

Le Thésaurus est un travail collaboratif sous égide de la Société Nationale Française de Gastroentérologie (SNFGE), de la Fédération Francophone de Cancérologie Digestive (FFCD), du Groupe Coopérateur multidisciplinaire en Oncologie (GERCOR), de la Fédération Nationale des Centres de Lutte Contre le Cancer (UNICANCER), de la Société Française de Chirurgie Digestive (SFCD), de la Société Française d'Endoscopie Digestive (SFED), de la Société Française de Radiothérapie Oncologique (SFRO), de l'Association de Chirurgie Hépato-Bilio-Pancréatique & Transplantation (ACHBT), de la Société Française de Pathologie (SFP) et de la Société Française de Radiologie (SFR) (dont Société d'Imagerie Abdominale et Digestive (SIAD) et Fédération de Radiologie interventionnelle (FRI).

Chapitre 16 Pseudomyxome péritonéal



Sous l'égide de RENAPE
(Réseau National de prise en charge des Tumeurs Rares du Péritoine)

Date de cette version :

04/02/2021

Date de dernière mise à jour à vérifier sur www.tncd.org ou www.snfge.org

Mise en garde

Du fait de l'actualisation fréquente du TNCD, l'utilisation de ce document imprimé impose de vérifier qu'une version plus récente n'a pas été mise à disposition sur le site.

Si la date ci-dessus remonte à plus d'un an, ce document n'est certainement plus à jour et doit être remplacé par un nouveau.





Recommandations communes avec RENAPE (Réseau National de prise en charge des Tumeurs Rares du Péritoine)

GROUPE DE TRAVAIL : Diane Goéré (coordonnateur ; Paris), Frédéric Bibeau (Caen), Peggy Dartigues (Villejuif), Clarisse Eveno (Lille), Juliette Fontaine (Lyon), Jean Marc Gornet (Paris), Vahan Kenepekian (Lyon), Marc Pocard (Paris), Pascal Rousset (Lyon), Laurent Villeneuve (Lyon).

RELECTEURS : Thomas Aparicio (Paris ; FFCD), Catherine Arvieux (Grenoble ; RENAPE), Valérie Boige (Villejuif ; UNICANCER), Clarisse Dromain (Lausanne ; SFR), Frédéric Dumont (Nantes ; RENAPE), Olivier Glehen (Lyon ; RENAPE), Olivier Bouché (Reims ; COPIL TNCD), Sébastien Gaujoux (Paris ; COPIL TNCD), Christophe Louvet (Paris ; COPIL TNCD), Pascale Mariani (Paris ; COPIL TNCD).

RELECTEURS REGIONAUX : Koceila Amroun (Reims), Bachir Elias (Thionville), Pierre Guillet (Toulon), Marine Jarry (Besançon), Dine Koriche (Béthune/Lens), Frédéric Marchal (Nancy), Pierre Meeus (Lyon), Nicolas Mocellin (Saint-Avold), Yann Mottaz (La Chaussée Saint Victor), Jean-François Paitel (Fréjus/Saint-Raphaël), Brice Paquette (Besançon), Guillaume Passot (Pierre- Bénite), Pierre-Guillaume Poureau (Brest), Alexis Vinet (Châteauroux), Thomas Walter (Lyon).

Comment citer ce chapitre du TNCD ?

Delhorme JB, Villeneuve L, Bouché O, Averous G, Dohan A, Gornet JM, You B, Bibeau F, Dartigues P, Eveno C, Fontaine J, Kepenekian V, Pocard M, Rousset P, Quenet F, Mariani P, Glehen O, Goéré D. Appendiceal tumors and pseudomyxoma peritonei: French Intergroup Clinical Practice Guidelines for diagnosis, treatments and follow-up (RENAPE, RENAPATH, SNFGE, FFCD, GERCOR, UNICANCER, SFCD, SFED, SFRO, ACHBT, SFR). Dig Liver Dis. 2022 Jan;54(1):30-39.

1.	Introduction, méthodologie et classifications	5
1.1.	Introduction.....	5
1.2.	Méthodologie	5
1.3.	Définitions et classifications anatomo-pathologiques.....	6
1.3.1.	Détermination du grade.....	6
1.3.2.	Détermination du stade	8
1.4.	Commentaires sur les classifications	9
1.4.1	Critères histologiques du grade	9
1.4.2	Cas particulier de la mucine acellulaire.....	9
1.4.3	Cellules en bague à chaton.....	10
1.4.4	Évaluation du grade en cas de discordance entre la tumeur primitive et son extension péritonéale.....	10
1.4.5	Évaluation du grade en cas d'hétérogénéité spatiale	10
1.4.6	Évaluation du grade sur biopsie.....	10
1.4.7	Anomalies moléculaires	10
2.	Épidémiologie, dépistage des formes familiales et d'autres cancers liés.....	11
3.	Explorations pré-thérapeutiques (et critères de résécabilité et d'opérabilité).....	11
3.1.	Dosage sérique des marqueurs tumoraux	12
3.2.	Bilan d'imagerie	12
3.2.1.	Scanner thoraco-abdomino-pelvien injecté.....	13
3.2.2.	IRM péritonéale.....	13
3.2.3.	TEP-scanner	14
3.3.	Bilan endoscopique	14
3.3.1.	Coloscopie	14
3.3.2.	Gastroscopie	14
3.3.3.	Échographie-doppler de l'artère mésentérique supérieure	15
3.4.	Cœlioscopie exploratrice.....	15
3.5.	Preuve histologique.....	16
3.6.	Bilan d'opérabilité	16
4.	Traitements disponibles.....	17
4.1.	Chirurgie de cytoréduction complète suivie de CHIP	17
4.2.	Chirurgie de debulking	18
4.3.	Place de la laparoscopie	18
4.4.	Place de la chirurgie itérative	19
4.5.	Place de la chimiothérapie systémique	19
4.5.1.	Carcinose mucineuse péritonéale de bas grade (G1, bien différenciée)	19
4.5.2.	Carcinose mucineuse péritonéale de haut grade (G2 moyennement différenciée ou G3 peu différenciée)	19
4.6.	Place de la chimiothérapie intra-péritonéale	21
5.	Indications thérapeutiques.....	21
5.1	Traitement chirurgical.....	22
5.2	Traitement médical par chimiothérapie systémique (CS).....	22

6. Surveillance post-thérapeutique	23
7. Protocoles de chimiothérapie et de chirurgie	25
8. Arbre décisionnel.....	27
9. Références bibliographiques	28
10. ANNEXES.....	35

1. INTRODUCTION, METHODOLOGIE ET CLASSIFICATIONS

1.1. Introduction

Le terme de pseudomyxome péritonéal (PMP) correspond à une entité anatomo-clinique sans préjuger de son origine, caractérisée par un épanchement d'abondance variable, d'aspect visqueux ou mucineux, dans la cavité péritonéale (synonymes : ascite gélatineuse, maladie gélatineuse du péritoine) associé ou non à des cellules épithéliales, dont le degré de malignité est variable (Misdraji et al., 2015).

L'origine est appendiculaire dans au moins 90% des cas, secondaire à une tumeur mucineuse de l'appendice (LAMN) rompue en péritoine libre (Moran and Cecil, 2003) (cf. **TNCD chapitre 14. Tumeurs appendiculaires**). Les autres causes de PMP peuvent être une tumeur ovarienne (tératome) (McKenney, Soslow, and Longacre, 2008), une tumeur du col de l'utérus (Baratti et al., 2016), une tumeur de l'ouraque (Agrawal et al., 2014), un adénocarcinome appendiculaire, colique (Carr et al., 2012) ou pancréatique (cystadénome, cysadénocarcinome et rares cas de tumeur intracanalalaire papillaire et mucineuse (TIPMP)) (Rosenberger et al., 2012).

Le PMP appartient au groupe des maladies rares du péritoine, pour lequel, l'Institut National du cancer (INCa) et la Direction de l'Hospitalisation et de l'Organisation des Soins (DHOS) ont mis en place un réseau de prise en charge, RENAPE (Réseau National de prise en charge des Tumeurs Rares du Péritoine). Ce réseau regroupe 35 centres experts, de compétence et structures spécialisées associées, au sein desquels ont lieu des Réunions de Concertation Pluridisciplinaire (RCP) régionales de recours spécialisées dans les tumeurs rares du péritoine. Le réseau RENAPE a permis de constituer un registre des tumeurs rares du péritoine, rétrospectif et prospectif des données cliniques, biologiques, et anatomopathologiques en collaboration avec le groupe MESOPATH et RENAPATH. Une telle organisation permet d'orienter les patients vers des équipes spécialisées pour une prise en charge thérapeutique optimale.

1.2. Méthodologie

La méthode d'élaboration de ces recommandations a été faite par un groupe de travail issu du réseau RENAPE, en collaboration avec les experts internationaux du *Peritoneal Surface Oncology Group International* (PSOGI) ayant récemment établi un consensus sur la prise en charge des pseudomyxomes péritonéaux par la méthode Delphi et par l'utilisation d'un système de gradation des recommandations (*GRADE System*) (Lurvink et al., 2019). L'élaboration de ce consensus a impliqué 80 experts internationaux (chirurgiens et oncologues) issus de centres spécialisés. Un total de 69 questions relatives au PMP a été soumis à évaluation selon la méthode Delphi (Govaerts et al., 2020).

Au préalable, une analyse exhaustive des données de la littérature a été effectuée selon la méthode suivante :

- Interrogation en mai 2018 de la base de données Medline® (interface OVID) à l'aide d'équations de recherche. La stratégie de recherche bibliographique a été limitée aux publications en français et en anglais ;
- Les types d'études recherchés ont été les suivants : méta-analyses sur données individuelles ou publiées, revues systématiques, essais randomisés, essais contrôlés (rétrospectifs ou prospectifs), études prospectives ou rétrospectives non comparatives, recommandations pour la pratique clinique ;

- Une sélection des articles pertinents selon des critères prédéfinis sur la base des informations contenues dans les résumés (abstracts) puis la sélection finale a été établie sur la base des textes intégraux ;
- Consultation des sites internet pertinents (<https://www.e-cancer.fr/>, <https://www.has-sante.fr/>, www.renape-online.fr/, www.psogi.com/).

Le groupe de travail s'est réuni à 2 reprises, en février 2018 et en février 2019.

La gradation des recommandations de ce chapitre correspond à une synthèse entre :

- La cotation des données de la littérature selon la méthode GRADE ;
- Le résultat des 3 tours de vote selon la méthode Delphi effectués par les experts du PSOGI ;
- et le mode de présentation retenu pour le TNCD selon 4 niveaux (A, B, C, accord ou avis d'experts). Cela est résumé dans le **Tableau 1**.

Tableau 1. Système de gradation des recommandations utilisé dans ce chapitre

Grade	Niveau de preuve correspondant
A	Recommandation forte basée par exemple sur un/des essai(s) comparatif(s) randomisé(s) de forte puissance, une/des méta-analyses d'essai(s) comparatif(s) randomisé(s), ou une analyse de décision fondée sur des études bien menées.
B	Recommandation basée sur une présomption scientifique à partir d'essais comparatifs randomisés de faible puissance, d'études comparatives non randomisées bien menées ou d'études de cohortes.
C	Recommandation basée sur un faible niveau de preuve à partir d'études cas-témoins, d'études comparatives comportant des biais importants, d'études rétrospectives, de séries de cas, d'études épidémiologiques descriptives (transversale, longitudinale).
Accord ou avis d'experts	Recommandation basée sur un accord ou avis d'experts en l'absence de données suffisantes de la littérature

1.3. Définitions et classifications anatomo-pathologiques

Le terme pseudomyxome péritonéal (PMP) ou son synonyme « maladie gélatineuse du péritoine » correspond à une situation clinico-radiologique définie par l'accumulation de mucine, localisée ou diffuse, dans la cavité abdominale et/ou pelvienne, en rapport avec la présence d'une néoplasie mucineuse siégeant dans la très grande majorité des cas dans l'appendice, beaucoup plus rarement dans l'ouraque, le pancréas et l'ovaire (lésion tératomateuse). L'aspect morphologique (grade) et l'étendue (stade) de la maladie sont des facteurs pronostiques du PMP d'origine appendiculaire conditionnant la stratégie thérapeutique. Le grade est répertorié dans différentes classifications élaborées à partir de critères histologiques relativement similaires et utilisant des terminologies, récemment standardisées (Carr et al., 2017; Carr et al., 2016). Il est le plus souvent identique à celui de la lésion primitive appendiculaire (cf. **TNCD chapitre 14. Tumeurs appendiculaires**). La classification TNM définit le stade et s'appuie aussi sur certains critères histologiques.

1.3.1. Détermination du grade

Les critères histologiques élémentaires permettant d'établir le grade des PMP sont les suivants :

- Cellularité des dépôts mucineux : hypo ou hypercellularité
- Anomalies architecturales : de bas ou de haut grade
- Anomalies cytologiques : de bas ou de haut grade
- Cellules en bagues à chaton : absence ou présence
- Invasion des organes : présence ou absence. Si présence, type du mode d'invasion : expansif (dit « *pushing* ») ou infiltratif (*Digestive System Tumours WHO Classification of Tumours 2019; Valasek and Pai 2018*).

Des précisions et des particularités concernant ces critères sont abordés dans le **paragraphe 1-4 « commentaires »** ci-dessous.

La classification histologique de l'OMS proposée dans la dernière édition (2019) est le fruit d'un effort de standardisation, menée par le PSOGI (*Peritoneal Surface Oncology Group International*) pour définir les critères histologiques diagnostiques et harmoniser la terminologie employée dans les précédentes classifications (Carr et al., 2017; Carr et al., 2016). Différentes classifications histologiques ont en effet été proposées depuis 10 ans. Elles comportent 2 à 4 grades, et présentent de grandes similarités. Elles sont synthétisées ci-dessous pour souligner leur correspondance et permettre leur interprétation à partir d'un compte-rendu histologique, dans le cadre d'une prise en charge clinique optimale (**Tableau 2**).

Tableau 2. Pseudomyxome péritonéal : terminologie et critères diagnostiques histologiques selon les différentes classifications.

OMS 2019	AJCC (8th)	PSOGI (2016)	OMS 2010	Critères histologiques
	Mucine acellulaire	Mucine acellulaire		Dépôts mucineux sans cellules tumorales.
G1	Tumeur mucineuse de bas grade (G1, bien différenciée)	Carcinome mucineux péritonéal de bas grade/adénomucino se péritonéale disséminée (DPAM)	Carcinome mucineux péritonéal de bas grade	Dépôts mucineux avec cellules tumorales : - faible cellularité (<20%) - atypies de bas grade - pas d'invasion infiltrative/destructrice
G2	Adénocarcinome mucineux de haut grade (G2, moyennement différencié)	Carcinome mucineux péritonéal de haut grade/PMCA	Carcinome mucineux péritonéal de haut grade	Dépôts mucineux avec cellules tumorales : - cellularité élevée (>20%) - atypies de haut grade - +/- invasion infiltrative/destructrice
G3	Adénocarcinome mucineux de haut grade avec cellules en bagues à chatons (G3, peu différencié)	Carcinome mucineux péritonéal de haut grade avec cellules en bagues à chatons/PMCA-S		Idem précédent + cellules en bagues à chatons

Abréviations : DPAM : Disseminated peritoneal adenomucinosis ; PMCA : Peritoneal mucinous carcinomatosis ; PMCA-S : Peritoneal mucinous carcinomatosis with signet ring cells

La classification histologique selon l'OMS 2010 (4^{ème} édition) distinguait 2 catégories correspondant aux localisations péritonéales de tumeurs mucineuses d'origine appendiculaire : les carcinomes mucineux péritonéaux de bas grade et de haut grade (Bosman et al., 2010).

- Les carcinomes mucineux péritonéaux de bas grade, se caractérisent par une faible cellularité, des cellules épithéliales mucosécrétantes sans atypies, unistratifiées, de possibles ébauches papillaires revêtues par un épithélium sans atypies.
- Les carcinomes mucineux péritonéaux de haut grade, se caractérisent par une cellularité plus élevée, des amas cellulaires tumoraux atypiques, des glandes atypiques, une réaction desmoplasique, de possibles cellules en bague à chaton et une possible infiltration des organes de voisinage.

La classification histologique selon le PSOGI, établie en 2016, intègre les critères décrits dans la classification OMS 2010, mais propose une classification plus précise qui comporte 4 catégories : mucine acellulaire, carcinome mucineux péritonéal de bas grade, carcinome mucineux péritonéal de haut grade, carcinome mucineux péritonéal de haut grade avec cellules en bague à chaton (Carr et al. 2016).

La 8^{ème} classification AJCC (American Joint Cancer Committee) proposée en 2017, comporte, elle, 3 catégories :

- Tumeur mucineuse de bas grade (ou de Grade 1, ou bien différenciée) : atypies de bas grade, cellularité faible <20%, absence d'invasion de type infiltratif (destructrice), absence de cellules en bague à chaton ;
- Adénocarcinome mucineux de haut grade (ou de Grade 2, ou moyennement différencié) : atypies de haut grade, cellularité augmentée >20%, invasion de type infiltratif (destructrice), absence de cellules en bague à chaton ;
- Adénocarcinome de haut grade avec cellules en bagues à chaton (ou de Grade 3, ou peu différencié) : lésions identiques à celles du grade 2 mais avec la présence de cellules en bagues à chaton (Amin et al. 2017).

La classification histologique selon l'OMS 2019 (5^{ème} édition) comporte 3 catégories :

- Grade 1 : dépôts mucineux peu cellulaires, atypies de bas grade, absence d'invasion de type infiltratif (destructrice) ;
- Grade 2 : dépôts mucineux hypercellulaires, atypies de haut grade, invasion de type infiltratif (destructrice), se caractérisant par des glandes anguleuses, dans un stroma desmoplasique ou des amas tumoraux au sein de flaques de mucine de petite taille ;
- Grade 3 : dépôts mucineux avec présence de cellules en bague à chaton (*Digestive System Tumours WHO Classification of Tumours 2019*).

1.3.2. Détermination du stade

Les classifications TNM utilisées en anatomie pathologique sont les classifications issues des mises à jour régulières de l'UICC (*Union for International Cancer Control*) et de l'AJCC (*American Joint Cancer Committee*). Elles sont dans la majorité des situations très superposables, voire identiques.

L'avant-dernière classification pTNM (7^{ème} édition) distinguait l'atteinte péritonéale en fonction de l'envahissement du quadrant inférieur droit (QID). Une atteinte localisée au QID était classée pT4a (sérieuse franchise) tandis qu'une atteinte au-delà du QID était classée M1a. Une atteinte extra-péritonéale était classée M1b (Sobin et al., 2009).

La dernière classification pTNM (8^{ème} édition), parue en 2017, n'intègre plus la localisation au QID, mais prend en considération la notion de cellularité pour distinguer les M1a des M1b.

Classification pTNM (UICC 8^{ème} édition, AJCC 8^{ème} édition)

- M1a : présence de métastase(s) intra-péritonéale(s), uniquement sous forme de mucine acellulaire ;
- M1b : présence de métastase(s) uniquement intra-péritonéale(s), sous forme de dépôts mucineux contenant des cellules tumorales ;
- M1c : présence de métastases extra-péritonéales.

REFERENCES

- La classification recommandée est la classification histologique selon l'OMS 2019 (5^{ème} édition) qui peut être complétée par **la classification histologique selon le PSOGI (2016)**.
- Au total, en présence d'un PMP d'origine appendiculaire, le pathologiste doit préciser le grade et la classification utilisée, ainsi que le stade pTNM selon la 8^{ème} édition (**accord d'experts**).

1.4. Commentaires sur les classifications

1.4.1 Critères histologiques du grade

Ils correspondent à ceux habituellement utilisés en pathologie digestive tumorale.

- **Critères architecturaux**

Bas grade *versus* haut grade : lambeaux épithéliaux unistratifiés *versus* complexité architecturale (adossement glandulaires, amas cribriformes, projections en touffe et intraluminales papillaires).

- **Critères cytologiques**

Anisocytose, membrane nucléaire, rapport nucléo-cytoplasmique, taille du nucléole, aspect de la chromatine, activité mitotique, pseudo-stratification, et polarité nucléaire.

- **Cellularité**

Elle est évaluée sur l'ensemble des lames au grossissement x 20 (Davison et al., 2014).

- **Mode d'invasion**

Il a fait l'objet de précisions dans la dernière classification OMS 2019. Il peut être de deux types :

- **Expansif ou « pushing »** : ce mode d'invasion peut se rencontrer dans les lésions de bas grade. Il correspond à la présence, dans les organes, de mucine contenant des lambeaux épithéliaux mais avec un front d'invasion large, expansif, non infiltratif et non destructeur ;
- **Infiltratif (ou invasion destructrice)** : il se voit uniquement dans les lésions de haut grade, et recouvre deux aspects histologiques distincts : la forme avec stroma desmoplastique entourant des glandes et des tubes tumoraux et la forme avec petits amas épithéliaux flottant dans des flaques de mucus de petite taille envahissant les tissus (*Digestive System Tumours WHO Classification of Tumours 2019*).

1.4.2 Cas particulier de la mucine acellulaire

Elle est définie par des dépôts mucineux dépourvus de cellules épithéliales identifiables en microscopie optique. Elle peut être diffuse ou localisée. La mucine acellulaire figurait au sein de la classification PSOGI de 2016, mais n'apparaît pas dans la dernière classification OMS 2019. En revanche, elle est citée dans la dernière classification pTNM où elle permet de séparer les M1a des M1b (Amin et al., 2017).

Il n'existe à ce jour aucune recommandation concernant l'échantillonnage à réaliser en cas de dépôts mucineux acellulaires. Une publication récente suggère de ré-échantillonner la pièce opératoire afin de ne pas sous-estimer la présence de rares cellules épithéliales (Al-Azzawi et al., 2020).

1.4.3 Cellules en bague à chaton

La présence de cellules en bague à chaton dans les dépôts mucineux péritonéaux représente un facteur pronostique péjoratif, même quand le contingent est inférieur à 50%. Le seuil pour classer une lésion en grade 3 n'est pas précisé dans la dernière classification de l'OMS 2019 (*Digestive System Tumours WHO Classification of Tumours*, 2019). Davidson *et al.* estiment cependant que le contingent de cellules en bague à chaton doit être suffisamment représenté pour que la tumeur soit classée en G3, et retient un seuil minimal de 10% (Davison et al., 2014). Il faut cependant souligner que les cellules en bague à chaton flottant dans la mucine pourraient ne pas avoir le même pronostic péjoratif que les cellules en bague à chaton infiltrant les tissus, correspondant vraisemblablement à des cellules dégénératives.

1.4.4 Évaluation du grade en cas de discordance entre la tumeur primitive et son extension péritonéale

Le grade de la tumeur mucineuse appendiculaire et celui de son extension péritonéale sont généralement concordants. En cas de discordance entre le grade de la néoplasie mucineuse appendiculaire et celui de l'extension péritonéale, la dernière classification OMS 2019 (5^{ème} édition) recommande de grader de façon séparément les deux localisations. En effet, le grade de l'extension péritonéale est un facteur pronostique plus important que celui de la tumeur primitive appendiculaire (Bradley et al., 2006; *Digestive System Tumours WHO Classification of Tumours* 2019).

1.4.5 Évaluation du grade en cas d'hétérogénéité spatiale

Lorsque la prolifération est majoritairement représentée par une tumeur de bas grade, avec un minime contingent posant la question d'une tumeur de haut grade, sans en comporter tous les critères francs, il est prudent d'utiliser une terminologie nuancée. Il est proposé par certains auteurs, de qualifier la lésion de tumeur majoritairement de bas grade (G1, bien différenciée) comportant des territoires focalement prolifératifs (*Digestive System Tumours WHO Classification of Tumours* 2019; Davison et al., 2014). Le contingent de haut grade doit être suffisamment représenté pour que la tumeur soit véritablement classée en haut grade (G2). Dans ce cadre, **un seuil de 10%** a été proposé (Davison et al., 2014).

1.4.6 Évaluation du grade sur biopsie

Le grade sur des prélèvements biopsiques pré-opératoires ne doit pas être considéré comme définitif mais provisoire. En effet, sa valeur ne peut être considérée comme représentative de la maladie en raison de son hétérogénéité spatiale. L'évaluation définitive du grade nécessite donc un échantillonnage exhaustif sur la pièce opératoire de cytoréduction péritonéale (Valasek and Pai, 2018).

1.4.7 Anomalies moléculaires

Les tumeurs mucineuses appendiculaires présentent fréquemment des mutations de *KRAS* (Zauber et al., 2011). Les mutations de *GNAS* s'observent principalement dans les tumeurs mucineuses appendiculaires de grade 1 (bas grade) (Nishikawa et al., 2013; Alakus et al., 2014). Les adénocarcinomes mucineux appendiculaires présentent fréquemment des mutations de *KRAS* et *GNAS* qui n'ont pas d'impact pronostique en cas de dissémination péritonéale.

L'instabilité microsatellitaire est rarement observée dans les néoplasies mucineuses appendiculaires de grade 1 (bas grade) et les adénocarcinomes mucineux appendiculaires (Misdraji, Burgart, and Lauwers, 2004; Zauber et al., 2011). Il n'existe à ce jour pas de recommandations pour réaliser des analyses moléculaires systématiques dans les PMP d'origine appendiculaire.

2. ÉPIDEMIOLOGIE, DEPISTAGE DES FORMES FAMILIALES ET D'AUTRES CANCERS LIES

Le PMP est une maladie rare dont l'incidence est estimée à 0,2 pour 100 000 habitants par an (Smeenk et al., 2008). L'âge au moment du diagnostic varie de 20 à 80 ans.

La symptomatologie n'est pas spécifique, Certains patients atteints de tumeur mucineuse de l'appendice restent asymptomatiques jusqu'à ressentir une douleur ou une distension abdominale progressive, des symptômes obstructifs, une perte de poids ou une nouvelle hernie liée au PMP.

Le diagnostic, souvent porté tardivement, est suspecté sur les examens d'imagerie (scanner, IRM) et/ou sur une élévation des marqueurs tumoraux sériques (ACE, CA 125 et CA 19.9).

Le diagnostic repose sur la présence de mucine dans la cavité péritonéale et est confirmé par l'analyse histologique de prélèvements péritonéaux.

Trois cas familiaux sont décrits dans la littérature, et des gènes de prédisposition candidats ont pu être identifiés, dont le rôle dans les formes familiales, doit encore être clarifié (Lung et al., 2020).

REFERENCES

- Aucune prédisposition génétique n'a été mise en évidence.
- Il n'y a pas de recherche ou d'analyse spécifique à faire, en dehors d'une coloscopie complète qui est généralement réalisée à la recherche d'une tumeur du colon, pouvant être associée à la tumeur mucineuse de l'appendice (**niveau de recommandation grade C**).

3. EXPLORATIONS PRE-THERAPEUTIQUES (ET CRITERES DE RESECABILITE ET D'OPERABILITE)

Le pronostic du PMP est conditionné par la possibilité de réaliser une chirurgie de cytoréduction complète et par le degré de malignité des cellules tumorales.

Du fait de l'hétérogénéité potentielle du grade histologique d'un prélèvement à l'autre, l'analyse anatomopathologique des biopsies pré-opératoires ne permet pas de conclure sur l'agressivité biologique tumorale à moins qu'un foyer d'adénocarcinome (haut grade) ne soit mis en évidence. Seule l'analyse histologique d'une cytoréduction complète, en centre expert, permettra de conclure au grade histologique du PMP.

Le bilan pré-thérapeutique doit être réalisé en centre expert et répondre à trois questions :

- Confirmer le site de la tumeur primitive (PMP d'origine appendiculaire ou d'une autre origine) ;
- Déterminer le niveau de résecabilité de la maladie péritonéale : savoir si on se dirige vers une cytoréduction extensive, longue et à risques élevés de complications per- et post-opératoires, vers une cytoréduction limitée ou vers une cytoréduction incomplète ;
- Déterminer le niveau d'opérabilité du patient.

3.1. Dosage sérique des marqueurs tumoraux

L'appréciation de l'agressivité biologique du PMP est particulièrement difficile. Une littérature abondante établit que le dosage sérique des marqueurs tumoraux ACE, CA19-9 et CA125 est corrélé à la résecabilité et à la survie (globale et sans récurrence). Il constitue donc un outil précieux dans l'évaluation pré-opératoire et lors de la surveillance, en gardant à l'esprit les potentiels facteurs de confusion (Di Fabio et al., 2015).

L'augmentation d'au moins un marqueur est objectivée chez plus de 80% des patients avec un PMP appendiculaire (Taflampas et al., 2014). Parmi eux 60 % ont une tumeur de bas grade. Le marqueur le plus communément augmenté est l'ACE (Di Fabio et al., 2015; Taflampas et al., 2014; van Ruth et al., 2002).

Van Ruth *et al.* ont rapporté en 2002 que l'ACE et le CA19-9 étaient corrélés à la charge tumorale chez 63 patients (van Ruth et al., 2002). Les patients avec un taux initial de CA19-9 augmenté qui ne se normalisait pas en post-opératoire avaient un risque supérieur de récurrence (DFS à 2 ans de 55% contre 94%) (van Ruth et al., 2002). L'équipe du Washington Cancer Institute a également analysé ces 2 marqueurs dans sa série de 532 patients atteints d'un PMP d'origine appendiculaire sur une période de 12 ans. Ils concluent qu'un taux normal pré-opératoire est un facteur de bon pronostic sans que le niveau pré-opératoire ne soit corrélé au pronostic tant qu'une chirurgie complète est réalisée. Lors de la récurrence, un taux élevé d'ACE mais pas de CA19-9 était associé à un moins bon pronostic (Carmignani et al., 2004).

L'équipe de Basingstoke a montré l'intérêt du dosage des trois marqueurs (ACE, CA125 et CA19-9) (Alexander-Sefre et al., 2005). Leur cohorte de 752 patients opérés de PMP appendiculaire sur une période de 18 ans, a pu être répartie en 4 groupes : absence d'augmentation des marqueurs, un, deux ou trois marqueurs augmentés. Le taux de résection complète évoluait ainsi de 97% à 50% et, même en cas de cytoréduction complète, l'augmentation des marqueurs avait un impact significatif sur la survie globale et sans récurrence.

L'équipe de Milan a étudié la valeur pronostique du dosage des marqueurs. En 2007, l'analyse de 62 patients sur une période de 9 ans montrait que le taux de base de CA125 était associé à l'étendue de la carcinose et était prédictif d'une cytoréduction complète (Baratti et al., 2007). L'augmentation du CA19-9 était un facteur indépendant de diminution de la survie sans récurrence, qui était également influencée par un taux élevé de CA125 et d'ACE mais de manière non significative. En 2013, une analyse similaire sur 150 patients sur une période de 15 ans a confirmé leur valeur prédictive de la résecabilité, en particulier pour le CA125 et le CA19-9. L'augmentation de ces marqueurs était même un facteur pronostique plus puissant que l'histologie (Kusamura et al., 2013).

L'équipe de Sydney a rapporté, après avoir analysé près de 400 patients, que l'augmentation des 3 marqueurs était prédictive d'une récurrence précoce et d'un taux de survie diminué, indépendamment du type histologique et que le taux de CA19-9 était particulièrement significatif. Ainsi, le taux de CA19-9 était corrélé à la charge tumorale et au type histologique et était un facteur indépendant de survie sans récurrence (Koh et al., 2013).

3.2. Bilan d'imagerie

Au-delà de la recherche de très rares métastases extra-péritonéales, le bilan d'imagerie évalue l'extension péritonéale et la résecabilité, notamment par l'analyse des espaces péritonéaux péri-hépatiques et de l'intestin grêle.

3.2.1. Scanner thoraco-abdomino-pelvien injecté

Il est reconnu que le scanner sous-estime l'extension des métastases péritonéales, notamment avec un défaut de détection des petites lésions ou des lésions à faible contraste lésionnel avec les structures adjacentes, comme l'intestin grêle (Chua et al., 2011; Dohan et al., 2017). La faible résolution en contraste du scanner permet difficilement de différencier l'ascite mucineuse amorphe des lésions mucineuses plus tissulaires, limitant la cartographie lésionnelle des structures atteintes, ainsi que la détection de petites lésions (Low, Barone, and Lucero, 2015; Low, Barone, and Rousset, 2019). Malgré cela, le scanner thoraco-abdomino-pelvien avec injection de produit de contraste est l'examen le plus utilisé dans le bilan pré-opératoire et le suivi des patients atteints de PMP. Plusieurs raisons expliquent cela : son accessibilité et son utilisation en routine, son coût peu élevé et un premier niveau d'interprétation accessible aux radiologues non spécialisés en maladie du péritoine. L'utilisation d'une opacification digestive, plutôt à contraste positif (baryté ou hydrosoluble) que négatif (eau ou mannitol) pour le PMP si utilisée, n'est pas consensuelle et dépend des expertises locales. Volontiers historiquement utilisée aux USA, elle peut aider à améliorer le contraste lésionnel, notamment pour les radiologues juniors, entre des lésions hypodenses et l'intestin grêle alors hyperdense. Les acquisitions en coupes millimétriques et les possibilités de lecture multiplanaires, associées à l'inconfort d'ingérer plus d'un litre de produit en 45 minutes, rendent possiblement l'opacification digestive moins pertinente.

Dans une étude portant sur 47 patients avec un PMP, Chua *et al* ont démontré que malgré un défaut relatif de détection avec une sensibilité de 67 à 84% en fonction des régions abdominales, de 56% pour l'intestin grêle, la présence d'un important volume tumoral à l'étage sus-mésocolique et en regard de l'intestin grêle étaient prédictifs de complications sévères après cytoréduction. Une maladie extensive de l'hypochondre droit était associée à une mauvaise survie (Chua et al., 2011).

Un score scannographique, proposé en 2015, permet de prédire le niveau de résecabilité des PMP de bas grade (*Simplified Preoperative Assessment for Appendix Tumour - SPAAT*) (Dineen et al., 2015). La présence d'un scalloping au niveau de 4 régions (foie, rate, pancréas et veine porte) coûte pour un point tandis qu'une rétraction mésentérique pour 3 points. Un score élevé dans une région ne signifie pas forcément échec de cytoréduction mais reflète l'étendue de la maladie et son agressivité globale. Un score <3/7 prédit une cytoréduction complète à 97,1%. Un autre score a été proposé plus récemment avec une étude bi-centrique du réseau RENAPE, basé sur la mesure de 5 distances en péri-hépatique, permettant de prédire la résecabilité avec une sensibilité de 94% et une spécificité de 81% (somme des distances <28 mm) (Bouquot et al., 2018). Ces scores sont faciles à établir, reproductibles et sont utiles dans l'anticipation du projet chirurgical.

Le scanner recherchera également une atteinte pleurale associée consécutive le plus souvent à une extension de la maladie secondaire à une plaie diaphragmatique post-chirurgicale ou à une communication pleuro-péritonéale congénitale (Geisinger et al., 2007). Les métastases extra-abdominales secondaires à une dissémination hématogène et/ou lymphatique peuvent être exceptionnellement observées notamment au niveau du poumon (Kitai, 2012).

Enfin le scanner permet également l'évaluation de la sarcopénie qui est prédictive de la survie globale mais non du risque de complication sévère (Galan et al., 2018).

3.2.2. IRM péritonéale

De plus en plus, l'IRM apparaît comme un complément indispensable pour l'évaluation pré-opératoire, pour réaliser une cartographie exhaustive des lésions et pour la surveillance des patients atteints de PMP (Low and Barone, 2012; Low, Barone, and Lucero, 2015; Low, Barone, and Rousset, 2019; Menassel et al., 2016). Le caractère liquidien des implants péritonéaux, lié à la présence de mucine, rend leur détection facilitée sur les séquences en pondération T2 et diffusion. Pour cela elle doit être réalisée selon les recommandations du groupe RENA-RAD (www.renape-online.fr), avec une séquence de diffusion, et injection de gadolinium au temps tardif. L'opacification

digestive préalable visant à mieux étudier les anses grêles alors distendues, est considérée comme optionnelle (Low, Barone, and Rousset, 2019). Outre sa disponibilité plus limitée, l'IRM péritonéale présente l'inconvénient de devoir être lue par un radiologue expérimenté en maladie péritonéale (Menassel et al., 2016; Torkzad et al., 2015). A contrario, elle présente l'avantage de ne pas exposer le patient à une irradiation.

Dans une étude réalisée chez 22 patients (17 tumeurs appendiculaires et 5 carcinomes ovariennes), comparant l'IRM au scanner dans l'évaluation pré-opératoire, Low *et al.* ont montré que l'IRM permettait de correctement mieux catégoriser le volume tumoral (chez 91% des patients versus 50% pour le scanner), en comparaison au PCI chirurgical (Low, Barone, and Lucero, 2015).

Dans l'étude de Menassel *et al.* réalisée chez 82 patients ayant un PMP, l'IRM était particulièrement utile et efficace en comparaison au scanner pour l'évaluation de l'envahissement du hile hépatique et celui de l'intestin grêle, ces deux éléments étant les principaux facteurs de risque de non résecabilité (Low, Barone, and Rousset, 2019; Menassel et al., 2016). Low *et al.* ont également montré chez 22 patients avec un PMP, que l'IRM était performante pour prédire une cytoréduction infra optimale en cas de présence d'une masse mésentérique de plus de 5 cm ou avec un engainement mésentérique supérieure ainsi qu'en cas d'atteinte diffuse de l'intestin grêle (Low et al., 2008).

3.2.3. TEP-scanner

Compte-tenu du caractère peu tissulaire/faiblement cellulaire des lésions mucineuses, et des taux élevés de faux négatifs, le TEP-scanner est en pratique peu utilisé. En pré-opératoire, il peut aider à prédire le grade histologique et la probabilité de cytoréduction complète. Passot *et al.* ont rapporté, sur 34 patients, que la probabilité de cytoréduction complète en cas de TEP-scanner négatif était de 80%, avec ainsi des lésions peu agressives et le plus souvent de bas grade (Passot et al., 2010). Hotta M et al. ont rapporté chez 35 patients que les 19 avec un haut grade avaient un TEP-PCI et un SUV max supérieurs de respectivement 14.8 contre 8.7 et 3.6 contre 2.6 (Hotta et al., 2020). Le SUVmax peut également être utilisé comme facteur pronostique indépendant de survie sans récurrence avec une valeur seuil de 2.02 (Dubreuil et al. 2016), ou de 2.7 (Hotta et al. 2020). En pratique, il n'est pas recommandé de réaliser un TEP-scanner au cours du bilan.

3.3. Bilan endoscopique

3.3.1. Coloscopie

Embryologiquement, l'appendice dérive du côlon avec une architecture histologique similaire. Chez les patients atteints de cancer colorectal, une coloscopie pré- et post-opératoire sont recommandées sur la base du risque de 3 à 5% de tumeur synchrone ou de 2 à 3 % de tumeur métachrone (Bulow, Svendsen, and Møllgaard, 1990; Heald and Bussey, 1975). Des études rapportent une sur-incidente de néoplasie appendiculaire chez les patients atteints d'un cancer colorectal (Connor, Hanna, and Frizelle, 1998; Lohsiriwat, Vongjirad, and Lohsiriwat, 2009). L'inverse a également été décrit (Benedix et al., 2010; Nitecki et al., 1994; Wolff and Ahmed, 1976). Une étude observationnelle multicentrique allemande rapporte que l'incidence d'un néoplasme colique est de 6,2% en cas de tumeur carcinoïde de l'appendice, de 10,1% en cas d'adénocarcinome de l'appendice et de 8,9% en cas d'adénocarcinome mucineux (Benedix et al., 2010).

3.3.2. Gastroskopie

En cas de doute sur le site de la tumeur primitive après le bilan d'imagerie, une gastroscopie est indiquée. L'association synchrone cancer gastrique et PMP d'origine appendiculaire étant particulièrement rare, la gastroscopie n'est pas indispensable si l'origine appendiculaire est évidente à l'imagerie (**accord d'experts**).

3.3.3. Échographie-doppler de l'artère mésentérique supérieure

Une étude rapporte que la mesure pré-opératoire du « *blood flow volume* » de l'artère mésentérique supérieure est prédictive de la résecabilité. Sa mesure dans l'année suivant une résection incomplète permet de discriminer les patients à risque d'évolution péjorative précoce (Dohan et al., 2017). Cet examen est surtout réalisé dans le cadre d'études cliniques et n'est pas demandé en pratique courante.

3.4. Cœlioscopie exploratrice

La détermination de l'extension de la carcinose et, par-delà, celle du devis chirurgical qu'impliquerait une cytoréduction complète, sont des éléments fondamentaux pour la prise en charge du PMP et l'évaluation de son pronostic. Cela permet de définir la résecabilité de la maladie à confronter ensuite à l'opérabilité du (de la) patient(e).

Le bénéfice de la cœlioscopie exploratrice dans la stadification de la carcinose péritonéale est clairement établi, avec cependant une sous-estimation du PCI pour la moitié des patients explorables (Passot et al., 2018). Elle permet en particulier d'évaluer précisément l'atteinte de l'intestin grêle, difficile pour les radiologues. Dans ce cas la cœlioscopie est primordiale car elle permet d'éviter 7 à 42% de laparotomie inutile dans une récente revue de la littérature (Seshadri and Hemanth Raj, 2016). Le taux de complications faible de 0,4 à 2,2% et l'absence de mortalité rapportée, confèrent à cet examen un rapport bénéfice/« invasivité » très positif. Néanmoins, les patients PMP étant pratiquement tous destinés à une exploration chirurgicale par laparotomie avec, au minimum une cytoréduction incomplète (+/- CHIP) en cas de non résecabilité, le bénéfice de la cœlioscopie exploratrice de stadification paraît moins évident dans cette indication. De plus, l'ascite gélatineuse complique parfois l'exploration, diminuant le rendement de l'examen.

La cœlioscopie exploratrice est donc optionnelle dans le bilan pré-thérapeutique des patients atteints de PMP. Lorsqu'elle est indiquée, la cœlioscopie exploratrice doit répondre aux **règles de bonne pratique** :

- Positionnement des trocars sur la ligne médiane (permet de traiter un éventuel envahissement de paroi facilement lors de la chirurgie de cytoréduction). Esquivel *et al.* ont décrit une majoration de la morbidité après CRS-CHIP chez les patients atteints de PMP dont la cytoréduction a nécessité une résection pariétale due aux envahissements de trajets de trocars (Esquivel and Sugarbaker, 2001) ;
- Exploration et description de l'appendice ;
- Exploration de l'intestin grêle, au mieux par déroulement complet et palpation bi-manuelle via une mini-laparotomie ;
- Cotation du PCI ;
- Détermination de la résecabilité ;
- En cas de biopsies, éviter de les réaliser au niveau diaphragmatique.

Les indications potentielles de cœlioscopie exploratrice dans le PMP sont :

- Evaluer précisément l'extension de la carcinose dans les maladies de bas grade à faible charge tumorale pour statuer sur la stratégie thérapeutique ;
- Evaluer l'atteinte de l'intestin grêle dans les formes de haut grade de résecabilité douteuse, avec facteurs d'agressivité biologique (cellules en bague à chaton, marqueurs très élevés) chez qui un traitement néo-adjuvant peut être discuté et pour éviter une laparotomie inutile qui le retarderait.

3.5. Preuve histologique

L'inflation des examens d'imagerie abdominale a amélioré la détection des lésions appendiculaires et des PMP. Le mucus est souvent difficile à prélever par biopsie trans-pariétale. De plus, l'analyse histologique est souvent peu contributive du fait de la pauci-cellularité et de l'hétérogénéité des lésions, ne permettant pas, le plus souvent, de discriminer en pré-opératoire les formes de haut et de bas grade.

3.6. Bilan d'opérabilité

Il est recommandé de faire une évaluation globale pré-opératoire :

- État général (échelle OMS ou index de Karnofsky) ;
- Score G8 si plus de 70 ans ;
- Évaluation onco-gériatrique si âge >70 ans et score de G8 < 14/17 ;
- Nutritionnelle (pourcentage d'amaigrissement, bilan biologique comportant hémoglobinémie, protidémie, albuminémie et pré-albuminémie) ;
- Cardiologique avec ECG et échocardiographie (épreuve d'effort en cas de cardiomyopathie ischémique) ;
- Rénale par mesure de la clairance de la créatininémie.

REFERENCES

- Le **dosage sérique des marqueurs ACE, CA19-9 et CA125** permet donc d'appréhender l'agressivité biologique du PMP. Leur augmentation est corrélée à l'extension de la carcinose et constitue un facteur pronostique.
- Le dosage des 3 marqueurs sériques, CA19-9, ACE et CA125, est recommandé dans le bilan pré-thérapeutique des patients atteints de PMP (**niveau de recommandation grade C**).
- Un **scanner thoraco-abdomino-pelvien injecté** doit être réalisé dans le bilan pré-thérapeutique (**niveau de recommandation grade C**).
- L'**IRM péritonéale** réalisée en centre expert (selon le protocole RENA-RAD) complète utilement le scanner pour l'évaluation du niveau de résécabilité et doit être réalisée dans le bilan pré-thérapeutique (**niveau de recommandation grade C**).
- La **coloscopie totale** est recommandée dans le bilan pré-thérapeutique des patients atteints de PMP à la recherche d'une tumeur synchrone (**accord d'experts**).

OPTIONS

- En cas de doute sur le site de la tumeur primitive après le bilan d'imagerie, une **gastroscopie** est indiquée. L'association synchrone cancer gastrique - PMP d'origine appendiculaire étant particulièrement rare, la gastroscopie n'est pas indispensable si l'origine appendiculaire est évidente à l'imagerie (**accord d'experts**).
- La réalisation d'une **coelioscopie exploratrice** chez les patients atteints de PMP doit être discutée au cas par cas et réalisée, le cas échéant, en centre expert, en plaçant les trocars sur la ligne médiane (**accord d'experts**).
- En cas d'aspect typique de PMP à l'imagerie, la **confirmation histologique** par biopsie, en centre expert, est facultative (**accord d'experts**).
- En cas de doute diagnostique, une **biopsie** est indiquée, réalisée préférentiellement au cours d'une coelioscopie exploratrice en centre expert (**accord d'experts**).

4. TRAITEMENTS DISPONIBLES

4.1. Chirurgie de cytoréduction complète suivie de CHIP

La chirurgie de cytoréduction complète suivie de chimiohyperthermie intra-péritonéale (CHIP) est le traitement de référence (Moran et al., 2008; Sugarbaker and Chang, 1999; Youssef et al., 2011) (**grade B**). Ce traitement doit être réalisé dans un centre expert appartenant au réseau RENAPE (**accord d'experts**).

L'association chirurgie complète suivie de CHIP a permis d'améliorer la survie des patients comparativement au traitement chirurgical seul par « *debulking* » itératifs. En effet, les survies rapportées après chirurgies incomplètes itératives varient de 15 à 20% à 5 ans et de moins de 10%

à 10 ans. Cependant, aucune étude prospective randomisée contrôlée, comparant un traitement par chirurgie type « *debulking* » répétée à un traitement par chirurgie de cytoréduction complète suivie de CHIP, n'est disponible.

Actuellement, après chirurgie de cytoréduction et CHIP, la médiane de survie globale varie de 97 à 111 mois, atteignant 196 mois (16,3 ans) dans la série multicentrique publiée en 2012 et ayant inclus 2218 patients (Chua et al., 2012). La survie sans récurrence était également élevée, atteignant 98 mois (8,2 ans) dans l'étude de Chua et al.

Récemment, une analyse du PSOGI réalisée à partir de 1924 patients opérés d'un PMP d'origine appendiculaire entre Février 1993 et Janvier 2018, a démontré que la survie des patients ayant eu une cytoréduction suivie de CHIP avaient une survie supérieure à celle des patients ayant une CRS seule (survie globale 57,8% (95% CI, 50,8%-65,7%) vs 46,2% (95% CI, 40,3%-52,8% ; HR ajusté, 0,65; 95% CI, 0,50-0,83; $p < 0,001$) (Kusamura et al., 2021). Cependant, il s'agit d'une analyse rétrospective avec des patients et des types de chirurgie qui n'étaient pas comparables. La réalisation d'une CHIP était associée à une meilleure survie en cas de lésions de bas grade, de haut grade, de cytoréduction CC0/1 et CC2/3, d'utilisation en intra-péritonéale d'un protocole associant de l'oxaliplatine IP à du 5FU IV, ou du cisplatine et de la mitomycine C IP. En analyse multivariée, les facteurs significativement associés à une survie diminuée étaient : l'absence de CHIP, l'âge > 65 ans, une chimiothérapie systémique préopératoire, un envahissement ganglionnaire, un PCI à 29 vs 10, un haut grade histologique.

Les résultats de cette série du PSOGI (Kusamura et al., 2021), valident à nouveau la réalisation d'une CHIP après cytoréduction complète CC0/CC1 et aussi après cytoréduction incomplète CC2/3 ce qui est une donnée nouvelle qui sera à confirmer. De plus, l'association à une CHIP n'était pas associée à une augmentation des risques de complications sévères, de ré-interventions, de mortalité à J30 et J90.

Les principaux facteurs pronostiques positifs sont : le caractère complet de la résection (Chua et al., 2009), l'extension péritonéale limitée évaluée sur le PCI (cf **10. Annexe 1**), le bas grade histologique. Les facteurs pronostiques négatifs sont : la réalisation d'une chimiothérapie systémique préopératoire, l'existence de cellules en bague à chaton, l'âge supérieur à 55 ans, des marqueurs biologiques élevés (ACE, CA19-9, CA125) et la survenue d'une complication majeure en post-opératoire.

4.2. Chirurgie de debulking

Lorsque la chirurgie de cytoréduction complète n'est pas faisable soit en raison d'une contre-indication liée au patient (état général, anesthésie..), ou en raison d'une extension péritonéale majeure non accessible à une résection complète, une chirurgie de « *debulking* », faite dans des centres experts, peut permettre d'améliorer les symptômes liés à la maladie (**accord d'experts**). Cette chirurgie a pour but de réséquer la majeure partie de la maladie, et ou les masses responsables de symptomatologies douloureuses ou compressives, et d'améliorer la qualité de vie des patients, tout en étant assez conservatrice pour limiter la mortalité et la morbidité postopératoires (Dayal et al., 2013; Delhorme et al., 2016).

4.3. Place de la laparoscopie

Il n'est actuellement pas recommandé de traiter un patient ayant un PMP par laparoscopie (**accord d'experts**), bien qu'il ait été rapporté quelques séries de patients atteints de PMP de bas grade et très limités, chez qui il a été réalisé une cytoréduction suivie de CHIP par laparoscopie (Arjona-Sanchez et al., 2019; Passot et al., 2010; Salti and Naffouje, 2019). La technique semble faisable dans les centres experts.

4.4. Place de la chirurgie itérative

Une nouvelle chirurgie de cytoréduction complète associée ou non à une CHIP peut être proposée à des patients sélectionnés en fonction de l'étendue de la maladie péritonéale récidivante, du délai de survenue de récurrence, de l'histologie du PMP, de l'état général du patient (**accord d'experts**). Chez les patients sélectionnés, ce traitement chirurgical itératif à visée curative permet d'obtenir des survies prolongées (Delhorme et al., 2017; Golse et al., 2012; Vaira et al., 2014) avec une conservation de la qualité de vie (Kirby et al., 2013).

4.5. Place de la chimiothérapie systémique

Le PMP est une maladie rare et d'évolution lente s'accompagnant de lésions histologiques hétérogènes. Sa prise en charge est essentiellement chirurgicale avec des taux de survie prolongée élevés (Mercier et al., 2019). Il n'existe à ce jour aucun essai randomisé, seules de rares études le plus souvent rétrospectives et avec de faibles effectifs ont évalué l'intérêt de la chimiothérapie systémique (CS) dans cette indication. Par ailleurs, la réponse radiologique selon les critères RECIST 1.1 usuels est difficile à évaluer (ascite et lésions kystiques non cibles selon cette classification). De ce fait, le niveau de preuves sur l'intérêt de la CS au cours du PMP est très faible.

4.5.1. Carcinose mucineuse péritonéale de bas grade (G1, bien différenciée)

4.5.1.1. Maladie résécable

Une étude récente suggère qu'une chimiothérapie néoadjuvante par 5 FU intra-veineux ou *per os*, oxaliplatine +/- bevacizumab n'apporte pas de bénéfice comparé à une chirurgie d'emblée (Milovanov et al., 2015).

L'indication à une chimiothérapie adjuvante n'a pas d'intérêt carcinologique si l'analyse histologique de la pièce opératoire ne montre que des lésions de bas grade.

4.5.1.2. Maladie non résécable

Un registre américain récent de descriptif imprécis portant sur une cohorte de 639 patients ayant une carcinose mucineuse de bas grade ne rapporte pas de bénéfice sur la survie globale pour le sous-groupe des 431 patients ayant reçu une CS (Lu et al., 2019).

Seules 4 études ont rapporté en détail l'effet de la CS dans cette indication avec des effectifs de patients ayant une néoplasie de bas grade allant de 10 à 27 patients, et sans bras contrôle traité par soins de confort exclusifs (Farquharson et al., 2008; Pietrantonio et al., 2016; Pietrantonio et al., 2014; Raimondi et al., 2019). Les protocoles utilisés étaient de type capecitabine-bevacizumab, FOLFOX, capecitabine-cyclophosphamide et capecitabine-mitomycine C. Dans la seule étude n'ayant inclus que des patients avec carcinose mucineuse de bas grade, la survie sans progression était de 9,5 mois et la survie globale à 1 an de 73,7% (Raimondi et al., 2019).

4.5.2. Carcinose mucineuse péritonéale de haut grade (G2 moyennement différenciée ou G3 peu différenciée)

L'existence de lésions de haut grade est un facteur corrélé à une diminution de la survie globale y compris en cas de cytoréduction complète avec CHIP (Chua et al., 2012). La chimiorésistance et/ou l'effet délétère de la CS observée dans plusieurs cohortes essentiellement chirurgicales semblent liés soit à l'utilisation de protocoles obsolètes, soit à un biais de sélection (population traitée par CS pour contre-indication chirurgicale, non résécabilité ou carcinose mucineuse de haut grade) (Baratti et al., 2009; Benhaim et al., 2019; Gough et al., 1994).

4.5.2.1. Maladie résécable

Dans la seule étude prospective réalisée chez 34 patients résécables d'emblée traités par CS néoadjuvante de type 5 FU intra-veineux ou per os, oxaliplatine +/- bevacizumab, le contrôle tumoral était de 65% et le taux de réponse histologique partielle ou complète de 29% (Sugarbaker et al., 2010). Un traitement de 6 mois n'était pas supérieur à un traitement de 3 mois. La même équipe a rapporté qu'en comparant cette cohorte à un groupe témoin de 24 patients réséqués d'emblée, on notait une diminution significative du PCI et de la lourdeur du geste opératoire (péritonectomies, résection d'organe) et une absence d'augmentation de la morbi-mortalité post-opératoire (Bijelic et al., 2012).

4.5.2.2. Maladie non résécable

Il existe un rationnel pour prescrire une CS chez les patients ayant une carcinose mucineuse de haut grade, plus agressive (Shapiro et al., 2010). Les drogues principalement testées sont le 5 FU intra-veineux ou per os, l'oxaliplatine et le bevacizumab (Choe et al., 2015; Hiraide et al., 2020). L'étude de Lieu *et al.* rapporte les résultats de l'administration de CS « première » chez 78 patients traités principalement pour carcinose mucineuse péritonéale de grade G3 : le taux de réponse était de 44%, le taux d'administration d'une seconde ligne de 57%, le taux de résection complète ultérieure de 33%, la survie sans progression de 7,8 mois et la survie globale de 1,7 an (Lieu et al., 2012). Une étude du MD Anderson a souligné dans une cohorte de 59 patients l'impact du bevacizumab sur la survie sans progression et la survie globale principalement en cas de carcinose mucineuse de haut grade confirmant en pratique courante des données expérimentales (Choe et al., 2015; Logan-Collins et al., 2008; Passot et al., 2014).

REFERENCES

- Tous les patients, porteurs d'un PMP, doivent être discutés en RCP régionale rattachée au réseau RENAPE (**accord d'experts**).
- **Carcinose mucineuse péritonéale de bas grade (G1, bien différenciée) :**
 - Il n'existe pas d'indication à une CS si la maladie est résécable (**niveau de recommandation Grade C**).
 - Aucune donnée ne démontre l'intérêt d'une CS par rapport à des soins de confort exclusifs en cas de maladie non résécable (**niveau de recommandation Grade C**).
- **Carcinose mucineuse péritonéale de haut grade (G2 moyennement différenciée ou G3 peu différenciée) :**
 - En cas d'exérèse complète, une CS péri-opératoire ou post-opératoire peut être discutée au cas par cas (Blackham et al. 2014) (**accord d'experts**).
 - En cas de carcinose mucineuse péritonéale de haut grade semblant résécable, il existe une indication potentielle à une CS néoadjuvante par 3 mois de FOLFOX ou CAPOX + /- bevacizumab, notamment en cas de forte masse tumorale (**accord d'experts**).
 - En cas de de carcinose mucineuse péritonéale de haut grade non résécable, la CS apporte possiblement un bénéfice (**niveau de recommandation Grade C**). Le protocole optimal n'est pas défini.

ESSAI CLINIQUE

- Aucun

4.6. Place de la chimiothérapie intra-péritonéale

La chimiothérapie intra-péritonéale est réalisée après la chirurgie de cytoréduction complète, sous forme de bain chauffé (CHIP). Aucune étude randomisée comparant la chirurgie de cytoréduction seule à la chirurgie de cytoréduction plus CHIP n'a été réalisée. Seules des études rétrospectives anciennes ont rapporté les données de survie après chirurgie de cytoréduction sans chimiothérapie intra-péritonéale. Les résultats sont bien inférieurs à ceux rapportés après CHIP, mais la chirurgie était le plus souvent incomplète chez ces patients. Par conséquent, actuellement, le traitement recommandé reste la chirurgie de cytoréduction complète suivie de CHIP.

Certaines équipes, en dehors de la France, réalisent également une chimiothérapie intrapéritonéale postopératoire immédiate sur une durée de 5 jours, après la chirurgie de cytoréduction et la CHIP. La chimiothérapie la plus utilisée et pour laquelle un modèle animal a identifié un bénéfice est la mitomycine C (Sorensen et al., 2019). De nombreux autres protocoles de CHIP sont utilisés, en monothérapie ou bithérapie utilisant le cisplatine, l'oxaliplatine, etc... Aucune étude ne permet actuellement de recommander un protocole plus qu'un autre.

La chimiothérapie intra-péritonéale sous pressurisation (Chimiothérapie Intra-Péritonéale Pressurisée par Aérosols – CIPPA ; PIPAC en anglais), sans résection associée, a également été rapportée (Sgarbura et al., 2019). Son efficacité est en cours d'évaluation.

5. INDICATIONS THERAPEUTIQUES

La chirurgie de cytoréduction complète suivie de CHIP a permis d'obtenir des taux de survie globale à 5 et 10 ans de 90% et 85%, respectivement, avec un taux de survie sans progression de 70% à 5 ans et de 63% à 10 ans (Chua et al., 2012).

Il s'agit le plus souvent d'une chirurgie longue et complexe, nécessitant de nombreux gestes de résection digestive (colectomie totale, proctectomie, splénectomie, résection grêliques multiples, antrectomie, splénectomie...), pour laquelle la courbe d'apprentissage est longue, estimée à une centaine de cas (Kusamura et al., 2014). Ainsi, il a été démontré que l'expertise du centre (expertises chirurgicale, anesthésique et de réanimation) est primordiale, tant pour la sélection du patient avant la chirurgie, la préparation, la qualité de la chirurgie et de l'anesthésie-réanimation. Ces patients sont à adresser dans des centres spécialisés appartenant au réseau RENAPE (**accord d'experts**).

En fonction du bilan pré-thérapeutique et des critères d'opérabilité et de résécabilité, l'extension péritonéale mesurée par le PCI est un facteur pronostique. Cependant, contrairement aux métastases péritonéales d'origine colorectale, il n'y a pas de limites supérieures au-delà desquelles la résection chirurgicale complète est contre-indiquée. Les indications opératoires reposent sur l'état général du patient et sa capacité à supporter une chirurgie lourde et sur les possibilités à réaliser une résection complète des lésions en contrôlant le risque de complications post-opératoires et en maintenant une qualité de vie correcte en postopératoire.

En cas de découverte peropératoire d'un PMP d'origine appendiculaire lors d'une appendicectomie, il convient d'adresser le patient en centre expert afin que soient évaluée et proposées si cela est possible une chirurgie de cytoréduction complète suivie de CHIP.

REFERENCE

- Tout patient atteint d'un PMP et sélectionné pour une prise en charge chirurgicale doit être pris en charge au sein d'un centre expert ou de compétence du réseau RENAPE avec discussion de la stratégie en RCP spécialisée (**accord d'experts**)

5.1 Traitement chirurgical

REFERENCES

- La chirurgie de cytoréduction complète suivie de chimio-hyperthermie intrapéritonéale (CHIP) est le traitement de référence. (**niveau de recommandation Grade B**).
- La CHIP est effectuée avec mitomycine C (15 à 25 mg/m²) et cisplatine (50 mg/m²) IP, sur une durée de 90 minutes et à une température de 41°C (**niveau de recommandation Grade C**) en 1 ou 3 fractions (50% de dose à T0, 25% à 30 minutes et 25% à 60 minutes) (**accord d'experts**), soit à ventre ouvert, soit à ventre fermé selon l'expérience du centre (**accord d'experts**).
- Ce traitement doit être réalisé dans un **centre expert** du réseau RENAPE (**accord d'experts**).

OPTIONS

- Lorsque la chirurgie de cytoréduction complète n'est pas faisable, une **chirurgie de « debulking »**, faite dans des centres experts, peut permettre d'améliorer les symptômes liés à la maladie (**accord d'experts**).
- Il n'est actuellement pas recommandé de traiter un patient ayant un PMP par laparoscopie (**accord d'experts**).
- Une **chirurgie de cytoréduction complète itérative**, associée ou non à une CHIP, peut être proposée à des patients sélectionnés en fonction de l'étendue de la maladie péritonéale récidivante, du délai de survenue de récurrence, de l'histologie du PMP et de l'état général du patient (**accord d'experts**).
- Une **CHIP avec oxaliplatine** à la dose de 250 mg/m² en 3 fractions sur une durée de 90 minutes et bolus intra-veineux de 5 FU 400 mg/m² (**avis d'experts**) est une alternative.

ESSAI CLINIQUE

- Aucun

5.2 Traitement médical par chimiothérapie systémique (CS)

REFERENCES

- Tous les patients, porteurs d'un PMP, doivent être discutés en RCP régionale rattachée au réseau RENAPE (**accord d'experts**).
- **Carcinose mucineuse péritonéale de bas grade (G1, bien différenciée)** :
 - Il n'existe pas d'indication à une CS si la maladie est résécable (**niveau de recommandation Grade C**).

- Aucune donnée ne démontre l'intérêt d'une CS par rapport à des soins de confort exclusifs en cas de maladie non résécable (**niveau de recommandation Grade C**).

- **Carcinose mucineuse péritonéale de haut grade (G2 moyennement différenciée ou G3 peu différenciée) :**

- En cas d'exérèse complète, une CS péri-opératoire ou post-opératoire peut être discutée au cas par cas (Blackham et al. 2014) (**accord d'experts**).
- En cas de carcinose mucineuse péritonéale de haut grade semblant résécable, il existe une indication potentielle à une CS néoadjuvante par 3 mois de FOLFOX ou CAPOX + /- bevacizumab, notamment en cas de forte masse tumorale (**accord d'experts**).
- En cas de carcinose mucineuse péritonéale de haut grade non résécable, la CS apporte possiblement un bénéfice (**niveau de recommandation Grade C**). Le protocole optimal n'est pas défini.

ESSAI CLINIQUE

- Aucun

6. SURVEILLANCE POST-THERAPEUTIQUE

Même en cas de traitement radical par chirurgie de cytoréduction complète et CHIP, environ 25% des patients récidivent (Chua et al., 2012; Delhorme et al., 2017; Lord et al., 2015). Le risque de récurrence est 3 fois plus élevé en cas de PMP de haut grade (Delhorme et al., 2017; Govaerts et al., 2018; Lord et al., 2015). La majorité des récurrences surviennent durant les 3 premières années, mais certaines récurrences peuvent être diagnostiquées très tardivement (10 ans) surtout pour les formes de bas grade (Mercier et al., 2019; Solomon et al., 2020; Delhorme et al., 2017).

Ces récurrences sont, dans l'immense majorité des cas, uniquement péritonéales mais un processus métastatique systémique (foie, poumon, os) est possible dans les formes de haut grade, très exceptionnellement dans celle de bas grade (Delhorme et al., 2017). La surveillance peut donc être adaptée au grade de la pathologie. Les lésions de récurrence péritonéale sont généralement peu nombreuses, asymptomatiques et potentiellement accessibles à un traitement chirurgical itératif (sous réserve de l'opérabilité du patient et du pronostic fonctionnel d'une résection supplémentaire).

L'analyse du profil des récurrences chez 402 patients de la série de Washington montre que 28% ont récidivé, que 88% de ces patients ont pu bénéficier d'une deuxième cytoréduction et 23% d'une troisième (Yan, Bijelic, and Sugarbaker, 2007). Lors de la deuxième chirurgie, 58% des patients présentaient une récurrence localisée, l'intestin grêle étant l'organe le plus fréquemment atteint. La survie globale à 5 ans d'une deuxième cytoréduction était supérieure à 80%.

Le centre expert de Basingstoke a évalué son système de surveillance par l'analyse de sa cohorte de 1070 patients opérés d'une tumeur appendiculaire perforée (Govaerts et al., 2018). L'analyse du délai de récurrence montre un plateau pour les PMP de bas et haut grade à partir de la 6ème année avec une DFS à 62% et 21%, respectivement. La probabilité de récurrence est beaucoup plus importante pour les tumeurs de haut grade les 3 premières années. Enfin, certaines récurrences surviennent tardivement, au-delà de 5 ans, en lien avec une pathologie indolente d'évolution très lente. Cela justifie donc l'intérêt d'un dépistage de la récurrence par une surveillance prolongée.

A ce jour, il n'y a pas de consensus sur la technique, le rythme et la durée de la surveillance des patients atteints de PMP. Il s'agit de trouver le bon équilibre entre dépistage précoce, faible

innocuité, coût limité pour le système de santé et moindre anxiété générée par la répétition des examens.

Trois modalités d'examens sont à discuter : le scanner (thoraco-)abdomino-pelvien injecté (+/- opacification digestive), l'IRM péritonéale et le dosage des marqueurs tumoraux sériques ACE, CA19-9 et CA125.

1. Marqueurs tumoraux ACE, CA19-9 et CA125

Lorsqu'une augmentation de l'un des trois marqueurs est constatée, elle est souvent plus précoce que l'apparition des anomalies morphologiques, notamment lorsqu'ils étaient augmentés en pré-opératoire. Cela justifie leur dosage systématique lors de la surveillance (Govaerts et al., 2018). Néanmoins, 20% des PMP n'entraînent pas d'augmentation des marqueurs. Ce dosage n'est donc pas suffisant.

2. Scanner (thoraco-)abdomino-pelvien injecté

Le scanner a l'avantage de sa disponibilité et de son faible coût mais entraîne une irradiation. Il présente une faible sensibilité pour la détection des petites lésions péritonéales (Chua et al., 2011; Low, Barone, and Lucero, 2015; Menassel et al., 2016). Mais, en cas de maladie de haut grade, cet examen permet la recherche de métastases extra-péritonéales.

Les coupes scannographiques au niveau des bases pulmonaires sont également réalisées, à la recherche d'une localisation pleurale surtout en cas d'ouverture peropératoire du diaphragme (Govaerts et al., 2018).

3. IRM péritonéale

En raison de son excellente résolution en contraste et de son caractère non irradiant, l'IRM est une modalité très intéressante pour la surveillance des patients opérés d'une tumeur mucineuse de l'appendice ou d'un PMP. Une étude réalisée dans la surveillance de 50 patients opérés de tumeur appendiculaire mucineuse a montré que l'IRM avait une sensibilité de 93%, une spécificité de 95% et une VPN de 90% pour détecter une récurrence péritonéale. Onze des 28 patients avec récurrence avaient par ailleurs des marqueurs tumoraux normaux (Low and Barone, 2012). La place de l'IRM péritonéale dans la surveillance des patients atteints de PMP est en cours d'évaluation. Comme évoqué précédemment, l'IRM détecte mieux les lésions mucineuses que le scanner et en particulier les atteintes de l'intestin grêle (Low, Barone, and Lucero, 2015; Menassel et al., 2016).

Une modalité de surveillance a été proposée par le centre expert de Basingstoke suite à l'analyse de leur cohorte de 1070 patients (Govaerts et al., 2018) :

Pour les tumeurs de **bas** grade :

- Scanner abdomino-pelvien injecté (et opacification digestive) + dosage des marqueurs sériques ;
- Annuel les 6 premières années puis à 8, 11, 15 et 20 ans de la prise en charge chirurgicale initiale.

Pour les tumeurs de **haut** grade :

- Un scanner thoracique est ajouté au même bilan ;
- Tous les 6 mois les 3 premières années puis annuel entre et 6 ans, puis à 8, 11, 15 et 20 ans.

REFERENCES (*accord d'experts*)

Pour les lésions de bas grade :

- IRM péritonéale + dosage des marqueurs ACE, CA19-9 et CA125 ;
- Tous les 6 mois pendant 3 ans puis tous les ans pendant 3 ans puis tous les 2 ans jusqu'à 15 ans de la prise en charge initiale.

Pour les tumeurs de haut grade :

- Scanner thoraco-abdomino-pelvien injecté (sans opacification digestive) + dosage des marqueurs, et IRM péritonéale en cas de doute sur le scanner ou d'augmentation des marqueurs sériques sans anomalie au scanner ;
- Tous les 4 mois pendant 3 ans puis tous les 6 mois pendant 2 ans puis tous les ans jusqu'à 15 ans de la prise en charge initiale.

7. PROTOCOLES DE CHIMIOThERAPIE ET DE CHIRURGIE

Les principes de la chirurgie incluent une exploration complète de la cavité abdominale par laparotomie médiane sus et sous-ombilicale. Lors de l'exploration, le chirurgien juge de la possibilité de réaliser ou non la résection complète (CC0 ou CC1) de l'ensemble des lésions, en « contrôlant » le risque de complications et la qualité de vie postopératoire attendue. Durant cette chirurgie, seul le péritoine atteint est réséqué, il n'est pas réalisé de péritonectomie complète systématique, mais cette notion reste débattue. L'exérèse complète était obtenue soit par la résection, soit par la destruction par électrofulguration fugace pour les lésions millimétriques ou planes superficielles. Sont systématiquement réséquées : l'épiploon, l'appendice porteur de la tumeur mucineuse, les ovaires (sauf exception chez la femme en âge de procréer). La réalisation d'une hémicolectomie droite n'est pas non plus systématique, car il a été démontré que les tumeurs mucineuses de l'appendice de bas grade ne disséminaient pas dans les ganglions lymphatiques (Gonzalez-Moreno and Sugarbaker, 2004). En cas d'atteinte ovarienne métastatique, ou de pseudomyxome développé sur tératome ovarien, il n'est pas indiqué de faire de curage pelvien ou lombo-aortique.

La taille des résidus tumoraux doit être évaluée par le CC-score, considéré comme le meilleur outil d'évaluation quantitative par la conférence de consensus internationale (Jacquet and Sugarbaker, 1996). Pour les PMP, la cytoréduction doit être CC-0 ou CC-1, c'est-à-dire ne laissant en place que des lésions de moins de 2,5 mm.

L'étendue de la maladie et la possibilité de réaliser une cytoréduction complète restent difficiles à évaluer sur le bilan d'imagerie. Notamment, un des facteurs limitants à la résection complète est l'atteinte diffuse de l'intestin grêle, non visible sur les examens d'imagerie. L'exploration abdominale par laparoscopie permet d'évaluer les possibilités de résection complète et d'analyser le grêle. Lors de la laparoscopie, il est préconisé de positionner les trocarts sur la ligne médiane afin de ne pas ensemençer la paroi abdominale. Bien qu'une étude prospective danoise (Iversen, Rasmussen, and Laurberg, 2013) ait rapporté en 2013 qu'une laparoscopie diagnostique lors du bilan préopératoire permettait d'augmenter les taux de résection complète plus CHIP (de 56 à 70%), celle-ci n'est pas systématiquement proposée ; elle est généralement réalisée chez un patient fragile, pour qui une résection majeure ne sera pas proposée, ou en cas d'histologie agressive (*globet cell carcinoma*, bague à chatons) chez qui un envahissement majeur ou une pathologie non résécable pourrait conduire à proposer une chimiothérapie systémique (*accord experts*).

En cas de PMP de bas grade, d'exérèse complète impossible, une CHIP peut être discutée, celle-ci pourrait permettre de retarder la réapparition de l'ascite, et de stabiliser l'évolution de la maladie. En

cas de PMP de haut grade d'exérèse incomplète CC2, la réalisation de la CHIP est possible (**avis experts**) (Kusamura et al., 2021).

Concernant le bain de chimiothérapie, la mitomycine C est la chimiothérapie intra-péritonéale la plus fréquemment utilisée, pour une durée de 90 minutes à une température de 41°C (**grade C**) à la dose de 15 à 25 mg/m² (50% de dose à T0, 25% à 30 minutes et 25% à 60 minutes) (**accord d'experts**) associé à du cisplatine (50 mg/m²). La dose de 35 mg/m² est plus aplasante. La chimio-hyperthermie intra-péritonéale peut être réalisée soit à ventre ouvert, soit à ventre fermé selon l'expérience du centre (**accord d'experts**).

En raison de l'étendue de la résection chirurgicale, souvent multi-viscérale, **les taux de complications** rapportés sont élevés variant de 0 à 60%, ainsi que les taux de décès postopératoires à 30 jours compris entre 0 et 17% (Chua et al., 2009). Les complications les plus fréquentes sont les saignements (15%), le sepsis (15%) et l'infection du site opératoire (11%) (Bartlett et al., 2014). Les facteurs prédictifs indépendants de complications postopératoires sont le PCI, le grade histologique, le caractère complet de la résection (score CC), la durée opératoire de plus de 10 heures, le taux sérique de CA 19-9 augmenté, un score ASA supérieur à 3, un nombre d'interventions chirurgicales précédentes supérieures ou égales à 2. Ce point souligne l'importance de la sélection, de la préparation du patient intégrant une préparation physique, respiratoire et nutritionnelle, et de l'expertise du centre.

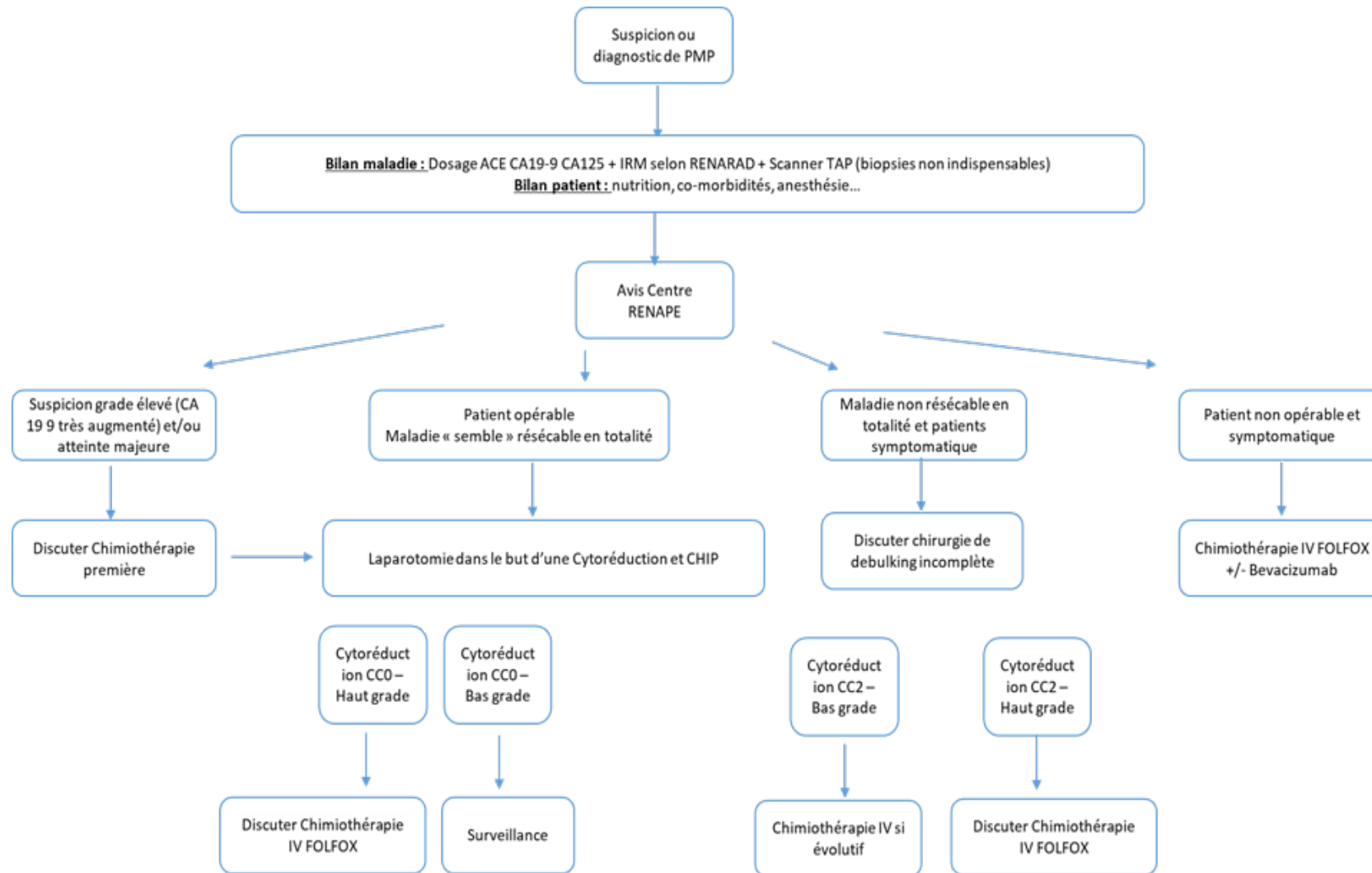
REFERENCES

- L'exploration abdominale par laparoscopie doit être réservée chez les patients fragiles, pour qui, une résection majeure ne sera pas proposée, ou en cas d'histologie agressive (*globet cell carcinoma*, bagues à chatons), chez qui un envahissement majeur ou une pathologie non résécable pourrait conduire à proposer une chimiothérapie systémique (**accord d'experts**).
- En cas de PMP de bas grade, d'exérèse complète impossible, une CHIP peut être discutée, celle-ci pourrait permettre de retarder la réapparition de l'ascite, et de stabiliser l'évolution de la maladie (**accord d'experts**).
- **Protocole de CHIP** : mitomycine C (15 à 25 mg/m²) et cisplatine (50 mg/m²), sur une durée de 90 minutes et à une température de 41°C (**niveau de recommandation Grade C**) en 1 ou 3 fractions (50% de dose à T0, 25% à 30 minutes et 25% à 60 minutes) (**accord d'experts**).
- La chimio-hyperthermie intra-péritonéale peut être réalisée soit à ventre ouvert, soit à ventre fermé selon l'expérience du centre (**accord d'experts**).

OPTIONS

- En cas de PMP de haut grade d'exérèse incomplète CC2, la réalisation d'une CHIP peut être discutée (**avis d'experts**).
- **Protocole de CHIP** : oxaliplatine à la dose de 250 mg/m² en 3 fractions sur une durée de 90 minutes et bolus intra-veineux de 5 FU 400 mg/m² (**avis d'expert**).

8. ARBRE DECISIONNEL



9. REFERENCES BIBLIOGRAPHIQUES

1. Agrawal, A. K., P. Bobinski, Z. Grzebieniak, J. Rudnicki, G. Marek, P. Kobiela, M. Kazanowski, S. Agrawal, and A. Halon. 2014. 'Pseudomyxoma peritonei originating from urachus-case report and review of the literature', *Curr Oncol*, 21: e155-65.
2. Al-Azzawi, M., J. Misdraji, M. F. van Velthuysen, J. Shia, M. W. Taggart, R. K. Yantiss, M. Svrcek, and N. Carr. 2020. 'Acellular mucin in pseudomyxoma peritonei of appendiceal origin: what is adequate sampling for histopathology?', *J Clin Pathol*, 73: 220-22.
3. Alakus, H., M. L. Babicky, P. Ghosh, S. Yost, K. Jepsen, Y. Dai, A. Arias, M. L. Samuels, E. S. Mose, R. B. Schwab, M. R. Peterson, A. M. Lowy, K. A. Frazer, and O. Harismendy. 2014. 'Genome-wide mutational landscape of mucinous carcinomatosis peritonei of appendiceal origin', *Genome Med*, 6: 43.
4. Alexander-Sefre, F., K. Chandrakumaran, S. Banerjee, R. Sexton, J. M. Thomas, and B. Moran. 2005. 'Elevated tumour markers prior to complete tumour removal in patients with pseudomyxoma peritonei predict early recurrence', *Colorectal Dis*, 7: 382-6.
5. Amin, M.B., S. Edge, F. Greene, D.R. Byrd, R.K. Brookland, M.K. Washington, J.E. Gershenwald, C.C. Compton, K.R. Hess, D.C. Sullivan, J.M. Jessup, J.D. Brierley, L.E. Gaspar, R.L. Schilsky, C.M. Balch, D.P. Winchester, E.A. Asare, M. Madera, D.M. Gress, and L.R. Meyer. 2017. *AJCC Cancer Staging Manual*.
6. Arjona-Sanchez, A., J. Esquivel, O. Glehen, G. Passot, K. K. Turaga, D. Labow, S. Rufian-Pena, R. Morales, and K. van der Speeten. 2019. 'A minimally invasive approach for peritonectomy procedures and hyperthermic intraperitoneal chemotherapy (HIPEC) in limited peritoneal carcinomatosis: The American Society of Peritoneal Surface Malignancies (ASPSM) multi-institution analysis', *Surg Endosc*, 33: 854-60.
7. Baratti, D., S. Kusamura, A. Martinetti, E. Seregini, B. Laterza, D. G. Oliva, and M. Deraco. 2007. 'Prognostic value of circulating tumor markers in patients with pseudomyxoma peritonei treated with cytoreductive surgery and hyperthermic intraperitoneal chemotherapy', *Ann Surg Oncol*, 14: 2300-8.
8. Baratti, D., S. Kusamura, M. Milione, F. Pietrantonio, M. Caporale, M. Guaglio, and M. Deraco. 2016. 'Pseudomyxoma Peritonei of Extra-Appendiceal Origin: A Comparative Study', *Ann Surg Oncol*, 23: 4222-30.
9. Baratti, D., S. Kusamura, D. Nonaka, A. D. Cabras, B. Laterza, and M. Deraco. 2009. 'Pseudomyxoma peritonei: biological features are the dominant prognostic determinants after complete cytoreduction and hyperthermic intraperitoneal chemotherapy', *Ann Surg*, 249: 243-9.
10. Barral, M., I. El Sanharawi, C. Eveno, A. Dohan, J. M. Launay, R. Lo Dico, M. Pocard, and P. Bonnin. 2019. 'Post-operative wall shear stress in the superior mesenteric artery: Biomarker of long term outcome in patients with residual disease after incomplete cytoreductive surgery for pseudomyxoma peritonei', *Eur J Surg Oncol*, 45: 1727-33.
11. Bartlett, E. K., C. Meise, R. E. Roses, D. L. Fraker, R. R. Kelz, and G. C. Karakousis. 2014. 'Morbidity and mortality of cytoreduction with intraperitoneal chemotherapy: outcomes from the ACS NSQIP database', *Ann Surg Oncol*, 21: 1494-500.
12. Benedix, F., A. Reimer, I. Gastinger, P. Mroczkowski, H. Lippert, R. Kube, and Tumor Study Group Colon/Rectum Carcinoma Primary. 2010. 'Primary appendiceal carcinoma--epidemiology, surgery and survival: results of a German multi-center study', *Eur J Surg Oncol*, 36: 763-71.

13. Benhaim, L., M. Faron, M. Gelli, I. Sourrouille, C. Honore, J. B. Delhorme, D. Elias, and D. Goere. 2019. 'Survival after complete cytoreductive surgery and HIPEC for extensive pseudomyxoma peritonei', *Surg Oncol*, 29: 78-83.
14. Bijelic, L., A. S. Kumar, O. A. Stuart, and P. H. Sugarbaker. 2012. 'Systemic Chemotherapy prior to Cytoreductive Surgery and HIPEC for Carcinomatosis from Appendix Cancer: Impact on Perioperative Outcomes and Short-Term Survival', *Gastroenterol Res Pract*, 2012: 163284.
15. Blackham, A. U., K. Swett, C. Eng, J. Sirintrapun, S. Bergman, K. R. Geisinger, K. Votanopoulos, J. H. Stewart, P. Shen, and E. A. Levine. 2014. 'Perioperative systemic chemotherapy for appendiceal mucinous carcinoma peritonei treated with cytoreductive surgery and hyperthermic intraperitoneal chemotherapy', *J Surg Oncol*, 109: 740-5.
16. Bosman, T., F. Carneiro, R. H. Hruban, and N. D. Ntheise. 2010. WHO Classification of Tumours of the Digestive System.
17. Bouquot, M., A. Dohan, E. Gayat, M. Barat, O. Glehen, M. Pocard, P. Rousset, and C. Eveno. 2018. 'Prediction of Resectability in Pseudomyxoma Peritonei with a New CT Score', *Ann Surg Oncol*, 25: 694-701.
18. Bradley, R. F., J. H. Stewart, G. B. Russell, E. A. Levine, and K. R. Geisinger. 2006. 'Pseudomyxoma peritonei of appendiceal origin: a clinicopathologic analysis of 101 patients uniformly treated at a single institution, with literature review', *Am J Surg Pathol*, 30: 551-9.
19. Bulow, S., L. B. Svendsen, and A. Mellempgaard. 1990. 'Metachronous colorectal carcinoma', *Br J Surg*, 77: 502-5.
20. Carmignani, C. P., R. Hampton, C. E. Sugarbaker, D. Chang, and P. H. Sugarbaker. 2004. 'Utility of CEA and CA 19-9 tumor markers in diagnosis and prognostic assessment of mucinous epithelial cancers of the appendix', *J Surg Oncol*, 87: 162-6.
21. Carr, N. J., F. Bibeau, R. F. Bradley, P. Dartigues, R. M. Feakins, K. R. Geisinger, X. Gui, S. Isaac, M. Milione, J. Misdraji, R. K. Pai, M. Rodriguez-Justo, L. H. Sobin, M. F. van Velthuysen, and R. K. Yantiss. 2017. 'The histopathological classification, diagnosis and differential diagnosis of mucinous appendiceal neoplasms, appendiceal adenocarcinomas and pseudomyxoma peritonei', *Histopathology*, 71: 847-58.
22. Carr, N. J., T. D. Cecil, F. Mohamed, L. H. Sobin, P. H. Sugarbaker, S. Gonzalez-Moreno, P. Taflampas, S. Chapman, B. J. Moran, and International Peritoneal Surface Oncology Group. 2016. 'A Consensus for Classification and Pathologic Reporting of Pseudomyxoma Peritonei and Associated Appendiceal Neoplasia: The Results of the Peritoneal Surface Oncology Group International (PSOGI) Modified Delphi Process', *Am J Surg Pathol*, 40: 14-26.
23. Carr, N. J., J. Finch, I. C. Ilesley, K. Chandrakumaran, F. Mohamed, A. Mirnezami, T. Cecil, and B. Moran. 2012. 'Pathology and prognosis in pseudomyxoma peritonei: a review of 274 cases', *J Clin Pathol*, 65: 919-23.
24. Choe, J. H., M. J. Overman, K. F. Fournier, R. E. Royal, A. Ohinata, S. Rafeeq, K. Beaty, J. K. Phillips, R. A. Wolff, P. F. Mansfield, and C. Eng. 2015. 'Improved Survival with Anti-VEGF Therapy in the Treatment of Unresectable Appendiceal Epithelial Neoplasms', *Ann Surg Oncol*, 22: 2578-84.
25. Chua, T. C., A. Al-Zahrani, A. Saxena, D. Glenn, W. Liauw, J. Zhao, and D. L. Morris. 2011. 'Determining the association between preoperative computed tomography findings and postoperative outcomes after cytoreductive surgery and perioperative intraperitoneal chemotherapy for pseudomyxoma peritonei', *Ann Surg Oncol*, 18: 1582-9.
26. Chua, T. C., B. J. Moran, P. H. Sugarbaker, E. A. Levine, O. Glehen, F. N. Gilly, D. Baratti, M. Deraco, D. Elias, A. Sardi, W. Liauw, T. D. Yan, P. Barrios, A. Gomez Portilla, I. H. de Hingh, W. P. Ceelen, J. O. Pelz, P. Piso, S. Gonzalez-Moreno, K. Van Der Speeten, and D. L. Morris. 2012. 'Early- and long-term outcome data of patients with pseudomyxoma peritonei from appendiceal origin treated by a strategy of cytoreductive surgery and hyperthermic intraperitoneal chemotherapy', *J Clin Oncol*, 30: 2449-56.

27. Chua, T. C., T. D. Yan, M. E. Smigielski, K. J. Zhu, K. M. Ng, J. Zhao, and D. L. Morris. 2009. 'Long-term survival in patients with pseudomyxoma peritonei treated with cytoreductive surgery and perioperative intraperitoneal chemotherapy: 10 years of experience from a single institution', *Ann Surg Oncol*, 16: 1903-11.
28. Connor, S. J., G. B. Hanna, and F. A. Frizelle. 1998. 'Appendiceal tumors: retrospective clinicopathologic analysis of appendiceal tumors from 7,970 appendectomies', *Dis Colon Rectum*, 41: 75-80.
29. Davison, J. M., H. A. Choudry, J. F. Pingpank, S. A. Ahrendt, M. P. Holtzman, A. H. Zureikat, H. J. Zeh, L. Ramalingam, B. Zhu, M. Nikiforova, D. L. Bartlett, and R. K. Pai. 2014. 'Clinicopathologic and molecular analysis of disseminated appendiceal mucinous neoplasms: identification of factors predicting survival and proposed criteria for a three-tiered assessment of tumor grade', *Mod Pathol*, 27: 1521-39.
30. Dayal, S., P. Taflampas, S. Riss, K. Chandrakumaran, T. D. Cecil, F. Mohamed, and B. J. Moran. 2013. 'Complete cytoreduction for pseudomyxoma peritonei is optimal but maximal tumor debulking may be beneficial in patients in whom complete tumor removal cannot be achieved', *Dis Colon Rectum*, 56: 1366-72.
31. Delhorme, J. B., D. Elias, S. Varatharajah, L. Benhaim, F. Dumont, C. Honore, and D. Goere. 2016. 'Can a Benefit be Expected from Surgical Debulking of Unresectable Pseudomyxoma Peritonei?', *Ann Surg Oncol*, 23: 1618-24.
32. Delhorme, J. B., C. Honore, L. Benhaim, F. Dumont, P. Dartigues, C. Dromain, M. Ducreux, D. Elias, and D. Goere. 2017. 'Long-term survival after aggressive treatment of relapsed serosal or distant pseudomyxoma peritonei', *Eur J Surg Oncol*, 43: 159-67.
33. Di Fabio, F., W. Aston, F. Mohamed, K. Chandrakumaran, T. Cecil, and B. Moran. 2015. 'Elevated tumour markers are normalized in most patients with pseudomyxoma peritonei 7 days after complete tumour removal', *Colorectal Dis*, 17: 698-703.
34. Digestive System Tumours WHO Classification of Tumours. 2019. (IARC).
35. Dineen, S. P., R. E. Royal, M. S. Hughes, T. Sagebiel, P. Bhosale, M. Overman, A. Matamoros, P. F. Mansfield, and K. F. Fournier. 2015. 'A Simplified Preoperative Assessment Predicts Complete Cytoreduction and Outcomes in Patients with Low-Grade Mucinous Adenocarcinoma of the Appendix', *Ann Surg Oncol*, 22: 3640-6.
36. Dohan, A., M. Barral, C. Eveno, R. Lo Dico, R. Kaci, A. Pasteur-Rousseau, P. Soyer, M. Pocard, and P. Bonnin. 2017. 'Prediction of clinical outcome using blood flow volume in the superior mesenteric artery in patients with pseudomyxoma peritonei treated by cytoreductive surgery', *Eur J Surg Oncol*, 43: 1932-38.
37. Dubreuil, J., F. Giammarile, P. Rousset, N. Bakrin, G. Passot, S. Isaac, O. Glehen, and A. Skanjeti. 2016. 'FDG-PET/ceCT is useful to predict recurrence of Pseudomyxoma peritonei', *Eur J Nucl Med Mol Imaging*, 43: 1630-7.
38. Esquivel, J., and P. H. Sugarbaker. 2001. 'Pseudomyxoma peritonei in a hernia sac: analysis of 20 patients in whom mucoid fluid was found during a hernia repair', *Eur J Surg Oncol*, 27: 54-8.
39. Farquharson, A. L., N. Pranesh, G. Witham, R. Swindell, M. B. Taylor, A. G. Renehan, S. Rout, M. S. Wilson, S. T. O'Dwyer, and M. P. Saunders. 2008. 'A phase II study evaluating the use of concurrent mitomycin C and capecitabine in patients with advanced unresectable pseudomyxoma peritonei', *Br J Cancer*, 99: 591-6.
40. Galan, A., P. Rousset, F. Mercier, V. Kepenekian, P. J. Valette, O. Glehen, and G. Passot. 2018. 'Overall survival of pseudomyxoma peritonei and peritoneal mesothelioma patients after cytoreductive surgery and hyperthermic intraperitoneal chemotherapy can be predicted by computed tomography quantified sarcopenia', *Eur J Surg Oncol*, 44: 1818-23.

41. Geisinger, K. R., E. A. Levine, P. Shen, and R. F. Bradley. 2007. 'Pleuropulmonary involvement in pseudomyxoma peritonei: morphologic assessment and literature review', *Am J Clin Pathol*, 127: 135-43.
42. Golse, N., N. Bakrin, G. Passot, F. Mohamed, D. Vaudoyer, F. N. Gilly, O. Glehen, and E. Cotte. 2012. 'Iterative procedures combining cytoreductive surgery with hyperthermic intraperitoneal chemotherapy for peritoneal recurrence: postoperative and long-term results', *J Surg Oncol*, 106: 197-203.
43. Gonzalez-Moreno, S., and P. H. Sugarbaker. 2004. 'Right hemicolectomy does not confer a survival advantage in patients with mucinous carcinoma of the appendix and peritoneal seeding', *Br J Surg*, 91: 304-11.
44. Gough, D. B., J. H. Donohue, A. J. Schutt, N. Gonchoroff, J. R. Goellner, T. O. Wilson, J. M. Naessens, P. C. O'Brien, and J. A. van Heerden. 1994. 'Pseudomyxoma peritonei. Long-term patient survival with an aggressive regional approach', *Ann Surg*, 219: 112-9.
45. Govaerts, K., K. Chandrakumaran, N. J. Carr, T. D. Cecil, S. Dayal, F. Mohamed, A. Thrower, and B. J. Moran. 2018. 'Single centre guidelines for radiological follow-up based on 775 patients treated by cytoreductive surgery and HIPEC for appendiceal pseudomyxoma peritonei', *Eur J Surg Oncol*, 44: 1371-77.
46. Govaerts, K., R. J. Lurvink, Ihjt De Hingh, K. Van der Speeten, L. Villeneuve, S. Kusamura, V. Kepenekian, M. Deraco, O. Glehen, B. J. Moran, and Psogi. 2020. 'Appendiceal tumours and pseudomyxoma peritonei: Literature review with PSOGI/EURACAN clinical practice guidelines for diagnosis and treatment', *Eur J Surg Oncol*.
47. Heald, R. J., and H. J. Bussey. 1975. 'Clinical experiences at St. Mark's Hospital with multiple synchronous cancers of the colon and rectum', *Dis Colon Rectum*, 18: 6-10.
48. Hiraide, S., K. Komine, Y. Sato, K. Ouchi, H. Imai, K. Saijo, M. Takahashi, S. Takahashi, H. Shirota, M. Takahashi, and C. Ishioka. 2020. 'Efficacy of modified FOLFOX6 chemotherapy for patients with unresectable pseudomyxoma peritonei', *Int J Clin Oncol*, 25: 774-81.
49. Hotta, M., R. Minamimoto, Y. Gohda, T. Tajima, T. Kiyomatsu, and H. Yano. 2020. 'Pseudomyxoma peritonei: visceral scalloping on CT is a predictor of recurrence after complete cytoreductive surgery', *Eur Radiol*, 30: 4193-200.
50. Iversen, L. H., P. C. Rasmussen, and S. Laurberg. 2013. 'Value of laparoscopy before cytoreductive surgery and hyperthermic intraperitoneal chemotherapy for peritoneal carcinomatosis', *Br J Surg*, 100: 285-92.
51. Jacquet, P., and P. H. Sugarbaker. 1996. 'Clinical research methodologies in diagnosis and staging of patients with peritoneal carcinomatosis', *Cancer Treat Res*, 82: 359-74.
52. Kirby, R., W. Liauw, J. Zhao, and D. Morris. 2013. 'Quality of life study following cytoreductive surgery and intraperitoneal chemotherapy for pseudomyxoma peritonei including redo procedures', *Int J Surg Oncol*, 2013: 461041.
53. Kitai, T. 2012. 'Pulmonary metastasis from pseudomyxoma peritonei', *Gastroenterol Res Pract*, 2012: 690256.
54. Koh, J. L., W. Liauw, T. Chua, and D. L. Morris. 2013. 'Carbohydrate antigen 19-9 (CA 19-9) is an independent prognostic indicator in pseudomyxoma peritonei post cytoreductive surgery and perioperative intraperitoneal chemotherapy', *J Gastrointest Oncol*, 4: 173-81.
55. Kusamura, S., I. Hutanu, D. Baratti, and M. Deraco. 2013. 'Circulating tumor markers: predictors of incomplete cytoreduction and powerful determinants of outcome in pseudomyxoma peritonei', *J Surg Oncol*, 108: 1-8.
56. Kusamura, S., B. J. Moran, P. H. Sugarbaker, E. A. Levine, D. Elias, D. Baratti, D. L. Morris, A. Sardi, O. Glehen, M. Deraco, and International Peritoneal Surface Oncology Group. 2014. 'Multicentre study of the learning curve and surgical performance of cytoreductive surgery with intraperitoneal chemotherapy for pseudomyxoma peritonei', *Br J Surg*, 101: 1758-65.

57. Kusamura, S., F.Barretta, Y. Yonemura, P.H. Sugarbaker, B.J. Moran, E.A. Levine, D. Goere, D. Baratti, E. Nizri, D.L. Morris, O. Glehen, A. Sardi, P. Barrios, F. Quénet, L. Villeneuve, A. Gómez-Portilla, I. de Hingh, W. Ceelen, J.O.W. Pelz, P. Piso, S. González-Moreno, K. Van Der Speeten, M. Deraco; Peritoneal Surface Oncology Group International (PSOGI) and the French National Registry of Rare Peritoneal Surface Malignancies (RENAPE). 2021. The Role of Hyperthermic Intraperitoneal Chemotherapy in Pseudomyxoma Peritonei After Cytoreductive Surgery, *JAMA Surg*, e206363. doi: 10.1001/jamasurg.2020.6363.
58. Lieu, C. H., L. A. Lambert, R. A. Wolff, C. Eng, N. Zhang, S. Wen, S. Rafeeq, M. Taggart, K. Fournier, R. Royal, P. Mansfield, and M. J. Overman. 2012. 'Systemic chemotherapy and surgical cytoreduction for poorly differentiated and signet ring cell adenocarcinomas of the appendix', *Ann Oncol*, 23: 652-58.
59. Logan-Collins, J. M., A. M. Lowy, T. M. Robinson-Smith, S. Kumar, J. J. Sussman, L. E. James, and S. A. Ahmad. 2008. 'VEGF expression predicts survival in patients with peritoneal surface metastases from mucinous adenocarcinoma of the appendix and colon', *Ann Surg Oncol*, 15: 738-44.
60. Lohsiriwat, V., A. Vongjirad, and D. Lohsiriwat. 2009. 'Incidence of synchronous appendiceal neoplasm in patients with colorectal cancer and its clinical significance', *World J Surg Oncol*, 7: 51.
61. Lord, A. C., O. Shihab, K. Chandrakumaran, F. Mohamed, T. D. Cecil, and B. J. Moran. 2015. 'Recurrence and outcome after complete tumour removal and hyperthermic intraperitoneal chemotherapy in 512 patients with pseudomyxoma peritonei from perforated appendiceal mucinous tumours', *Eur J Surg Oncol*, 41: 396-9.
62. Low, R. N., and R. M. Barone. 2012. 'Combined diffusion-weighted and gadolinium-enhanced MRI can accurately predict the peritoneal cancer index preoperatively in patients being considered for cytoreductive surgical procedures', *Ann Surg Oncol*, 19: 1394-401.
63. Low, R. N., R. M. Barone, J. M. Gurney, and W. D. Muller. 2008. 'Mucinous appendiceal neoplasms: preoperative MR staging and classification compared with surgical and histopathologic findings', *AJR Am J Roentgenol*, 190: 656-65.
64. Low, R. N., R. M. Barone, and J. Lucero. 2015. 'Comparison of MRI and CT for predicting the Peritoneal Cancer Index (PCI) preoperatively in patients being considered for cytoreductive surgical procedures', *Ann Surg Oncol*, 22: 1708-15.
65. Low, R. N., R. M. Barone, and P. Rousset. 2019. 'Peritoneal MRI in patients undergoing cytoreductive surgery and HIPEC: History, clinical applications, and implementation', *Eur J Surg Oncol*.
66. Lu, P., A. C. Fields, J. A. Meyerhardt, J. S. Davids, G. Shabat, R. Bleday, J. E. Goldberg, G. M. Nash, and N. Melnitchouk. 2019. 'Systemic chemotherapy and survival in patients with metastatic low-grade appendiceal mucinous adenocarcinoma', *J Surg Oncol*, 120: 446-51.
67. Lung, M. S., C. A. Mitchell, M. A. Doyle, A. C. Lynch, K. L. Goringe, D. D. L. Bowtell, Group Australian Ovarian Cancer Study, I. G. Campbell, and A. H. Trainer. 2020. 'Germline whole exome sequencing of a family with appendiceal mucinous tumours presenting with pseudomyxoma peritonei', *BMC Cancer*, 20: 369.
68. Lurvink, R. J., L. Villeneuve, K. Govaerts, Ihjt de Hingh, B. J. Moran, M. Deraco, K. Van der Speeten, O. Glehen, V. Kepenekian, S. Kusamura, and Psogi collaborators List of. 2019. 'The Delphi and GRADE methodology used in the PSOGI 2018 consensus statement on Pseudomyxoma Peritonei and Peritoneal Mesothelioma', *Eur J Surg Oncol*.
69. McKenney, J. K., R. A. Soslow, and T. A. Longacre. 2008. 'Ovarian mature teratomas with mucinous epithelial neoplasms: morphologic heterogeneity and association with pseudomyxoma peritonei', *Am J Surg Pathol*, 32: 645-55.
70. Menassel, B., A. Duclos, G. Passot, A. Dohan, C. Payet, S. Isaac, P. J. Valette, O. Glehen, and P. Rousset. 2016. 'Preoperative CT and MRI prediction of non-resectability in patients

- treated for pseudomyxoma peritonei from mucinous appendiceal neoplasms', *Eur J Surg Oncol*, 42: 558-66.
71. Mercier, F., F. Dagbert, M. Pocard, D. Goere, F. Quenet, R. Wernert, F. Dumont, C. Brigand, G. Passot, O. Glehen, and Renape Network. 2019. 'Recurrence of pseudomyxoma peritonei after cytoreductive surgery and hyperthermic intraperitoneal chemotherapy', *BJS Open*, 3: 195-202.
 72. Milovanov, V., A. Sardi, P. Ledakis, N. Aydin, C. Nieroda, M. Sittig, M. Nunez, and V. Gushchin. 2015. 'Systemic chemotherapy (SC) before cytoreductive surgery and hyperthermic intraperitoneal chemotherapy (CRS/HIPEC) in patients with peritoneal mucinous carcinomatosis of appendiceal origin (PMCA)', *Eur J Surg Oncol*, 41: 707-12.
 73. Misdraji, J. 2015. 'Mucinous epithelial neoplasms of the appendix and pseudomyxoma peritonei', *Mod Pathol*, 28 Suppl 1: S67-79.
 74. Misdraji, J., L. J. Burgart, and G. Y. Lauwers. 2004. 'Defective mismatch repair in the pathogenesis of low-grade appendiceal mucinous neoplasms and adenocarcinomas', *Mod Pathol*, 17: 1447-54.
 75. Moran, B., D. Baratti, T. D. Yan, S. Kusamura, and M. Deraco. 2008. 'Consensus statement on the loco-regional treatment of appendiceal mucinous neoplasms with peritoneal dissemination (pseudomyxoma peritonei)', *J Surg Oncol*, 98: 277-82.
 76. Moran, B. J., and T. D. Cecil. 2003. 'The etiology, clinical presentation, and management of pseudomyxoma peritonei', *Surg Oncol Clin N Am*, 12: 585-603.
 77. Nishikawa, G., S. Sekine, R. Ogawa, A. Matsubara, T. Mori, H. Taniguchi, R. Kushima, N. Hiraoka, K. Tsuta, H. Tsuda, and Y. Kanai. 2013. 'Frequent GNAS mutations in low-grade appendiceal mucinous neoplasms', *Br J Cancer*, 108: 951-8.
 78. Nitecki, S. S., B. G. Wolff, R. Schlinkert, and M. G. Sarr. 1994. 'The natural history of surgically treated primary adenocarcinoma of the appendix', *Ann Surg*, 219: 51-7.
 79. Passot, G., N. Bakrin, L. Garnier, A. Roux, D. Vaudoyer, F. Wallet, F. N. Gilly, O. Glehen, and E. Cotte. 2014. 'Intraperitoneal vascular endothelial growth factor burden in peritoneal surface malignancies treated with curative intent: the first step before intraperitoneal anti-vascular endothelial growth factor treatment?', *Eur J Cancer*, 50: 722-30.
 80. Passot, G., F. Dumont, D. Goere, C. Arvieux, P. Rousset, J. M. Regimbeau, D. Elias, L. Villeneuve, O. Glehen, and Big-Renape Surgery Working Group. 2018. 'Multicentre study of laparoscopic or open assessment of the peritoneal cancer index (BIG-RENAPE)', *Br J Surg*, 105: 663-67.
 81. Passot, G., O. Glehen, O. Pellet, S. Isaac, C. Tychyj, F. Mohamed, F. Giammarile, F. N. Gilly, and E. Cotte. 2010. 'Pseudomyxoma peritonei: role of 18F-FDG PET in preoperative evaluation of pathological grade and potential for complete cytoreduction', *Eur J Surg Oncol*, 36: 315-23.
 82. Pietrantonio, F., R. Berenato, C. Maggi, M. Caporale, M. Milione, F. Perrone, E. Tamborini, D. Baratti, S. Kusamura, L. Mariani, M. Niger, A. Mennitto, A. Gloghini, I. Bossi, G. Settanni, A. Busico, P. F. Bagnoli, M. Di Bartolomeo, M. Deraco, and F. de Braud. 2016. 'GNAS mutations as prognostic biomarker in patients with relapsed peritoneal pseudomyxoma receiving metronomic capecitabine and bevacizumab: a clinical and translational study', *J Transl Med*, 14: 125.
 83. Pietrantonio, F., C. Maggi, G. Fanetti, R. Iacovelli, M. Di Bartolomeo, F. Ricchini, M. Deraco, F. Perrone, D. Baratti, S. Kusamura, E. Tamborini, A. Castano, P. V. Consonni, I. Bossi, C. Gavazzi, M. Milione, G. Pelosi, and F. de Braud. 2014. 'FOLFOX-4 chemotherapy for patients with unresectable or relapsed peritoneal pseudomyxoma', *Oncologist*, 19: 845-50.
 84. Raimondi, A., S. Corallo, M. Niger, M. Antista, G. Randon, F. Morano, M. Milione, S. Kusamura, D. Baratti, M. Guaglio, C. Cremolini, F. Marmorino, M. Di Bartolomeo, M. Deraco, F. De Braud, and F. Pietrantonio. 2019. 'Metronomic Capecitabine With Cyclophosphamide

- Regimen in Unresectable or Relapsed Pseudomyxoma Peritonei', *Clin Colorectal Cancer*, 18: e179-e90.
85. Rosenberger, L. H., L. H. Stein, A. K. Witkiewicz, E. P. Kennedy, and C. J. Yeo. 2012. 'Intraductal papillary mucinous neoplasm (IPMN) with extra-pancreatic mucin: a case series and review of the literature', *J Gastrointest Surg*, 16: 762-70.
 86. Salti, G. I., and S. A. Naffouje. 2019. 'Feasibility of hand-assisted laparoscopic cytoreductive surgery and hyperthermic intraperitoneal chemotherapy for peritoneal surface malignancy', *Surg Endosc*, 33: 52-57.
 87. Seshadri, R. A., and E. Hemanth Raj. 2016. 'Diagnostic Laparoscopy in the Pre-operative Assessment of Patients Undergoing Cytoreductive Surgery and HIPEC for Peritoneal Surface Malignancies', *Indian J Surg Oncol*, 7: 230-5.
 88. Sgarbura, O., M. Hubner, M. Alyami, C. Eveno, J. Gagniere, B. Pache, M. Pocard, N. Bakrin, and F. Quenet. 2019. 'Oxaliplatin use in pressurized intraperitoneal aerosol chemotherapy (PIPAC) is safe and effective: A multicenter study', *Eur J Surg Oncol*, 45: 2386-91.
 89. Shapiro, J. F., J. L. Chase, R. A. Wolff, L. A. Lambert, P. F. Mansfield, M. J. Overman, A. Ohinata, J. Liu, X. Wang, and C. Eng. 2010. 'Modern systemic chemotherapy in surgically unresectable neoplasms of appendiceal origin: a single-institution experience', *Cancer*, 116: 316-22.
 90. Smeenk, R. M., M. L. van Velthuysen, V. J. Verwaal, and F. A. Zoetmulder. 2008. 'Appendiceal neoplasms and pseudomyxoma peritonei: a population based study', *Eur J Surg Oncol*, 34: 196-201.
 91. Sobin, L.H. , M.K. Gospodarowicz, Ch. Wittekind, and International Union against Cancer. 2009. TNM classification of malignant tumours.
 92. Solomon, D., E. Bekhor, N. Leigh, Y. M. Maniar, L. Totin, M. Hofstedt, S. N. Aycart, J. Carr, S. Ballentine, D. R. Magge, B. J. Golas, R. K. Pai, A. D. Polydorides, D. L. Bartlett, D. M. Labow, H. A. Choudry, and U. Sarpel. 2020. 'Surveillance of Low-Grade Appendiceal Mucinous Neoplasms With Peritoneal Metastases After Cytoreductive Surgery and Hyperthermic Intraperitoneal Chemotherapy: Are 5 Years Enough? A Multisite Experience', *Ann Surg Oncol*, 27: 147-53.
 93. Sorensen, O., A. M. Andersen, S. G. Larsen, K. E. Giercksky, and K. Flatmark. 2019. 'Intraperitoneal mitomycin C improves survival compared to cytoreductive surgery alone in an experimental model of high-grade pseudomyxoma peritonei', *Clin Exp Metastasis*, 36: 511-18.
 94. Sugarbaker, P. H., L. Bijelic, D. Chang, and D. Yoo. 2010. 'Neoadjuvant FOLFOX chemotherapy in 34 consecutive patients with mucinous peritoneal carcinomatosis of appendiceal origin', *J Surg Oncol*, 102: 576-81.
 95. Sugarbaker, P. H., and D. Chang. 1999. 'Results of treatment of 385 patients with peritoneal surface spread of appendiceal malignancy', *Ann Surg Oncol*, 6: 727-31.
 96. Taflampas, P., S. Dayal, K. Chandrakumaran, F. Mohamed, T. D. Cecil, and B. J. Moran. 2014. 'Pre-operative tumour marker status predicts recurrence and survival after complete cytoreduction and hyperthermic intraperitoneal chemotherapy for appendiceal Pseudomyxoma Peritonei: Analysis of 519 patients', *Eur J Surg Oncol*, 40: 515-20.
 97. Torkzad, M. R., N. Casta, A. Bergman, H. Ahlstrom, L. Pahlman, and H. Mahteme. 2015. 'Comparison between MRI and CT in prediction of peritoneal carcinomatosis index (PCI) in patients undergoing cytoreductive surgery in relation to the experience of the radiologist', *J Surg Oncol*, 111: 746-51.
 98. Vaira, M., M. Robella, A. Mellano, A. Sottile, and M. De Simone. 2014. 'Iterative procedures combining cytoreductive surgery and hyperthermic intraperitoneal chemotherapy for isolated peritoneal recurrence', *Int J Hyperthermia*, 30: 565-9.

99. Valasek, M. A., and R. K. Pai. 2018. 'An Update on the Diagnosis, Grading, and Staging of Appendiceal Mucinous Neoplasms', *Adv Anat Pathol*, 25: 38-60.
100. van Ruth, S., A. A. Hart, J. M. Bonfrer, V. J. Verwaal, and F. A. Zoetmulder. 2002. 'Prognostic value of baseline and serial carcinoembryonic antigen and carbohydrate antigen 19.9 measurements in patients with pseudomyxoma peritonei treated with cytoreduction and hyperthermic intraperitoneal chemotherapy', *Ann Surg Oncol*, 9: 961-7.
101. Wolff, M., and N. Ahmed. 1976. 'Epithelial neoplasms of the vermiform appendix (exclusive of carcinoid). II. Cystadenomas, papillary adenomas, and adenomatous polyps of the appendix', *Cancer*, 37: 2511-22.
102. Yan, T. D., L. Bijelic, and P. H. Sugarbaker. 2007. 'Critical analysis of treatment failure after complete cytoreductive surgery and perioperative intraperitoneal chemotherapy for peritoneal dissemination from appendiceal mucinous neoplasms', *Ann Surg Oncol*, 14: 2289-99.
103. Youssef, H., C. Newman, K. Chandrakumaran, F. Mohamed, T. D. Cecil, and B. J. Moran. 2011. 'Operative findings, early complications, and long-term survival in 456 patients with pseudomyxoma peritonei syndrome of appendiceal origin', *Dis Colon Rectum*, 54: 293-9.
104. Zauber, P., E. Berman, S. Marotta, M. Sabbath-Solitare, and T. Bishop. 2011. 'Ki-ras gene mutations are invariably present in low-grade mucinous tumors of the vermiform appendix', *Scand J Gastroenterol*, 46: 869-74.

10. ANNEXE

Annexe 1 Peritoneal Cancer Index (PCI)

