

Mise à jour

2019

Tumeurs neuro- endocrines du thorax

**13^{ème}
édition**



**Référentiels Auvergne Rhône-Alpes
en oncologie thoracique®**

Dr. Dominique Arpin
Coordonnateur

Dr. Laurence Gérinière – Dr. Catherine Lombard-Bohas
Et le comité de rédaction de l'édition 2019

Edition





SOMMAIRE

→ Ce sommaire est interactif : cliquez sur les titres pour accéder à la page. Cliquez sur « SOMMAIRE » en haut de page pour revenir au sommaire.

SOMMAIRE	2
GRUPE DE TRAVAIL TUMEURS NEURO-ENDOCRINES	3
COMITE DE RÉDACTION	4
INTRODUCTION	5
LES CANCERS BRONCHIQUES PRIMITIFS A PETITES CELLULES	7
LES CARCINOMES BRONCHIQUES NEUROENDOCRINES A GRANDES CELLULES	8
1. Introduction	8
2. Le diagnostic anatomopathologique	8
3. Présentation radio-clinique et pronostic	9
3.1. <i>Le bilan clinique pré-thérapeutique</i>	10
3.2. <i>La classification clinique</i>	10
3.3. <i>Place de marqueurs tumoraux dans le bilan d'extension</i>	10
4. La prise en charge thérapeutique	10
4.1. <i>Place de la chirurgie</i>	10
4.2. <i>Radiosensibilité des CNEGC</i>	11
4.3. <i>Chimio-sensibilité des CNEGC</i>	11
4.4. <i>Quel type de Chimiothérapie ?</i>	12
4.5. <i>Intérêt du traitement adjuvant (ou néo-adjuvant) dans les stades résécables</i>	13
4.6. <i>Traitement des stades métastatiques</i> :	13
LES TUMEURS CARCINOÏDES	15
1. Introduction	15
2. Le diagnostic anatomopathologique	15
3. Présentation Radio-Clinique et Endoscopique	16
3.1. <i>Clinique</i>	16
3.2. <i>Imagerie</i>	17
4. Prise en charge thérapeutique	20
4.1. <i>Maladies locales et localement avancées</i>	20
4.2. <i>Modalités de surveillance post-opératoire</i>	20
4.3. <i>Maladies métastatiques</i>	21
ARBRES DECISIONNELS	28
ANNEXE 1 : CLASSIFICATION TNM 8 ^{ème} EDITION	30
REFERENCES	32
DECLARATION DES LIENS D'INTERETS	37
MENTIONS LEGALES	38



Tumeurs neuroendocrines

GROUPE DE TRAVAIL TUMEURS NEURO-ENDOCRINES

Dr Dominique Arpin (coord.)

Service de Pneumologie

Hôpital Nord-Ouest, Villefranche-sur-Saône.

Dr Laurence Gérinière

Service de Pneumologie Aiguë Spécialisée et Cancérologie Thoracique

CH Lyon Sud, Institut de Cancérologie des Hospices Civils de Lyon.

Dr Catherine Lombard-Bohas

Service d'oncologie médicale

Hôpital Edouard-Herriot, Institut de Cancérologie des Hospices Civils de Lyon.

L'édition 2019 des référentiels Auvergne Rhône-Alpes en Oncologie Thoracique® est labellisée par les réseaux de cancérologie Rhône-Alpes, Oncauvergne, Carol, Oncobourgogne, Oncocha, Oncolie, et Oncolor.





Tumeurs neuroendocrines

COMITE DE RÉDACTION

Participants de la région Auvergne Rhône-Alpes

Dr. ARPIN Dominique, Villefranche sur Saône
 Me. AUBANEL Marjorie, Lyon
 Dr. AVRILLON Virginie, Lyon
 Dr. BARANZELLI Anne, Chambéry
 Dr. BAYLE BLEUEZ Sophie, St Etienne
 Dr. BELLIERE Aurélie, Clermont-Ferrand
 Me. BENEYTON Violaine, Lyon
 Me. BERTON Elodie, Lyon
 Dr. BEYNEL Pascal, Bourg -en-Bresse
 Dr. BLANCHET LEGENS Anne Sophie, Lyon
 Dr. BOMBARON Pierre, Lyon
 Dr. BOULEDRAK Karima, Lyon
 M. BOUSSAGEON Maxime, Lyon
 Dr. BRUN Philippe, Valence
 Dr. CAILLET Bruno, Lyon
 Dr. COMTE Aurélie, Vienne
 Pr. CONFAVREUX Cyrille, Lyon
 Pr. COURAUD Sébastien, Lyon
 Dr. DE LA ROCHE Eric, Lyon
 Dr. DEBERNE Mélanie, Lyon
 Dr. DEMIR Sarah, Lyon
 Dr. DESSEIGNE Marine, Firminy
 Dr. DEVUN Flavien, Lyon
 Dr. DOT Jean-Marc, Lyon
 Dr. DUBRAY-LONGERAS Pascale, Clermont- Ferrand
 Dr. DURUISSEAU Michael, Lyon
 Dr. EKER Elife, Lyon
 Dr. FALCHERO Lionel, Villefranche sur Saône
 Dr. FAUCHON Eric, St Julien en Genevois
 Pr. FOURNEL Pierre, Saint-Etienne
 Dr. FRAPPAT Violaine, Chambéry
 M. GAUTHIER Florent, Lyon
 Dr. GERINIERE Laurence, Lyon
 Dr. GIAJ LEVRA Matteo, Grenoble
 Dr. HAMMOU Yassine, Lyon
 Dr. JANICOT Henri, Clermont-Ferrand
 Me. JOERG Laetitia, St Etienne
 Dr. LAFITE Claire, Lyon
 Dr. LE BON Marielle, Lyon
 Dr. LOCATELLI SANCHEZ Myriam, Lyon
 Dr. LUCIANI Stéphanie, Bourgoin Jallieu
 Dr. MARICHY Catherine, Vienne
 Dr. MARTEL-LAFAY Isabelle, Lyon
 Dr. MASTROIANNI Bénédicte, Lyon
 Me. MAUGUIN Pauline, Lyon
 Dr. MERLE Patrick, Clermont-Ferrand
 Pr. MORO-SIBILOT Denis, Grenoble
 Dr. MOULET Isabelle, Lyon
 Dr. MULSANT Pierre, Lyon Caluire
 Dr. ODIER Luc, Villefranche sur Saône
 Dr. PAULUS Valérie, Lyon
 Dr. PEROL Maurice, Lyon
 Me. PERQUIS Marie Pierre, St Etienne
 Dr. PERROT Emilie, Lyon
 Dr. PIERRET Thomas, Grenoble
 Dr. PINSOLLE Julian, Grenoble

Dr. PROVOOST Julie, Lyon
 Dr. RANCHON Florence, Lyon
 Dr. ROQUET Gaétane, Lyon
 Dr. SAKHRI Linda, Grenoble
 Dr. SANSON Christian, Montbrison
 Me. SIMON Camille, Lyon
 Dr. SINGIER Gaëtan, Lyon
 Pr. SOUQUET Pierre-Jean, Lyon
 Dr. STAUB-SARRAZIN Elsie, Lyon
 Dr. SWALDUZ Aurélie, Lyon
 Dr. TABUTIN Mayeul, Lyon
 Dr. TAVIOT Bruno, Vénissieux
 Dr. TEMPLEMENT Dorine, Annecy
 Dr. TEYSSANDIER Régis, Montluçon
 Dr. THIBONNIER Lise, Clermont-Ferrand
 Dr. TISSOT Claire, St Etienne
 Dr. TOFFART Anne-Claire, Grenoble
 Me. VICCICA Amandine, St Etienne
 Dr. VUILLERMOZ-BLAS Sylvie, Lyon
 Dr. WATKIN Emmanuel, Lyon
 Dr. ZARZA Virginie, Valence

Participants représentant les réseaux de cancérologie des régions Bourgogne-Franche-Comté et Grand Est.

Dr. DELCLAUX Bertrand, Troyes
 Dr. FOUCHER Pascal, Dijon
 Dr. GONZALEZ Gille, Mâcon
 Dr. GROUET Aurélie, Chalon sur Saône
 Dr. JACOLET Pascale, Besançon
 Dr. LARIVE Sébastien, Mâcon
 Dr. MARTIN Etienne, Dijon
 Dr. NAKAD Assaad, Bar Le Duc
 Pr. WESTEEL Virginie, Besançon

Participants invités :

Dr. AUDIGIER VALETTE Clarisse, Toulon
 Dr. BAUD Mariette, Paris
 Dr. BERARD Henri, Toulon
 Dr. BERNADI Marie, Aix-en-Provence
 Dr. BRUN Clément, Nimes
 Pr. Nicolas GIRARD, Paris
 Dr. GOUNANT Valérie, Paris
 Dr. LE TREUT Jacques, Marseille
 Pr. ZALCMAN Gérard, Paris

Experts relecteurs (Tumeurs carcinoïdes uniquement) :

Pr. BAUDIN Eric, Villejuif
 Pr. COUVELARD Anne, Paris
 Dr. DANSIN Eric, Lille
 Pr. GIMENEZ-ROQUEPLO Anne-Paule, Paris
 Pr. ROHMER Vincent, Angers
 Pr. SCOAZEC Jean Yves, Villejuif
 Pr. WALTER Thomas, Lyon



INTRODUCTION

De nombreuses modifications des différentes classifications histologiques des tumeurs bronchiques ont été effectuées ces dernières années. La classification histologique de l'Organisation Mondiale de la Santé pour les tumeurs bronchiques vient d'être réactualisée en 2015 (1) (**Figure 1**).

Types et sous types-histologiques	Code ICDO
TUMEURS EPITHELIALES	
Adénocarcinome	8140/3
[...]	
Carcinome malpighien (ou épidermoïde)	8070/3
[...]	
Tumeurs neuroendocrines	
Carcinome à petites cellules	8041/3
Carcinome à petites cellules composite	8045/3
Carcinome neuroendocrine à grandes cellules	8013/3
Carcinome neuroendocrine à grandes cellules composite	8013/3
Tumeurs carcinoïdes	
Tumeur carcinoïde typique	8240/3
Tumeur carcinoïde atypique	8249/3
Lésion pré-invasive	
Hyperplasie neuroendocrine diffuse pulmonaire	
Idiopathique	8040/0
Carcinome à grandes cellules	8012/3
Carcinomes adénosquameux	8560/3
Carcinomes sarcomatoïdes	
[...]	
Autres carcinomes et carcinomes inclassés	
[...]	
Tumeurs de type glandes salivaires	
[...]	
Papillomes	
[...]	
Adénomes	
[...]	
Tumeurs mésenchymateuses	
[...]	
Tumeurs lymphohistiocytiques	
[...]	
Tumeurs d'origine ectopique	
[...]	

Figure 1 – Classification histologique des tumeurs pulmonaires de 2015 (extraits focalisés sur les tumeurs neuroendocrines ; la classification complète figure en ANNEXE 2 du référentiel CBNPC) (2).



Parmi ces types de tumeurs bronchiques, 4 grands types histologiques représentent à eux seuls 95% de la totalité de ces tumeurs :

- les carcinomes épidermoïdes, les adénocarcinomes, les carcinomes indifférenciés à grandes cellules (classés en carcinomes non à petites cellules),
- et les carcinomes à petites cellules.

Au sein de ces types histologiques se distinguent **les tumeurs neuroendocrines bronchiques**. Cette catégorie de tumeurs est particulière et répond à des critères morphologiques, immuno-histochimiques et moléculaires distincts. **Il s'agit de tumeurs épithéliales qui expriment une différenciation neuroendocrine, pour lesquelles la classification a été réactualisée en 2015.**

Ces tumeurs classées **au sein des différentes catégories morphologiques de tumeurs épithéliales bronchiques** de la classification de l'Organisation Mondiale de la Santé, répondent à des critères très précis, qui ont conduit les anatomopathologistes à en distinguer **4 grands types** :

- **les carcinomes bronchiques primitifs à petites cellules (CBPC)**
- **les carcinomes bronchiques primitifs neuroendocrines à grandes cellules (CNEGC)**
- **les tumeurs carcinoïdes typiques (CT) et atypiques (CA)**

Les critères reconnus actuellement pour le diagnostic de ces tumeurs sont ceux de Travis *et al.*(1), non modifiés dans la classification WHO 2015 :

- **Tumeur carcinoïde typique** : tumeur à morphologie carcinoïde avec moins de 2 mitoses par 2 mm² (10 HPF), pas de nécrose, et mesurant au moins 0,5 cm.
- **Tumeur carcinoïde atypique** : tumeur à morphologie carcinoïde avec 2 à 10 mitoses par 2 mm² (10 HPF) et/ou nécrose (souvent punctiforme).
- **Carcinome neuroendocrine à grandes cellules** :
 - o Architecture neuroendocrine : nids, travées, rosettes, palissades
 - o Index mitotique élevé : ≥ 11 mitoses par 2 mm² (10 HPF), moyenne de 70 par 2 mm² (10 HPF)
 - o Nécrose (souvent de larges zones)
 - o Cellules tumorales larges avec cytoplasme modéré à abondant
 - o Nucléole fréquent (diag diff CBPC)
 - o Un ou plusieurs marqueurs neuroendocrines positifs en immunohistochimie chromogranine, synaptophysine et CD56. Un marqueur est suffisant si $> 50\%$ cellules tumorales
 - o Variant combiné : avec un autre carcinome non CBPC
- **Carcinome à petites cellules** :
 - o Petite taille des cellules (en général $<$ au diamètre de trois petits lymphocytes)
 - o Peu de cytoplasme
 - o Chromatine granuleuse, nucléoles absents
 - o Déformation (*moulding*) nucléaire
 - o Index mitotique élevé : ≥ 10 mitoses par 2 mm² (10 HPF), moyenne de 80 par 2 mm² (10 HPF)
 - o Nécrose fréquente, souvent en larges plages
 - o Variant combiné : avec un autre carcinome
 - o En IHC : kératine AE1/AE3 souvent en dots. Marqueurs neuroendocrines (CD56, chromogranine et synaptophysine) souvent + (10% cas négatifs). TTF1 + dans 90% des cas
- Il existe donc trois grades de prolifération tumorale de malignité croissante distinguant les carcinoïdes typiques, les atypiques et les tumeurs de haut grade de malignité regroupant les carcinomes à petites cellules et les carcinomes neuroendocrines à grandes cellules (3,4).



Remarques :

1- La détermination du Ki67 est utilisée dans la classification OMS des tumeurs neuroendocrines (TNE) digestives, mais ne l'est pas en cancérologie thoracique. Elle peut être utile pour aider à déterminer l'agressivité d'une tumeur (5,6). En effet, le taux de ki67 sera plus élevé pour le CBPC et le CNEGC alors qu'il sera bas pour les tumeurs carcinoïdes. Il est donc utile pour différencier le groupe des tumeurs de « haut grade » (CBPC et CNEGC) des tumeurs de « bas grade » (tumeurs carcinoïdes) (1). Cela est confirmé par une étude récente de tumeurs neuroendocrines bronchiques de tout grade avec un *cut-off* de 20% de Ki67 pour différencier les tumeurs neuroendocrines de bas de grade et de haut grade(7).

2- La recherche de **MGMT** (méthyl-guanine methyl transférase) en immuno-histochimie sur la tumeur pourrait aider à la détermination de la stratégie thérapeutique dans l'avenir (la surexpression est un facteur de moindre réponse aux alkylants en cancérologie neurologique). L'analyse de la méthylation du gène semblerait plus pertinente dans les TNE digestives (la méthylation de MGMT pourrait être un facteur prédictif de réponse aux alkylants)(8).

3-Dans quelques études, le **profil génomique** des tumeurs neuroendocrines et leurs anomalies commencent à être analysés(9,10). Le profil moléculaire des CBPC et CNEGC semble proche. Les anomalies moléculaires sont plus fréquentes et plus hétérogènes pour les tumeurs neuroendocrines de haut grade que dans les tumeurs carcinoïdes (*PIK3CA*, *EGFR*, *KRAS*, *ALK* et *RET*, *TP53* et *RB1*).

Concernant l'**expression de PD-L1**, une étude de 227 patients porteurs d'une TNE pulmonaire retrouve une expression de 10,4% des CNEGC, 5,8% des CBPC, et aucune expression des tumeurs carcinoïdes(11) avec un *cut-off* de 1%. Deux autres études centrées, dont celle du GFPC, sur les TNE de haut grade et particulièrement les CNEGC retrouvent environ 10% d'expression PD-L1^A (12).

LES CANCERS BRONCHIQUES PRIMITIFS A PETITES CELLULES

Les carcinomes bronchiques primitifs à petites cellules font l'objet d'un référentiel spécifique et ne seront donc pas traités ici (→ référentiel Cancers Bronchiques à Petites Cellules).

^A Arpin D. *et al.* PD-L1 Expression Pattern in Large Cell Neuroendocrine Carcinoma of the Lung: The GFPC 03-2017 "EPNEC" Study. WCLC 2018, #P1.09-02



LES CARCINOMES BRONCHIQUES NEUROENDOCRINES A GRANDES CELLULES

1. Introduction

Dans la classification OMS actuelle les carcinomes neuroendocrine à grandes cellules (CNEGC) font partie des tumeurs neuroendocrines bronchiques primitives de haut grade au même titre que les cancers bronchiques à petites cellules (CBPC).

Il s'agit de tumeurs rares dont la fréquence est estimée à 3% environ des cancers bronchiques (13,14) donnant par conséquent, des séries publiées de petite taille, souvent rétrospectives, avec un faible niveau de preuve scientifique.

2. Le diagnostic anatomopathologique

L'aspect architectural des carcinomes neuroendocrines à grandes cellules est une prolifération organoïde ou palissadique ou trabéculaire. Il existe des structures en pseudo-rosettes très évocatrices de la morphologie neuroendocrine, retrouvées dans certaines séries dans 95% des cas. Les plages de nécrose sont quasi-constantes. Le CNEGC est différent du CBPC sur plusieurs critères morphologiques : la grande taille des cellules, des nucléoles très visibles, l'aspect vésiculeux de la chromatine nucléaire, la forme polygonale des cellules.

Le diagnostic de CNEGC nécessite obligatoirement une confirmation du caractère neuroendocrine par immunohistochimie (au moins un des trois marqueurs neuroendocrines spécifiques doit être exprimé : chromogranine, synaptophysine, NCAM (CD56). Si un seul de ces marqueurs est exprimé, il doit l'être par au moins 50% de la population cellulaire.

Environ 50% des carcinomes neuroendocrines à grandes cellules expriment le TTF1. L'immunoréactivité pour plusieurs marqueurs est plus rare que dans les tumeurs différenciées(15–17).

Enfin, il peut exister une variante anatomopathologique qui est le carcinome neuroendocrine à grandes cellules composite. Il se définit comme un carcinome neuroendocrine à grandes cellules combiné avec tout autre contingent classique : adénocarcinome, carcinome épidermoïde, carcinome sarcomatoïde.

Si un carcinome neuroendocrine à grandes cellules est associé à un carcinome à petites cellules (au moins 10%), c'est le diagnostic de carcinome à petites cellules composite qui doit être porté.

Plusieurs études ont confirmé que les CNEGC possèdent des caractéristiques cytologiques différentes des carcinomes à grandes cellules comme l'expression bcl2 ou ki67 et plus proche des CBPC même si il existe des caractéristiques biologiques et cyto-morphologiques différentes (18–20).

Le diagnostic des CNEGC est difficile, en particulier sur le plan cytologique, à partir d'une PTP ou d'une cytologie bronchique par exemple. Dans une étude réalisée en 1998, Travis évalue la reproductibilité de la classification des tumeurs NE et montre que le CNEGC est la tumeur la moins bien diagnostiquée, probablement par sa rareté et son entrée plus récente dans la classification avec lecture anatomopathologique par des praticiens peu habitués à la pathologie thoracique (21). Bon nombre de CNEGC seront donc pris par défaut pour des carcinomes indifférenciés à grandes cellules, d'autres types de CBNPC ou un carcinoïde atypique sur une simple cytologie, voire une biopsie bronchique ou ganglionnaire de petite taille, comme cela a été démontré dans l'étude de Jacques Letreut dans laquelle 11 des 40 CNEGC ont été reclassés dont 9 en CBPC après relecture par un panel de médecins anatomopathologistes (22) et dans l'étude du GFPC où 35% des CNEGC ont été reclassés après relecture en panel^A.

En analyse immunohistochimique les CNEGC montrent souvent une expression élevée de ki67, bcl2 et TP53 anormale (23).

Ces dernières années, plusieurs équipes ont analysé différents biomarqueurs (*EGFR*, *ALK*, *RET*, *ROS1*, *MET*, *ERCC1*, Somatostatine) qui semblent rares dans les CNEGC (24–26).

Il y a, en général, peu de translocation *ALK*, *RET*, ou *ROS1* (un cas clinique décrit en 2014 de réarrangement *EML4-ALK* sans efficacité du crizotinib) (9,10,25,27). Les mutations *EGFR* sont rares (moins de 1%) (26).



Tumeurs neuroendocrines

Les CNEGC sont en fait un groupe très hétérogène de tumeurs comprenant des altérations génomiques de CBNPC et de CBNPC (28,29).

Derks *et al.* font la même conclusion sur la disparité de ces CNEGC : ils retrouvent charge mutationnelle élevée dans les CNEGC alors que les carcinoïdes ont une charge mutationnelle faible, et identifient 2 sous types de CNEGC :

- Ceux qui présentent une « inactivation » *TP53 / RB1 (retinoblastoma gene)* comme les CBPC,
- Et Ceux qui présentent une « inactivation » *TP53 / STK11 (serine threonine kinase 11 gene) / KEAP1 (kelch like ECH associated protein 1 gene)*, gènes fréquemment mutés dans CBNPC.

Il semblerait également que le fait qu'ils soient porteurs du gène *RB1* muté ou sauvage et qu'ils expriment ou non la protéine *RB1* aient une implication sur le type de chimiothérapie à choisir (30).

L'expression PD-L1 des CNEGC commencent à être étudiés (10% à 25% selon les niveaux de *cut-off* utilisés) (11,12)^A.

Il s'agit de tumeur rare et de diagnostic difficile.

Dans la mesure du possible et si cela doit modifier la prise en charge thérapeutique, il est impératif d'obtenir un prélèvement histologique par biopsie pour la prise en charge des CNEGC avec lecture par un anatomopathologiste entraîné (31). En cas de difficulté diagnostique, un réseau de référence pour la relecture anatomopathologique des tumeurs endocrines (réseau TENpath) soutenu par l'INCa a été mis en place. Pour plus d'information voir le site www.tenpath.org.

3. Présentation radio-clinique et pronostic

Les carcinomes neuroendocrines à grandes cellules ne présentent pas de spécificité clinique. Les patients sont fumeurs dans plus de 80% des cas. Comme dans les autres carcinomes bronchiques primitifs, il peut exister un syndrome paranéoplasique (Syndrome de Lambert–Eaton, Syndrome de Verner-Morrison, rétinopathie paranéoplasique, etc.).

Leur localisation est plus souvent proximale que périphérique. L'évolution métastatique est habituelle avec localisations hépatiques, osseuses et cérébrales fréquentes (14,32).

Pour la plupart des auteurs, le pronostic, l'évolution et la survie par stade des CNEGC sont proches des CBPC, moins bonnes que pour les CBNPC y compris les carcinomes indifférenciés à grandes cellules, y compris les stades précoces (32–35).

L'étude rétrospective d'Iyoda en 2000, portant sur 2070 résections pulmonaires dont 47 carcinomes indifférenciés à grandes cellules et 72 carcinomes à caractère neuroendocrine, retrouve un pronostic nettement plus mauvais pour les CNEGC. En outre, en analyse multivariée, le caractère neuroendocrine est un facteur pronostic négatif (36). En 2002, cette même équipe rapporte une nouvelle analyse avec un nombre de patients plus important et constate que le caractère neuroendocrine est un facteur pronostic indépendant au sein des carcinomes à petites ou à grandes cellules (37). Dans une autre publication plus récente, les auteurs analysent le pronostic de différents CBNPC de stade précoce IA sur 335 patients. Le caractère anatomopathologique de carcinome neuroendocrine à grandes cellules ressort en analyse univariée comme un facteur de mauvais pronostic en comparaison aux autres types de CBNPC de même stade (38).

Une autre équipe (39) a publié récemment les résultats d'une analyse rétrospective à partir d'un registre épidémiologique du cancer aux USA avec un grand nombre de cas (1211 CNEGC, 8295 autres grandes cellules et 35304 CBPC). Les cancers de stade opérable y étaient distingués selon qu'ils aient reçu ou non de la radiothérapie, mais sans information sur l'éventualité d'un traitement par chimiothérapie. Par ailleurs, cette étude ne bénéficiait pas d'une relecture anatomopathologique centralisée et couvre la période 2001-2007. Cette équipe retrouve des caractéristiques socio-épidémiologiques et anatomo-cliniques des CNEGC plus proches des autres carcinomes indifférenciés à grandes cellules que des CBPC. En analyse de survie globale, les courbes de survie des CNEGC sont plus proches des autres CGC que des CBPC, dans l'ensemble de la population aussi bien



que chez les patients de stade limité T1 opérés sans radiothérapie complémentaire. En analyse multivariée, la caractéristique CNEGC ne ressort jamais de manière significative.

Au total, après revue de la littérature, les CNEGC se présentent comme des CBNPC, mais ont un profil évolutif et un pronostic qui les rapprochent des CBPC.

3.1. Le bilan clinique pré-thérapeutique

Il ne présente pas de spécificité. Il s'applique en pratique courante aux pratiques diagnostiques, fibroscopiques et radiologiques des carcinomes bronchiques non à petites cellules (cf. référentiel CBNPC).

- La réalisation d'une IRM cérébrale ou d'un scanner cérébral est recommandée.
- La scintigraphie osseuse est recommandée en cas de signe d'appel clinique.
- Dans les formes opérables, la réalisation d'une TEP est recommandée (40).
- L'utilisation de l'EBUS est possible pour le *staging* (41)

3.2. La classification clinique

Celle utilisée en pratique courante est la classification T.N.M. (cf. Annexe 1).

3.3. Place de marqueurs tumoraux dans le bilan d'extension

Dans l'état actuel des connaissances, compte tenu des faibles sensibilités et spécificités des marqueurs sériques utilisables dans les CBP, ils ne peuvent influencer ni le bilan d'extension ni la décision thérapeutique initiale. La place des marqueurs tumoraux dans le carcinome neuroendocrine à grandes cellules n'a pas été spécifiquement étudiée (42).

Ils n'ont aucune utilité en dehors d'essais cliniques prospectifs.

4. La prise en charge thérapeutique

Actuellement, il est difficile de définir un protocole thérapeutique pour les carcinomes neuroendocrines à grandes cellules compte tenu du peu de littérature sur le sujet.

Le pronostic péjoratif est essentiellement lié, comme les CBPC, à une maladie métastatique précoce.

Plusieurs études de la littérature n'ont plus de valeur aujourd'hui en raison de critères histologiques différents, regroupant CNEGC et carcinoïdes atypiques ou le caractère neuroendocrine sur le marquage à la NSE positif mélangeant donc les CNEGC et les carcinomes indifférenciés à grandes cellules.

La plupart de ces études sont rétrospectives, toujours sur de petites séries de patients, le plus souvent chirurgicales, avec souvent une modification du diagnostic anatomo-pathologique en post-opératoire et une grande disparité des traitements reçus (néo-adjuvant, adjuvant, chimiothérapie type CBNPC ou CBPC, radiothérapie...).

4.1. Place de la chirurgie

La plupart des études réalisées sur les CNEGC portent sur des patients opérés, tout stade confondu avec des taux de morbidité et mortalité correspondants à ceux des autres CBNPC.

Les techniques de résection et curage sont classiques.

Aucune étude n'a analysé le rôle propre de la chirurgie en prospectif dans les CNEGC/CNEGC.

En 2016, Roesel *et al.* ont analysés, de façon rétrospective, l'évolution de 127 patients porteurs d'un CNEGC localisés, traités par chirurgie thoracique (99% de résection complète, survie à 1 an de 83% et survie à 5 ans de 53% avec une faible mortalité péri-opératoire) (43).

Il semble admis de tous que la résection chirurgicale doit être proposée dans les formes résécables (45,57,58).



4.2. Radiosensibilité des CNEGC

Peu d'études spécifiques sur le traitement de CNEGC par radiothérapie seule et évaluation de la réponse sont retrouvées dans la littérature. Il s'agit souvent de patients ayant reçu des traitements combinés avec chimiothérapie et/ou chirurgie. Mazière *et al.*, dans une étude rétrospective de 26 patients opérés de CNEGC (18 retenus selon les critères OMS 1999) et traités par chirurgie et radiothérapie seule sans chimiothérapie pour les N2 ou T3, obtient une évolution défavorable rapide avec 13 évolutions métastatiques, dont 10 dans les 6 mois et une survie inférieure à celle des CBNPC de même stade (44) (52). Le rôle de la radiothérapie dans le traitement des CNEG est mal connu mais semble avoir un bénéfice (45,46).

Une étude prospective italienne a étudié le rôle spécifique de la radiothérapie adjuvante thoracique (60gys en 10 fractions) et cérébrale prophylactique (25gys en 10 fractions) après chimiothérapie par sels de platine Etoposide chez 72 patients présentant une tumeur neuroendocrine pulmonaire de haut grade (44 CBPC et 28 CNEGC). Les 10 patients CNEGC qui ont reçus 6 cures et rte thoracique ont une meilleure survie sans progression (12,5 vs 5 mois) et une meilleure survie globale (28,3 vs 5 mois, $p=0,004$). Concernant l'intérêt de l'IPC, il n'est pas possible de conclure du fait du faible nombre de patients concernés (4 CNEGC). En analyse globale de survie le bénéfice de rte complémentaire n'est statistiquement significatif que pour les stades III (33,4 vs 10,4mois, $p=0,06$) (47). Des résultats similaires avaient été décrits par Metro *et al* en 2016 sur une étude rétrospective de TNE de haut grade III et IV (48).

Recommandations : CNEGC de stades IA à IIIA résécables

Pour les stades I, II, IIIA résécables :

- La preuve anatomopathologique du caractère endocrine doit être formelle,
- La réalisation d'une TEP et d'une imagerie cérébrale est nécessaire pour le *staging exact*,
- La résection chirurgicale doit être proposée dans les stades I et II,
- Une chimiothérapie adjuvante doit être proposée pour les stades IB, II et IIIA : 4 cycles à base de sels de platine et étoposide, si l'état du patient le permet,
- Pour les pN2, la radiothérapie post-opératoire doit être discutée par analogie aux cancers à petites cellules,
- Les stades N2 « cliniques » doivent être prouvés (preuve histologique) et l'intérêt d'une résection chirurgicale doit être discuté en RCP.

Recommandations : CNEGC de stades IIIA non résécables et IIIB/C

Pour les stades IIIA non résécables, IIIB et IIIC, le traitement combiné par chimiothérapie (Sels de Platine Etoposide) et radiothérapie concomitante ou séquentielle d'au moins 60 Gy (en fonction de la masse tumorale et de l'état clinique du patient) est recommandé.

4.3. Chimio-sensibilité des CNEGC

Plusieurs équipes ont étudié la relation entre la différenciation neuroendocrine de CBNPC et la réponse à la chimiothérapie et ont constaté que les CBNPC à différenciation neuroendocrine avaient une plus grande probabilité de réponse à la chimiothérapie sans corrélation avec la survie (49,50) et Veronesi obtient 80% de réponse objective à la chimiothérapie d'induction de 15 patients atteints de CNEGC (51). Ces tumeurs sont chimio-sensibles mais moins que les CBPC.



4.4. Quel type de Chimiothérapie ?

Les carcinomes neuroendocrines à grandes cellules sont classés dans les carcinomes non à petites cellules mais leur présentation clinique, leur pronostic et leur caractère neuroendocrine avec haut grade de malignité les rapprochent des CBPC.

La chimiothérapie la plus adaptée est pour certains une chimiothérapie de "type CBNPC" et pour d'autres une chimiothérapie de "type CBPC".

Rossi a présenté le premier, les résultats d'une étude rétrospective de 74 patients atteints de CNEGC pur ou combiné qui ont tous eu une résection chirurgicale complète. Une chimiothérapie adjuvante était réalisée, associée ou non à une radiothérapie. Les patients ont reçu soit une association de Cisplatine et Etoposide soit une association de Cisplatine avec Gemcitabine, Vinorelbine ou Docétaxel. La survie globale à 5 ans est de 27,6% (celle des stades I de 33% seulement). La médiane de survie est de 42 mois pour ceux ayant reçu l'association Cisplatine-Etoposide et de 11 mois pour ceux ayant reçu une association de "type CBNPC" ($p < 0,0001$) ; La différence était surtout significative pour les stades I et II. Les auteurs concluent qu'une chimiothérapie adjuvante de "type petites cellules" à base de sels de platine et Etoposide est intéressante dans les CNEGC (52–55).

Plusieurs autres études ont analysé l'efficacité de différents agents dans le traitement de CNEGC.

Le Pemetrexed donne un faible taux de réponse (56–58).

Les taxanes et l'Irinotécan semblent plus actifs comme pour les CBPC (59,60). Les résultats de Derks *et al.* mettent en avant l'efficacité potentielle de Gemcitabine. Il s'agit d'une étude rétrospective à partir du registre de cancer Néerlandais de 2003 à 2012, avec relecture anatomo-pathologique, sur 128 cas de CNEGC. 46% des patients ont reçus une chimiothérapie de type « CBNPC » (sels de platine Gemcitabine (76%), Paclitaxel, Docetaxel, Vinorelbine), 16% ont reçus sels de platine-Pemetrexed et 38% ont reçus un tt de type « CBPC » avec sels de platine-Etoposide. La médiane de survie globale est de 8,5 mois pour le groupe « CBNPC » (7,8 mois pour Gemcitabine), 5,9 mois pour Pemetrexed et 6,7 mois pour le groupe « CBPC » (58). Sur la même population, ils ont étudié l'impact de l'existence d'un gène *RB1* muté ou sauvage et l'expression de la protéine *RB1* sur la survie et la survie sans progression selon les types de chimiothérapie administrés. Il ressort que les patients porteur du gène *RB1* sauvage ou exprimant la protéine *RB1* ont un bénéfice en SSP et en survie à être traités par chimiothérapie de type « CBNPC » avec Gemcitabine ou taxanes, mais il n'y pas de différence pour ceux qui sont « mutés *RB1* » ou qui n'expriment pas la protéine (30).

Les séries sont limitées, avec une grande disparité des traitements reçus par les patients analysés mais la tendance confirme une chimio-sensibilité, plutôt pour les drogues de type petites cellules avec une moins bonne réponse (14).

Recommandation

L'utilisation d'une chimiothérapie à base de sels de platine et d'étoposide est recommandée en première ligne.

Le Pemetrexed n'est pas recommandé.

Option : Chimiothérapie de type CBNPC (platine + taxanes ou Gemcitabine) notamment en cas de conservation d'activité du gène *RB1* dans la tumeur (ou présence de mutations *KRAS* et/ou *STK11*).



4.5. Intérêt du traitement adjuvant (ou néo-adjuvant) dans les stades résécables

Plusieurs études semblent en faveur d'un traitement "péri-opératoire" avec de la chimiothérapie +/- radiothérapie pour une amélioration de la survie, surtout dans les stades I-II.

En 2003, Zacharias a réalisé une analyse rétrospective de 21 patients de stade I, II ou III avec carcinome à grandes cellules à morphologie neuroendocrine tous opérés, la survie à 5 ans est de 88% pour les stades I et 28% pour les autres stades. Il paraît favorable à la réalisation d'une chimiothérapie adjuvante dans les stades précoces (61).

Veronesi a réalisé une étude de 144 patients opérés, 50% stade I, 20% stade II, 28% stade III qui ont reçu de la chimiothérapie d'induction (21 patients) ou post-opératoire (24 patients). La survie à 5 ans est de 42,5% (52% stade I et 59% stade II, 20% stade III) ($p=0,001$) avec une nette tendance en faveur d'un traitement de chimiothérapie associé à la chirurgie par rapport à l'absence de traitement péri-opératoire chez les patients de stade I ($p=0,0077$) (51).

La même année Iyoda publiait la seule étude prospective réalisée dans laquelle 15 patients CNEGC de stade I opérés ont reçus 2 cycles de chimiothérapie adjuvante (CDDP-VP16) avec un gain significatif de survie par rapport au bras contrôle sans chimiothérapie (53).

Plus tard, Iyoda a repris l'analyse de 335 patients opérés d'un carcinome bronchique primitif non à petites cellules de stade IA (classification 2009), en individualisant 11 CNEGC et conclut après analyse uni- et multivariée que le pronostic des CNEGC est plus sombre que les autres CBNPC et qu'il est nécessaire de réaliser, dans ce groupe histologique, un traitement complémentaire à la chirurgie y compris pour les stades IA (38).

Plusieurs autres études venant après ces premières publications sur le sujet confirment la tendance en faveur de la chimiothérapie adjuvante à base de sels de platine (associée à Etoposide, Irinotécan ou une autre molécule) (62–64).

En 2016, Kujtan *et al*, à partir d'une analyse rétrospective sur un registre du cancer, souligne le gain en survie à 5 ans, statistiquement significatif d'un traitement adjuvant à partir des stades IB et plus (65). En 2017, deux autres études allaient dans ce sens également (66,67). En 2018, Kujtan *et al*, a repris son étude tirée du registre du cancer américain et ciblé l'analyse sur l'impact de la chimiothérapie adjuvante sur 1232 patients porteurs de CNEGC de stade IA et IB dont 77.3% ont été traités par chirurgie seule et 22.7% ont reçus chirurgie et chimiothérapie. Il s'agit d'une analyse rétrospective, sans relecture anatomopathologique et le type de chimiothérapie réalisée n'est pas disponible. Le taux de survie à 5 ans en analyse univariée est en faveur de la CT adjuvante (64,5% vs 48.4%). Ce meilleur taux de survie à 5 ans pour la chimiothérapie adjuvante ressort en analyse stratifiée par stades dans les stades IA (119 patients traités par chimio / 591 patients sans chimio adjuvante) (59.4% vs 50.4%, $p=0.006$) et les stades IB (156 patients/355) (68.7 vs 44.7, $p<0.001$) (68).

Compte tenu de la rareté de ces tumeurs, il n'y a pas de séries prospectives de taille adéquate pour proposer des thérapeutiques validées avec niveau de preuve suffisant pour les tumeurs classées pN1, pN2 et pN3. Toutefois, les travaux rétrospectifs présentés ci-dessus, et le profil évolutif proche des CPC, incitent à la proposition d'une thérapeutique adjuvante à partir des stades IB (55,65–67,69).

Dans ces conditions, les auteurs de ce document conseillent que chaque dossier soit discuté de manière multidisciplinaire en RCP avec si possible avis d'expert.

4.6. Traitement des stades métastatiques :

-Traitement de première ligne :

A la lecture des études citées au paragraphe 4-2 sur la chimio-sensibilité des CNEGC, la chimiothérapie est recommandée dans le traitement des CNEGC.

En 2013, deux études ont évalué l'intérêt d'une chimiothérapie dans des stades non résécables. Une étude multicentrique et prospective, conduite par le GFPC sur 42 patients, valide la tolérance et l'efficacité de la chimiothérapie avec Cisplatine et Etoposide dans les CNEGC (22).



Une autre étude faite par l'équipe de Niho évalue une chimiothérapie par sels de platine et Irinotécan chez 44 patients de stade IIIb ou IV dont 33 NEGC avec taux de réponse de 46,7% (60). Une étude prospective multicentrique allemande a été publiée en 2017, à propos de 49 patients CNEGC de stade IV sur 10 centres, et traités en 1^{ère} ligne par Carboplatine -Paclitaxel x 4/ 3sem + Everolimus 5mg/j en continu et en maintenance jusqu'à progression. Le taux de réponse était de 45%. La médiane de SSP était de 3 mois et la médiane de survie globale de 9,9 mois (70).

Recommandation : Stades métastatiques / 1^{ère} ligne

La chimiothérapie de 1^{ère} ligne des stades métastatiques doit être à base de sels de platine avec des arguments pour une association « de type petites cellules » avec étoposide (14,69,71).

Option : La chimiothérapie à base de sels de platine-taxanes ou gemcitabine peut néanmoins être une alternative, notamment en cas de conservation de l'activité du gène *RB1* dans la tumeur ou présence de mutations *KRAS / STK11* (29,30,58).

-Traitement de 2^{ème} ligne :

Une seule étude, rétrospective, a analysé l'impact d'un traitement de 2^{ème} ligne.

L'analyse a porté sur 18 patients ayant reçu en première ligne un traitement à base de sels de platine et traités en 2^{ème} ligne (72%) ou plus (28%) par Amrubicine avec taux de réponse de 27,7% (72,73).

La 2^{ème} ligne doit être discutée suivant les traitements reçus, le PS, les toxicités du traitement de 1^{ère} ligne et peut comporter les traitements de 2^{ème} ligne des CBNPC (hors Pemetrexed).

Il faut privilégier l'inclusion dans un essai thérapeutique. On rappelle à ce titre l'ouverture récente de l'essai français GCO-001 NIPINEC (Eudract ID 2017-003863-37).

Recommandation : Stades Métastatique / 2^{ème} ligne

L'indication de chimiothérapie de 2^{ème} ligne doit être discutée au cas par cas en RCP.

L'utilisation du Pemetrexed n'est pas recommandée.

L'inclusion dans les essais thérapeutique doit être privilégiée.

→ Arbre décisionnel de prise en charge thérapeutique des CNEGC (Figure 2).



LES TUMEURS CARCINOÏDES

1. Introduction

Les carcinoïdes typiques (CT) et atypiques (CA) sont des tumeurs rares qui représentent 1 à 2% de toutes les tumeurs bronchiques primitives. Les carcinoïdes sont considérées comme des tumeurs neuroendocrines de bas grade et bien différenciées situées à l'une des extrémités du spectre d'agressivité des tumeurs neuroendocrines bronchiques, l'autre extrémité étant représentée par le carcinome bronchique à petites ou grandes cellules. Il s'agit pourtant de tumeurs malignes en raison de leur agressivité locale et de leur potentiel métastatique. Les CT représentent environ 80% à 90% de l'ensemble des tumeurs carcinoïdes dans les séries chirurgicales publiées (74).

On distingue les CT des CA sur des critères histologiques qui permettent de définir deux classes de tumeurs ayant une survie statistiquement différente. Cette distinction initialement décrite par Travis (75), validée par la classification OMS de 1999, ainsi que dans sa forme révisée en 2004 et en 2015 (1) est la suivante :

1. Carcinoïdes typiques : tumeurs de plus de 0,5 cm (ce qui les distingue des tumorlets) de bas grade de malignité avec un index mitotique inférieur à 2 mitoses pour 2 mm² et sans nécrose tumorale.
2. Carcinoïdes atypiques : tumeurs de grade intermédiaire avec un index mitotique de 2 à 10 mitoses pour 2 mm² et/ou une nécrose focale.

Les autres caractéristiques cytologiques et histologiques (taille du nucléole et pléiomorphisme cellulaire plus marqué dans les CA) ne sont pas considérées comme des éléments différentiels, dans la mesure où elles n'ont pas de signification pronostique démontrée (1).

2. Le diagnostic anatomopathologique

L'analyse histologique de ces tumeurs a un intérêt majeur, car elle permet à la fois d'établir le diagnostic et le pronostic. En effet, les seuls critères distinctifs actuellement connus permettant la stratification des patients selon la prédiction de la survie sont l'index mitotique et/ou l'existence d'une nécrose focale, ce qui permet de séparer les CT de bon pronostic des CA de plus mauvais pronostic.

Histologiquement, il s'agit de tumeurs à architecture organoïde associant des aspects insulaires, trabéculaires ou des pseudo-rosettes. La taille des nucléoles et le pléiomorphisme sont plus marqués dans les CA, mais ceci ne représente pas un critère différentiel. Dans les deux types de tumeurs, le stroma est richement vascularisé et présente parfois des transformations hyalines et des dépôts amyloïdes. Les calcifications et ossifications sont rencontrées dans 10 à 25% des cas. Sur le plan ultra-structural, les deux types de carcinoïdes contiennent de nombreux granules neuro-sécrétoires à corps denses aisément identifiables en microscopie électronique, qui n'est toutefois pas un examen à réaliser en routine.

Les carcinoïdes expriment les cytokératines, comme les autres tumeurs épithéliales bronchiques. Les marqueurs neuroendocrines sont présents dans tous les carcinoïdes. Les plus utilisés pour le diagnostic sont la chromogranine A, la synaptophysine, ainsi que NCAM/CD 56, exprimé par tous les carcinoïdes, alors qu'il ne l'est pas dans les adénocarcinomes papillaires et les hémangiomes sclérosants qui peuvent présenter des difficultés de diagnostic différentiel. En revanche, le *Thyroid Transcription Factor 1* (TTF1) est nettement moins fréquemment exprimé par les tumeurs carcinoïdes (entre 0 et 30 % des cas), que par les CNECG et les CBPC (76). Enfin, il semble que les tumeurs carcinoïdes bronchiques n'expriment pas le PD-L1(11).



Basée sur des critères uniquement histologiques, la distinction entre CT et CA ne peut se faire avec certitude que sur une pièce opératoire. Elle est beaucoup plus hasardeuse sur de simples biopsies bronchiques et a fortiori sur du matériel cytologique. L'utilisation de l'index de prolifération Ki-67 validée en routine pour la classification des tumeurs neuroendocrines d'origine digestive n'est actuellement (classification WHO 2015) pas requise pour distinguer les CT des CA, mais peut être utile pour les différencier des tumeurs neuroendocrines plus agressives (CNEGC et CBPC) sur des fragments biopsiques de petite taille (77).

Enfin, plusieurs cas de tumeur pulmonaires ayant la morphologie de tumeurs carcinoïdes - donc bien différenciées mais de haut grade avec plus de 10 mitoses pour 10 champs au x40 - ont été récemment rapportés. Ces tumeurs (de haut grade) se rapprochent du groupe des tumeurs neuroendocrines digestives de grade 3. Ce groupe, dont la dénomination est incertaine (carcinoïde atypique de haut grade ? carcinome neuroendocrine de haut grade de morphologie carcinoïde ?) n'est pas reconnu dans la dernière classification OMS des tumeurs pulmonaires (78).

Depuis 2010, un réseau de référence pour la relecture anatomopathologique des tumeurs endocrines (réseau TENpath) soutenu par l'INCa a été mis en place. Pour plus d'information voir le site www.tenpath.org.

3. Présentation Radio-Clinique et Endoscopique

3.1. Clinique

Le mode de présentation clinique dépend de la localisation de la tumeur dans l'arbre bronchique. Les carcinoïdes se développent préférentiellement au niveau des bronches souches et lobaires, plus rarement au niveau de la trachée, ce qui explique que les symptômes de découverte sont par ordre de fréquence décroissante : l'hémoptysie (18%), la pneumopathie obstructive (17%), la douleur thoracique et la dyspnée. Plus fréquemment (dans 30 à 50% des cas selon les séries), les carcinoïdes sont découverts de manière fortuite en raison de leur développement périphérique. Enfin, les carcinoïdes bronchiques peuvent survenir dans un contexte de DIPNECH (*Diffuse Idiopathic Pulmonary Neuroendocrine Cell Hyperplasia*) considérée comme une lésion préneoplasique dans la classification WHO 2015, et qui se caractérise sur le plan histologique par une hyperplasie neuroendocrine diffuse de la muqueuse bronchique associée à des tumorlets, chez des patients symptomatiques (toux chronique, dyspnée, trouble ventilatoire obstructif) ou non (79).

La distribution de l'âge au diagnostic est très large, allant de la petite enfance à la neuvième décennie, avec un âge moyen de découverte vers 50 ans. Il existe une discrète prédominance féminine (Ratio= 2/1) chez les moins de 50 ans. L'association avec le tabagisme est probable pour les CA, non démontrée pour les CT.

L'association avec un syndrome carcinoïde est rare au diagnostic (moins de 10% des cas), mais plus fréquente au stade métastatique (entre 20 et 40% des cas) et représente un facteur de mauvais pronostic (80). En cas de suspicion de syndrome carcinoïde, ou de présence d'une maladie métastatique d'emblée (même asymptomatique), il faut réaliser des prélèvements biologiques de 5-HIAA sur les urines de 24 heures qu'il faut réitérer à 2 ou 3 reprises, et en respectant les consignes alimentaires (pas de banane ni chocolat). Le syndrome carcinoïde correspond à l'excès de production de sérotonine dans la circulation systémique et se rencontre en cas de métastases hépatiques ou lors de volumineuse tumeur bronchique primitive directement branchée sur la circulation systémique, c'est-à-dire dans toute situation où l'excès de production de sérotonine plasmatique ne peut pas être dégradé par le foie (effet de premier passage hépatique). Ses manifestations comportent l'association d'un flush localisé au visage et au cou et de diarrhées motrices, parfois associés à une bronchoconstriction. Les syndromes carcinoïdes d'origine bronchique s'accompagnent plus fréquemment de larmoiement et d'hyper sialorrhée que dans les autres TNE. Ces manifestations sont soit spontanées soit le plus souvent provoquées (stress, absorption d'alcool,



Tumeurs neuroendocrines

de chocolat) et se compliquent une fois sur deux au fil du temps d'une atteinte cardiaque (cardiopathie carcinoïde) le plus souvent droite se manifestant sous la forme d'une insuffisance cardiaque droite à débit conservé par fibrose de la valve tricuspide associée ou non à une atteinte de la valve pulmonaire. Les seuls facteurs biologiques prédictifs et/ou pronostiques connus de survenue de cœur carcinoïde sont l'existence d'un syndrome carcinoïde clinique ou plus rarement un taux de 5HIAA >2N sans manifestations cliniques associées (81).

Enfin l'association avec un syndrome de Cushing ou une acromégalie est exceptionnelle (2% des carcinoïdes bronchiques). Elle peut être suspectée devant une hyperglycémie ou une hypokaliémie associée(s) à la tumeur.

Les tumeurs carcinoïdes bronchiques peuvent s'intégrer dans environ 3-5% des cas (82) à une Neuro-Endocrinopathie Multiple de Type 1 (NEM 1), maladie génétique autosomique dominante à pénétrance élevée liée à une mutation du gène *NEM 1* situé sur le chromosome 11q13 (83) et qui associe par ordre de fréquence décroissante des tumeurs des parathyroïdes (90% des patients), du pancréas endocrine (70 à 90%), de l'antéhypophyse (20 à 40%) et des surrénales (10 à 70%). Dans ce contexte la recherche d'une hyperparathyroïdie doit être systématique.

3.2. Imagerie

L'aspect radiologique est celui d'une atélectasie en cas de localisation centrale, ou d'une masse périphérique unique parfois calcifiée (10% des cas) et à contour bien défini, en cas de localisation périphérique. La présentation sous forme de nodules périphériques multiples est exceptionnelle, mais doit être connue (84).

-Imagerie des récepteurs à la somatostatine (IRS)

La scintigraphie aux analogues de la somatostatine (ASM) (l'octréotide-indium 111, octréoscan), utilisée depuis 20 ans est restée jusqu'à il y a peu l'examen de référence dans l'exploration scintigraphique des tumeurs carcinoïdes. Dans une étude publiée en 1998, l'utilisation d'octréotide couplé à l'indium 111, détectait toutes les tumeurs primitives et l'ensemble des ré-évolutions métastatiques (85), et d'une façon générale environ 80 % des tumeurs primitives (surtout CT) fixent à la scintigraphie aux ASM.

La TEP (tomographie par émission de positons) couplée aux ASM marqués au gallium 68 représente une avancée diagnostique récente et significative par rapport à la scintigraphie aux ASM. Sa sensibilité de l'ordre de 96% pour les CT et de 64% pour les CA est supérieure à celle de la scintigraphie aux ASM (86), et son utilisation modifie la prise en charge thérapeutique des patients dans environ 30% des cas dans certaines études (87). Elle offre en outre l'intérêt d'une meilleure résolution spatiale des images et un protocole d'utilisation simplifié par rapport à la scintigraphie aux ASM. Enfin, elle permet de sélectionner les patients éligibles à la radiothérapie interne vectorisée. L'agrément pour les collectivités d'un premier traceur a été obtenu durant l'été 2017.

Imagerie TEP-FDG

L'affinité des carcinoïdes bronchiques pour le Fluorodésoxyglucose (FDG) est par contre faible avec une *Standard Uptake Value* (SUV) de 4 en moyenne et inconstante puisque la sensibilité de la TEP-FDG était évaluée récemment à 67% dans une série rétrospective de 97 patients(88). Cette affinité pourrait être proportionnelle au degré d'agressivité, ce qui expliquerait la négativité fréquente des tumeurs bien différenciées en PET-FDG et le mauvais pronostic des tumeurs digestives métastatiques PET-FDG positives (89). Ceci est également illustré par le fait que la sensibilité du PET-FDG est faible (33%) dans la détection de l'extension médiastinale des carcinoïdes intra-thoraciques (90) alors que, dans une population de 49 patients (91) présentant une tumeur carcinoïde bronchique métastatique composée majoritairement de CA, la sensibilité du PET-FDG était de 92%.



Pour toutes ces raisons, la réalisation d'une imagerie des récepteurs à la somatostatine est recommandée en première intention en cas de suspicion d'atteinte ganglionnaire médiastinale et/ou de dissémination à distance sur le bilan d'imagerie conventionnel. Une TEP-FDG pourra être considérée en deuxième intention, en cas de forte suspicion de dissémination et imagerie des récepteurs à la somatostatine négative, surtout s'il s'agit d'un CA.

Endoscopie

En cas de tumeur centrale, l'aspect endoscopique classique est celle d'une tumeur framboisée, ou couleur chamois, souvent spontanément hémorragique ou saignant au moindre contact, ce qui doit rendre l'opérateur prudent vis-à-vis du risque hémorragique. En effet, ces tumeurs sont caractérisées par leur hyper-vascularisation. Quoique classique, la dangerosité de la réalisation des biopsies bronchiques est toutefois controversée dans la littérature. Dans une revue rétrospective de 587 biopsies bronchiques réalisées par voie endoscopique, seuls 15 patients (2,6%) ont présenté une hémorragie significative, nécessitant dans 4 cas (0,7%) la réalisation d'une thoracotomie pour hémorragie incontrôlable (92), alors que dans une autre série de moindre ampleur, aucun accident hémorragique significatif n'a été constaté après réalisation de biopsies bronchiques (74). Enfin, l'épithélium de surface est le plus souvent conservé, ce qui explique le caractère non conclusif des brossages ou de la cytologie d'aspiration. La fibroscopie bronchique pourra être complétée par une écho-endoscopie, bien que l'intérêt de cette technique n'ait pas été spécifiquement évaluée dans les carcinoïdes, pour préciser la réalité d'une extension ganglionnaire médiastinale.

Dans 30 à 50 % des cas, la tumeur a une présentation périphérique, inaccessible à l'endoscopie. Dans ces situations, le diagnostic peut être réalisé par ponction transpariétale ou plus fréquemment, par thoracotomie exploratrice.

L'extension au moment du diagnostic diffère de façon sensible selon qu'il s'agit d'un CT ou d'un CA. Dans une série de 142 patients (74), 10% des CT présentaient une atteinte ganglionnaire N1, 3% étaient N2 au diagnostic, aucun ne présentait une atteinte N3, et 1,5% présentaient des métastases hépatiques d'emblée. Ces chiffres étaient sensiblement supérieurs pour les CA, avec respectivement 29% de N1, 14% de N2 et de N3, et 4% de localisation à distance (foie, cerveau), au diagnostic. Plus récemment, l'analyse d'une série rétrospective de plus de 3000 patients provenant d'une base de données nord-américaine pour lesquels on disposait d'un curage ganglionnaire de bonne qualité (au moins 10 ganglions prélevés) retrouvait 17% d'atteinte N+ pour les CT et 45% d'atteinte N+ pour les CA (93).



Recommandations pour la réalisation du bilan d'extension d'une tumeur carcinoïde

- Lors de la fibroscopie, les experts recommandent la prudence lors de la réalisation des biopsies sur ces tumeurs hyper-vasculaires.
- L'interrogatoire à la recherche d'une NEM de type 1 doit être réalisé (histoire familiale évocatrice, hyperparathyroïdie, adénome hypophysaire, etc.), associé à un bilan biologique minimum (calcémie ionisée, PTH, vitamine D) et doit déboucher en cas de doute sur un avis spécialisé.
- Les syndromes endocriniens doivent être recherchés à l'interrogatoire. En cas de suspicion clinique de syndrome carcinoïde, ou devant une maladie métastatique des dosages doivent être réalisés (5HIAA urinaires sur 24 heures réitérés à 2 ou 3 reprises après régime dédié). Un syndrome de Cushing doit être suspecté sur l'existence d'une hyperglycémie et/ou d'une hypokaliémie.
- Un scanner thoracique et abdominal avec acquisitions vasculaires précoces est recommandé comme bilan d'extension minimal pour toutes les tumeurs carcinoïdes.
- Une attention particulière doit être apportée à la détection des sites secondaires hépatiques et osseux. En cas de suspicion de lésion hépatique ou de site métastatique extra hépatique prouvé, la réalisation d'une IRM hépatique plus sensible que le scanner est recommandée.
- Les explorations osseuses dédiées (IRS + IRM) ou cérébrales ne sont recommandées qu'en cas de signe d'appel clinique.
- La réalisation d'une imagerie des récepteurs à la somatostatine est recommandée en cas de syndrome sécrétoire, en cas de suspicion d'atteinte ganglionnaire médiastinale ou de métastases.
- En cas de suspicion de lésion hépatique, la réalisation d'une IRM est recommandée.
- En cas de syndrome carcinoïde ou de 5HIAA>2N, une échographie cardiaque orientée (atteinte valvulaire tricuspидienne et pulmonaire) doit être réalisée.



Tumeurs neuroendocrines

4. Prise en charge thérapeutique

4.1. Maladies locales et localement avancées

La chirurgie est la pierre angulaire du traitement des tumeurs carcinoïdes bronchiques, et en représente le seul traitement curatif. Elle peut être précédée d'une endoscopie interventionnelle, en cas d'atteinte des gros troncs bronchiques pour lever l'atélectasie sous sténotique et préciser la localisation du pied d'implantation, ce qui permet d'optimiser la réalisation d'une chirurgie d'épargne parenchymateuse (94). Ce geste ne doit pas dispenser de la réalisation d'une chirurgie à visée carcinologique associée à un curage médiastinal soigneux, puisque 5 à 17 % des CT et 20 à 45 % des carcinoïdes atypiques présentent des métastases ganglionnaires au diagnostic (74,93).

En cas de CT intéressant les gros troncs bronchiques, la chirurgie d'épargne pulmonaire (résection réimplantation ou *sleeve resection* pour les anglo-saxons) doit être préférée à la chirurgie classique puisqu'elle donne des résultats similaires en termes de contrôle local et de survie (95). Elle doit systématiquement être complétée par un curage ganglionnaire médiastinal. Les résections anatomiques avec curage sont recommandées, comme pour les CBNPC. En cas de CT périphérique de petite taille, la réalisation d'une résection limitée (segmentectomie) associée à un curage médiastinal semble donner des résultats non inférieurs à ceux de la lobectomie (96).

Les CA ont le même potentiel d'agressivité locorégionale que les cancers bronchiques non à petites cellules (97). La prise en charge chirurgicale sera donc la même que pour les CBNPC, incluant donc au minimum, et en l'absence de contre-indication, une lobectomie associée à un curage ganglionnaire médiastinal, dont les modalités ont été définies dans le chapitre consacré aux CBNPC.

Enfin, la réalisation d'une endoscopie interventionnelle représente une alternative à la chirurgie en cas de contre-indication chirurgicale ou d'exérèse parenchymateuse disproportionnée (98).

Compte tenu de la rareté de ces tumeurs, il n'y a pas de séries prospectives de taille adéquate pour proposer des thérapeutiques adjuvantes validées avec niveau de preuve suffisant pour les tumeurs classées p N1, p N2 et p N3. Par ailleurs, l'intérêt des chimiothérapies ou de la radiothérapie en situation adjuvante n'a jamais été démontré dans les tumeurs endocrines digestives et ne peut être recommandé dans ces situations. L'INCa recommande par ailleurs que les dossiers de toute tumeur endocrine différenciée soit discutée/enregistrée en RCP RENATEN. Il faut toutefois signaler ici que l'attitude standard après résection complète reste la surveillance et ce quel que soit le pN.

4.2. Modalités de surveillance post-opératoire

La probabilité de récurrence après chirurgie est de l'ordre de 5 % pour les CT et de plus de 20 % pour les CA (99). Les deux facteurs prédictifs de récurrence identifiés sont le sous-type histologique (CA) et l'existence d'une extension ganglionnaire sur la pièce opératoire. Il n'y a actuellement aucune étude prospective publiée concernant les modalités de récurrence de ces tumeurs, ainsi que les modalités de surveillance post-opératoire. Dans un travail publié en 2013, l'équipe du *Mémorial Sloan-Kettering Cancer Center* (100) a étudié de manière rétrospective les modalités de récurrence d'une cohorte de 337 patients opérés d'un carcinoïde bronchique dans leur institution entre 1993 et 2010, et surveillés par scanner thoracique tous les 6 à 12 mois, avec un suivi médian de 3,5 ans. Vingt-six % des patients présentant un CA, et 3% des CT ont présenté une récurrence. Seuls 2% des patients (6/268) présentant un CTN0 ont présenté une récurrence uniquement sur un mode métastatique (foie 57%, puis os 22%). Le délai médian de récurrence est de 22 mois pour les CA, contre 50 mois pour les CT, 24% des patients récidivant plus de 6 ans après le geste chirurgical. Enfin, 33% des récurrences se sont révélées sur un mode symptomatique, 38% ont été détectées par hasard, et seules 23% ont été détectées par le dépistage systématique par scanner thoracique seul traduisant sa faible rentabilité diagnostique.



Recommandations pour la prise en charge et le suivi des tumeurs carcinoïdes bronchiques locales ou localement avancées

-La chirurgie représente le traitement de référence et le seul traitement curateur des tumeurs carcinoïdes bronchiques. Un curage ganglionnaire doit être systématiquement effectué. La réalisation d'une endoscopie interventionnelle représente une alternative à la chirurgie en cas de contre-indication chirurgicale ou d'exérèse parenchymateuse disproportionnée.

-Pour les carcinoïdes typiques, la chirurgie devra être conservatrice au maximum : la chirurgie minimale doit être une segmentectomie avec curage. Les résections anatomiques avec curage sont recommandées pour tous les carcinoïdes typiques. En cas d'argument pré-opératoire pour un carcinoïde atypique, le traitement devra être une lobectomie avec curage ganglionnaire médiastinal.

-Il n'existe actuellement aucun argument pour recommander un traitement complémentaire post-opératoire en cas de résection complète, quel que soit le statut ganglionnaire.

-Il n'y a aucune étude prospective publiée permettant de définir de manière précise la surveillance des carcinoïdes bronchiques opérés. Les recommandations ci-dessous relèvent donc d'avis d'experts. Du fait de l'apparition tardive en particulier de métastases hépatiques, la surveillance radio-clinique doit être prolongée pendant plus de 10 ans pour les carcinoïdes. L'intérêt d'une surveillance systématique des CTN0 n'est pas démontré et reste discuté. L'intérêt d'une surveillance par imagerie des récepteurs à la somatostatine systématique de lésions opérées à visée curative n'est pas validé.

-Une endoscopie bronchique est conseillée après résection-anastomose afin d'évaluer les risques de resténose.

-Rythme de surveillance proposé dans le cadre du référentiel:

- CT-N0 : pas de surveillance systématique. Si celle-ci est néanmoins décidée, privilégier les examens non irradiants (échographie abdominale) et sur une période longue (> 10 ans) ;
- CT N+ et CA : TDM thoraco-abdominal avec injection et acquisitions vasculaires précoces à 4 mois puis annuellement, à espacer progressivement. imagerie des récepteurs à la somatostatine et imagerie dédiée en cas de suspicion de récidive.
- Durée de surveillance CT et CA : plus de 10 ans

4.3. Maladies métastatiques

-Généralités

Les sites métastatiques les plus fréquents sont ganglionnaires, hépatiques et osseux. La fréquence réelle des métastases pulmonaires et cérébrales est discutée. La diversité des sites métastatiques doit être connue : peau, ovaire, thyroïde, péritoine, surrénale. Une des particularités de ce groupe de tumeurs est son hétérogénéité d'évolutivité, **avec possibilité de longues périodes de stabilité tumorale spontanée, parfois pendant plusieurs années, y compris dans les formes métastatiques.** Ceci devra être gardé à l'esprit à chaque décision thérapeutique, et la surveillance seule peut être une option y compris dans les formes métastatiques non sécrétantes.

La plupart des essais thérapeutiques présentés ci-dessous ont concerné des tumeurs carcinoïdes métastatiques d'origine digestive avec pour certains un faible pourcentage de tumeur d'origine bronchique primitive. Néanmoins, une recherche clinique dédiée spécifiquement aux tumeurs carcinoïdes bronchiques commence à se développer. A ce titre, il faut promouvoir la recherche clinique et l'inclusion des carcinoïdes bronchiques métastatiques dans les essais thérapeutiques doit être privilégiée.



Les recommandations édictées dans ce document émanent donc pour une large part de l'expérience des traitements des tumeurs carcinoïdes digestives. Ces réserves faites, le traitement des tumeurs carcinoïdes métastatiques d'origine bronchique devra faire appel d'une part au contrôle du syndrome sécrétoire et d'autre part au contrôle de la maladie métastatique (91).

-Le contrôle du syndrome sécrétoire

Le syndrome carcinoïde doit être traité par les analogues de la somatostatine (SMS). **Son contrôle doit être un préalable à tout geste diagnostique invasif ou toute thérapeutique spécifique (chirurgie, chimiothérapie ou chimio-embolisation) de la maladie métastatique afin d'éviter la survenue d'une crise aiguë carcinoïdienne (flush intense, hypotension sévère ou HTA rebelle, arythmie, bronchospasme rebelle, insuffisance rénale).**

Les analogues de la SMS sont actuellement considérés comme le traitement de référence des troubles liés à l'hypersécrétion hormonale. En dehors des situations d'urgence qui justifient la réalisation de deux à trois injections sous-cutanées par jour d'octréotide, ou la mise en place d'un pousse seringue, la prescription d'emblée de forme retard peut se concevoir en cas de syndrome sécrétoire non menaçant.

Deux produits sont disponibles pour l'utilisation sous forme retard :

- **Octréotide LP à 10, 20 ou 30 mg LP en une injection intramusculaire mensuelle.**
- **Lanréotide LP à 60, 90, ou 120 mg LP en une injection sous-cutanée profonde mensuelle.**

Le syndrome sécrétoire finit toutefois par échapper aux analogues de la SMS, la durée de médiane de réponse étant environ de 9 mois. Ce phénomène de tachyphylaxie répond mal aux augmentations des doses et pourrait correspondre soit à une down régulation des récepteurs à la SMS ou à la sélection de clones récepteurs négatifs ou résistants. L'étude de phase III randomisée contre placebo Telearstar présentée à l'ESMO 2015, montre l'efficacité du telotristat etiprate (qui bloque le métabolisme du tryptophane) en cas d'échappement du syndrome sécrétoire aux analogues de la SMS(101), proposant donc une piste thérapeutique en cas d'échappement du syndrome sécrétoire. Le Xermelo® (Telotristat ethyl) a obtenu son AMM européenne en 2017. A l'heure actuelle le produit n'est pas disponible sur le marché français.

Les autres options thérapeutiques envisageables en cas de syndrome carcinoïde réfractaire sont l'utilisation des traitements locaux-régionaux notamment les (chimio)-embolisations en particulier lors de métastases hépatiques exclusives ou prédominantes, voire la chirurgie de cyto-réduction (cf infra). L'interféron reste une option peu documentée mais prescrite dans cette indication (cf infra). Enfin la radiothérapie vectorisée interne (cf infra) représente également une option mais elle n'est actuellement pas disponible en France pour le traitement des carcinoïdes bronchiques.

-Le traitement de la maladie métastatique

Le traitement des carcinoïdes bronchiques métastatiques fait appel à plusieurs armes thérapeutiques : les analogues de la SMS, la chimiothérapie, les thérapeutiques ciblées, la chirurgie des métastases et en particulier des métastases hépatiques, l'embolisation ou la chimio-embolisation des métastases hépatiques, la radiothérapie vectorisée interne et l'immunothérapie par interféron. Ces armes thérapeutiques pourront s'associer ou se succéder dans le temps en tenant compte du profil évolutif de chaque patient.

-Les analogues de la SMS :

Les analogues retard de la SMS ont un effet antiprolifératif essentiellement tumorostatique (40% de stabilisation tumorale chez des patients documentés progressifs lors de l'introduction des analogues),



Tumeurs neuroendocrines

mais leur activité tumoricide est faible (réponse objective < 5%). Ils seraient plus efficaces en cas de maladie lentement évolutive, et en cas de faible masse tumorale (pas d'envahissement extra-hépatique) (102).

Leur impact sur la survie globale des patients n'est pas actuellement formellement démontré (103) mais probable puisque il y avait possibilité de « cross over » dans les deux études randomisées contre placebo publiées. Le gain en survie sans progression (SSP) est par contre certain puisque dans les études PROMID (104) utilisant l'octréotide publiée en 2009, et CLARINET utilisant le lanréotide (105) publiée en 2014, la probabilité de progression sous analogue de la SMS par rapport au placebo est réduite de manière hautement significative avec des hazard ratio respectifs de 0,34 (14 versus 6 mois, $p=0,00007$) pour PROMID et de 0,47 (18 mois vs non atteinte, $p<0,001$) pour CLARINET. Il est important de noter que CLARINET s'adressait à des patients présentant des tumeurs digestives ou de primitifs inconnus, non fonctionnelles et présentant des index de prolifération faibles (Ki-67 < 10%). Enfin, l'étude PROMID ciblait également, chez des patients peu ou pas symptomatiques, des maladies de faible volume tumoral et de bas grade. Dans les deux études, une population de bon pronostic était donc étudiée.

A la suite de ces études, une extension d'AMM à titre antitumoral a été obtenue pour l'octréotide dans les tumeurs du tube digestif et pour le lanréotide dans toutes tumeurs digestives incluant le pancréas. Les analogues retard de la SMS semblent également être efficaces dans les carcinoïdes bronchiques métastatiques. Dans une série rétrospective de 61 patients présentant des carcinoïdes bronchiques métastatiques publiée en 2017, la SSP médiane était de 17 mois, significativement supérieure en cas de tumeur fonctionnelle ou de croissance tumorale lente (106).

Au total, le profil de tolérance favorable des analogues de la SMS ainsi que leur efficacité démontrée sur la SSP dans les TNE digestives fait proposer leur utilisation en première intention par les experts de l'European Neuroendocrine Tumor Society (ENETS) (77) chez des patients présentant un carcinoïde bronchique métastatique lentement progressif avec un faible index de prolifération et fixant à la scintigraphie au ASM.

-La chimiothérapie

Plusieurs études de phase II anciennes ont démontré une certaine efficacité des monothérapies dans les TNE métastatiques d'origine digestive. Les produits qui montraient un indice d'efficacité en monothérapie étaient l'adriamycine (ADR), le 5fluorouracile (5FU), le déticène (DTIC), la mitomycine (MMC), la streptozotocine (STZ) avec des taux de réponse objective se situant autour de 20% en phase II (107).

Parmi les bithérapies, l'association STZ/5FU a démontré sa supériorité par rapport au STZ seul dans les tumeurs neuroendocrines bien différenciées du pancréas (108), et est par ailleurs celle qui a été le plus largement étudiée en phase II dans les TNE métastatiques quelle que soit l'origine du primitif. Une grande étude de phase II/III a comparé l'association STZ/5FU à l'association 5FU/ADR dans une série prospective de 245 patients présentant une TNE métastatique quelle que soit l'origine du primitif (109). Dans les deux bras, le taux de réponse objective était de 15%, et la médiane de survie significativement augmentée dans le bras 5FU/STZ (24 mois vs 15 mois, $p=0,02$), et ce malgré une survie sans progression identique de 4,5 mois.

Compte tenu de ces résultats décevants, la chimiothérapie n'est donc pas considérée comme un standard thérapeutique et son utilisation ne doit être discutée que chez des patients clairement évolutifs. Compte tenu de la toxicité de l'association STZ-FU (toxicité rénale tardive du STZ), celle-ci est actuellement peu utilisée avec les schémas antérieurement prescrits. Par ailleurs, du fait de son



Tumeurs neuroendocrines

inefficacité et de sa toxicité, l'association cisplatine-etoposide ne doit pas être utilisée dans les carcinoïdes bronchiques métastatiques.

Actuellement, en cas de tumeurs clairement évolutives, et sur la base d'études rétrospectives de phase II, les chimiothérapies préférentiellement proposées sont des associations comportant de l'oxaliplatine comme l'association gemcitabine-oxaliplatine (GEMOX)(110) ou 5-fluorouracile-oxaliplatine (FOLFOX). Ces deux associations ont d'ailleurs récemment démontré leur intérêt dans une étude rétrospective incluant spécifiquement des tumeurs carcinoïdes bronchiques avec un taux de réponse objective de 20% et une médiane de SSP de 15 mois (111).

Le temozolomide a également montré des signes d'activité dans les carcinoïdes bronchiques et son efficacité serait corrélée à l'activité de l'enzyme méthylguanine ortho methyltransferase (*MGMT*) (8,112). A ce titre, l'étude de phase II randomisée *MGMT-NET* (NCT03217097) viens d'être ouverte aux inclusions en France pour les TNE avancées (incluant les carcinoïdes bronchiques métastatiques). Cette étude, dont l'objectif principal est le taux de réponse à trois mois randomise soit une chimiothérapie par alkylants (temozolomide) soit une chimiothérapie à base d'oxaliplatine en fonction de la méthylation de *MGMT*.

-Les thérapeutiques ciblées

L'évérolimus (inhibiteur de mtor) a initialement démontré une activité anti-tumorale dans les tumeurs neuroendocrines différenciées du pancréas. Dans l'étude de phase III *RADIANT-3* comparant évérolimus contre placebo chez des patients présentant une tumeur neuroendocrine pancréatique différenciée progressive (113) l'évérolimus apporte un gain significatif de SSP par rapport au groupe placebo (11,4 vs 5,4 mois, HR=0,35 p<0,001).

Une deuxième phase III (*RADIANT-2*) testant l'évérolimus a été consacrée aux tumeurs neuroendocrines différenciées avancées de toutes origines avec antécédent ou syndrome carcinoïde actif au moment de l'inclusion. L'association évérolimus + octréotide comparé au bras de référence octréotide seul, a montré sa supériorité avec un gain de survie sans progression significatif en relecture locale mais non en relecture centralisée (16,4 vs 11,3 mois, HR=0,77, p=0,026), sans gain de survie globale démontrée. On rappellera l'existence d'un cross over autorisé pour les maladies progressives sous octréotide seul (114). Ce gain de SSP est aussi retrouvé dans le sous-groupe des carcinoïdes bronchiques qui représentait 15 % des effectifs de *RADIANT-2*, soit 44 patients, puisque la SSP passe de 5,5 mois dans le bras octréotide seul *versus* 13,6 mois dans le bras association (115).

Plus récemment, l'étude prospective de phase III *RADIANT-4* qui randomisait évérolimus *versus* placebo dans des carcinoïdes avancés non fonctionnels d'origine bronchique (30% des patients, n=90) et gastro-intestinal a retrouvé un gain significatif de SSP (objectif principal de l'essai) en faveur du bras évérolimus (11 mois vs 3,9, HR=0,48, p<0,00001)(116). Cette étude est la première à démontrer de manière objective l'efficacité d'une thérapeutique ciblée dans les carcinoïdes avancés d'origine bronchique. Une extension d'AMM de l'évérolimus pour ces patients a été obtenue au cours de l'été 2016. L'évérolimus est donc actuellement la seule thérapeutique qui dispose d'une AMM dans les carcinoïdes bronchiques métastatiques.

Les résultats de l'étude *LUNA*, première étude prospective s'intéressant exclusivement aux carcinoïdes intra-thoraciques (bronches + thymus, 124 patients inclus) et comportant trois bras (évérolimus/pasiréotide/évérolimus+pasiréotide) ont été présentés à l'*ESMO* 2016 (117).



Tumeurs neuroendocrines

L'objectif principal de cette phase II randomisée non comparative, qui a inclus à ce jour le plus grand effectif de tumeurs carcinoïdes bronchiques métastatiques dans un travail prospectif, était le pourcentage de patients en survie sans progression à 9 mois dans chacun des bras, l'hypothèse nulle étant de 20%. Cet objectif a été atteint dans les trois bras (pasiréotide 39%, évérolimus 33%, association 58%), avec une tendance en faveur de l'association (étude non comparative) qui devra être confirmée par des travaux ultérieurs.

Pour finir, le sunitinib a démontré son activité anti-tumorale dans les tumeurs neuroendocrines bien différenciées progressives pancréatiques en doublant la survie sans progression (11 vs 5,5 mois, HR 0,41, $p=0,0001$) par rapport au groupe placebo (118). Le sunitinib a obtenu une AMM dans cette indication et est une alternative de prescription dès la première ligne métastatique. Nous ne disposons actuellement pas de données sur l'activité anti-tumorale du sunitinib dans les tumeurs endocrines intestinales ni dans les carcinoïdes bronchiques et son utilisation n'est donc pas recommandée dans ces deux dernières indications.

-La radiothérapie vectorisée interne

L'association d'octréotide marqué à l'Yttrium $90[90 \text{ Y-DOTA}]-\text{TOC}$ a démontré son intérêt dans des tumeurs carcinoïdes de toutes origines avec obtention de réponse morphologique dans environ 30% des cas, au prix de toxicité hématologique et rénale (119,120).

Dans une étude de phase III randomisée récemment publiée(121), l'octréotide marqué au Lutétium [$177 \text{ Lutetium-DOTA}]-\text{TOC}$ (Lutathera) a démontré son efficacité en augmentant de manière très significative la SSP des patients présentant une TNE avancée de l'intestin moyen bien différenciée progressive (Ki 67 $\leq 20\%$) (8,3 mois vs SSP non atteinte, HR=0,209, $p<0,0001$) par comparaison à l'Octréotide 60 mg mensuel seul. Des résultats prometteurs du Lutathera ont également été récemment observés dans une population de 30 patients porteurs de carcinoïdes bronchiques métastatiques lourdement prétraités, avec une SSP médiane de 20 mois pour l'ensemble de la population (15 mois pour les CA), sans toxicités hématologiques ou rénales significatives (122). L'expérience Néerlandaise va également dans ce sens avec observation d'une SSP médiane de 20 mois dans le sous-groupe des carcinoïdes bronchiques (N=29) traités par Lutathera (123). A l'heure actuelle, et dans la mesure où le Lutathera viens d'obtenir une AMM dans les tumeurs neuroendocrines gastropancréatiques, l'instauration d'une prescription de Lutathera chez des patients souffrant de carcinoïdes bronchiques avancés n'est pas possible en France.

-L'immunothérapie

L'interféron (IFN) Alpha (Introna®) utilisé à des doses variables (le traitement est en général débuté à 1,5 million d'unités 3 fois par semaine et augmenté jusqu'à 3 voire 5 millions d'unités 3 fois par semaine en fonction de la tolérance hématologique et hépatique) a également démontré une activité dans les tumeurs carcinoïdes métastatiques, avec un impact significatif en terme de réponse biologique mais plus marginal en terme de réponse tumorale avec des taux de réponse objective variant entre 10 et 20% en fonction des séries. Des études d'association Interféron Alpha-chimiothérapie ont été réalisées dans le passé mais manquent trop de puissance statistique pour que l'on puisse en tirer de conclusion. Les résultats d'une étude de phase III de la Fédération Française de Cancérologie Digestive qui randomisait IFN versus 5FU/STZ ont été présentés à l'ASCO 2006 : 62 patients ont été inclus sur les 120 attendus. La survie sans progression (14,5 mois vs 5,5 mois) et la survie médiane (44 mois vs 30 mois) sont en faveur du bras IFN mais la différence n'est pas statistiquement significative probablement en raison de la taille de l'effectif (124).

L'association interféron-analogues de la somatostatine n'a pas fait l'objet de beaucoup d'études prospectives. Deux études ont permis de montrer que l'adjonction d'interféron en cas de syndrome



sécrétoire résistant aux analogues de la somatostatine permettait un contrôle des symptômes chez la majorité des patients sans toutefois démontrer d'activité anti-tumorale (125,126).

Enfin, plus récemment l'intérêt de l'Interféron Gamma a également été étudié dans cette indication, sans démonstration d'une efficacité anti-tumorale (127).

La place de l'interféron dans la prise en charge des carcinoïdes est actuellement réservée aux syndromes carcinoïdes cliniques non contrôlés et après échec des autres armes thérapeutiques.

On dispose actuellement de peu de données concernant l'efficacité des inhibiteurs des points de contrôle (AntiPD1/antiPD-L1) sur les carcinoïdes bronchiques métastatiques. L'étude KEYNOTE-028 présentée à l'ESMO 2017² montre que le pembrolizumab donne des taux de réponse objective de 12% chez des patients présentant des TNE avancées de toutes origines (9 tumeurs carcinoïdes bronchiques) lourdement prétraitées et exprimant PD-L1 en IHC. Plus récemment, des résultats préliminaires mais prometteurs du spartalizumab (Anti PD1, PDR001) ont été décrits sur une cohorte de 30 patients présentant des carcinoïdes bronchiques avancés et lourdement prétraités (50% des patients avaient reçu plus de trois lignes thérapeutiques) avec observation d'un taux de réponse objective de 20% et un contrôle de la maladie de 70%³.

-Le traitement locorégional des métastases

Dans l'immense majorité des cas, il s'agit de métastases hépatiques ou osseuses. Comme précédemment, il faut rappeler que les métastases hépatiques peuvent rester non évolutives sur de très longues périodes. La réalisation d'une IRS (préférentiellement TEP aux ASM) et la mise sous analogue de la SMS en cas de syndrome sécrétoire doit être un préalable à toute action thérapeutique.

En cas de métastases hépatiques localisées à un lobe ou en cas de métastases hépatiques uniques (environ 10% des patients) ou localisées à quelques segments ou un lobe, une chirurgie à visée de résection complète doit être effectuée et associée à l'éradication de la tumeur primitive (avis d'expert) et après étude radiologique minutieuse (IRM avec séquences de diffusion indispensable avant toute intervention chirurgicale). Il faut savoir en effet que les lésions découvertes par le chirurgien sont souvent beaucoup plus nombreuses que ne le montrent les échographies et angioscanners qui ne peuvent distinguer avec certitude les lésions inférieures à 5mm.

En cas d'atteinte hépatique diffuse ou inaccessible à un geste de résection complète, ce qui représente la majorité des situations, une ou plusieurs embolisations ou chimio-embolisations pourront être réalisées en rappelant que ce geste est contre-indiqué en cas de thrombose portale ou d'anastomose bilio-digestive. En effet, les métastases hépatiques des tumeurs carcinoïdes sont le plus souvent très hyper vasculaires et dépendantes de la vascularisation artérielle hépatique, ce qui explique l'intérêt potentiel de ces techniques. De nombreux travaux publiés (128–131) ont démontré l'efficacité de ces techniques, aussi bien pour ce qui concerne le contrôle du syndrome sécrétoire (80% des cas), que le contrôle tumoral (30 à 80% de réponse objective). La technique optimale d'embolisation (microsphères, (chimio)-embolisation n'est pas définie et probablement à discuter au cas par cas. La présence de radiologues interventionnels experts dans cette technique pour ces tumeurs est indispensable en discussion RCP.

Dans ce contexte, des chirurgies de cytoréduction ont également pu être réalisées, en particulier en cas de syndrome sécrétoire non maîtrisé, avec une efficacité indiscutable. De façon exceptionnelle,

² Mehnert *et al.* Pembrolizumab for patient with PD-L1-positive advanced carcinoid or pancreatic neuroendocrine tumors, ESMO 2017, #4270

³ Yao *et al.* ESMO 2018, #13080



des transplantations hépatiques ont également pu être réalisées chez des patients très sélectionnés (jeune âge, tumeur primitive éradiquée, absence de métastases extra-hépatiques, long passé évolutif). Enfin, la radiofréquence est fréquemment combinée avec la chirurgie dans un objectif d'épargne parenchymateuse hépatique.

Recommandations pour la prise en charge des tumeurs carcinoïdes bronchiques métastatiques

Prérequis indispensables :

- 1) Pour ces tumeurs, toutes les décisions thérapeutiques doivent être discutées dans le cadre d'une concertation pluridisciplinaire de recours RENATEN avec avis d'experts :
 - Rhône-Alpes : catherine.lombard@chu-lyon.fr, Hôpital Edouard Herriot, Place d'Arsonval, 69008 Lyon, téléphone secrétariat : 04.72.11.00.94.
 - Auvergne : Réseau RENATEN, itauveron@chu-clermontferrand.fr, CHU Clermont-Ferrand, service endocrinologie
- 2) Ces décisions thérapeutiques seront prises après la réalisation systématique préalable d'une imagerie aux récepteurs de la SMS (TEP ou à défaut scintigraphie).
- 3) La possibilité de l'inclusion du patient dans un essai thérapeutique devra être systématiquement évoquée.
- 4) Le syndrome sécrétoire de type carcinoïde, s'il existe, devra être contrôlé en priorité au moyen des analogues de la somatostatine (ASM).

Prise en charge en fonction de la dissémination au diagnostic et de la pente évolutive :

- 1) En cas de tumeur carcinoïde métastatique, à faible masse tumorale, non accessible à un geste d'exérèse chirurgicale, non symptomatique et peu évolutive, une surveillance attentive pourra être proposée, même au stade de métastases diffuses. L'alternative sera l'utilisation des ASM, même en l'absence de syndrome sécrétoire.
- 2) En cas de maladie clairement progressive et/ou très largement disséminée seront discutés en première intention : une thérapeutique ciblée par éverolimus ou une chimiothérapie en cas de pente évolutive rapide à base d'oxaliplatine (Gemox, Folfox) ou de temozolomide. La radiothérapie vectorisée interne qui est une option de ligne ultérieure est actuellement non disponible en France. L'interféron pourra être proposé en cas d'échec des autres alternatives thérapeutiques et notamment en cas de syndrome carcinoïde réfractaire. Enfin, des techniques de (chimio)-embolisation ou des indications chirurgicales de réduction tumorale si syndrome sécrétoire non contrôlé ou masse hépatique symptomatique prédominante seront également discutées.
- 3) En cas de maladie métastatique hépatique résécable sur les deux sites, sans autre lésion détectable, une attitude chirurgicale sur les deux sites après une période d'observation de la pente évolutive sera discutée.
- 4) En cas de maladie hépatique prédominante : une attitude chirurgicale vis-à-vis des métastases hépatiques, si la situation locorégionale s'y prête, sera discutée. En cas d'impossibilité de résection chirurgicale, et de lésions secondaires hépatiques évolutives, il faudra discuter une ou plusieurs embolisations, (chimio)-embolisations ou radiofréquences.



ARBRES DECISIONNELS

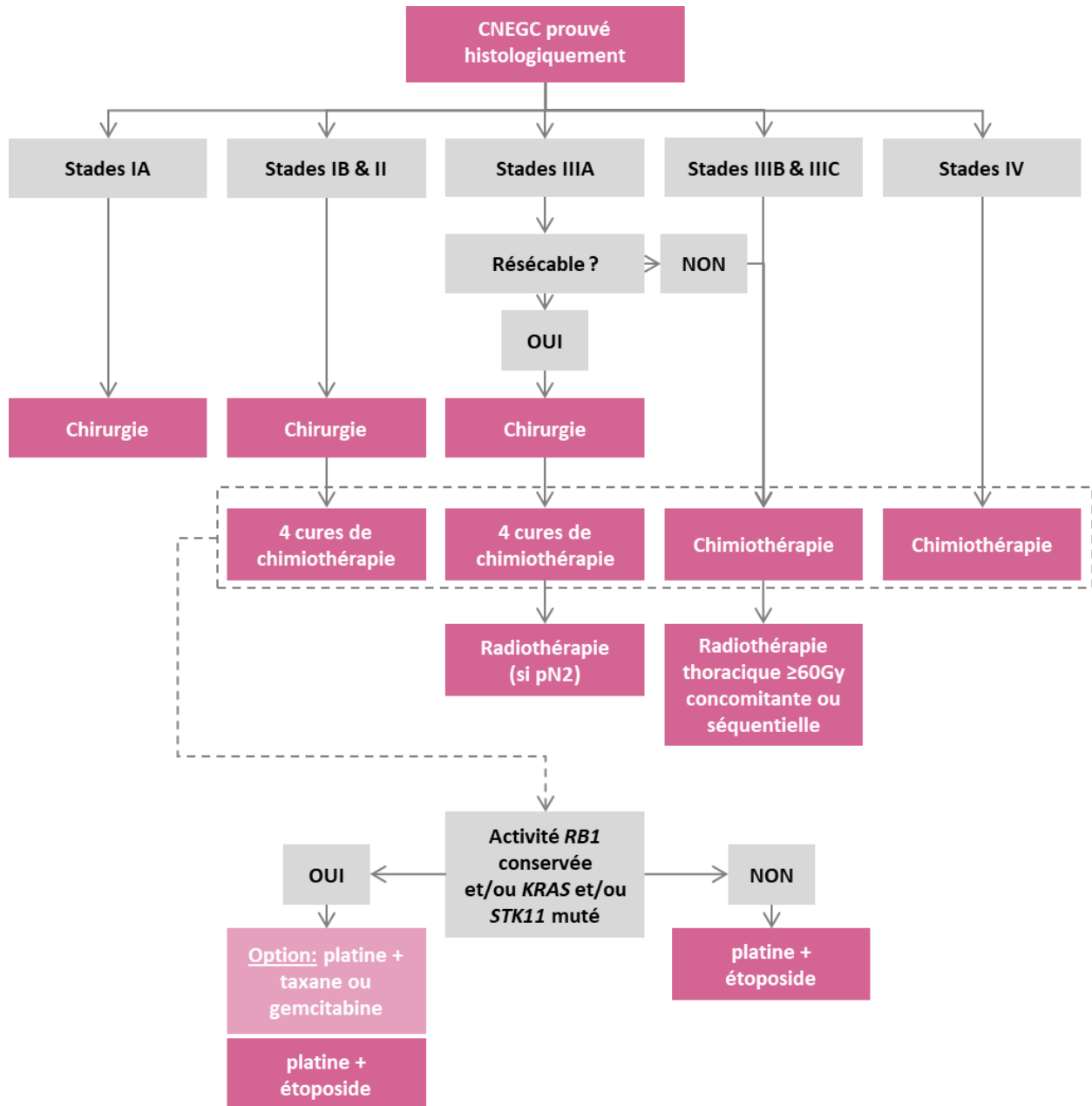


Figure 2 – Arbre décisionnel pour la prise en charge des carcinomes neuroendocrines à grandes cellules



Tumeurs neuroendocrines

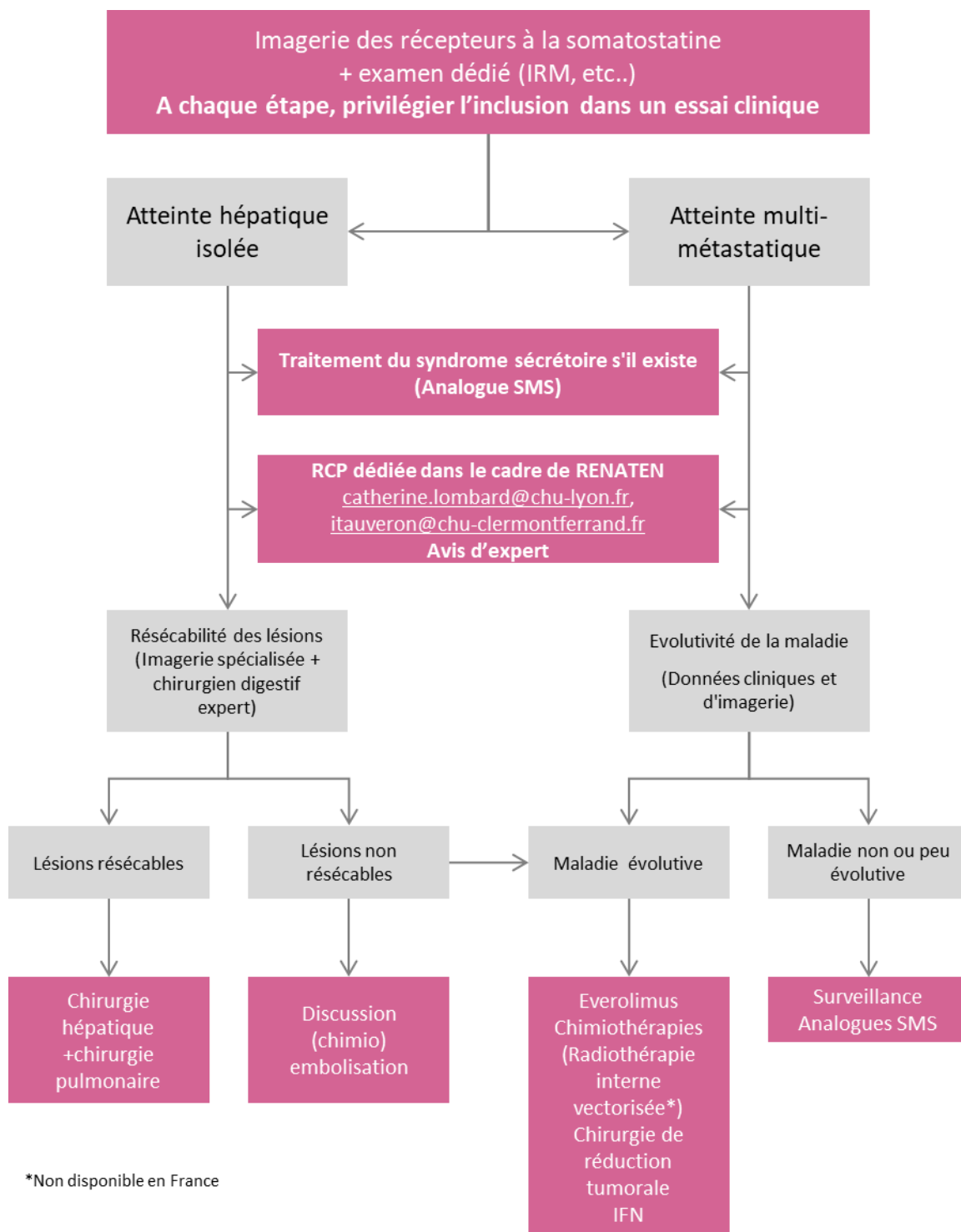


Figure 3 – Arbre décisionnel pour la prise en charge des tumeurs carcinoïdes bronchiques métastatiques
 SMS – Somatostatine ; IFN – Interféron



ANNEXE 1 : CLASSIFICATION TNM 8^{ème} EDITION

	Tx	Tumeur primaire non connue ou tumeur prouvée par la présence de cellules malignes dans les sécrétions broncho-pulmonaires mais non visible aux examens radiologiques et endoscopiques.
	T0	Absence de tumeur identifiable.
	Tis	Carcinome <i>in situ</i> .
T - Tumeur	T1	Tumeur de 3 cm ou moins dans ses plus grandes dimensions, entourée par du poumon ou de la plèvre viscérale, sans évidence d'invasion plus proximale que les bronches lobaires à la bronchoscopie (c'est-à-dire pas dans les bronches souches).
	T1a(mi)	Adénocarcinome minimalement-invasif
	T1a	≤ 1cm
	T1b	> 1 cm et ≤ 2 cm
	T1c	> 2 cm et ≤ 3 cm
	T2	Tumeur de plus de 3 cm, mais de 5 cm ou moins , avec quelconque des éléments suivants : -envahissement d'une bronche souche quelle que soit sa distance par rapport à la carène mais sans envahissement de la carène, -envahissement de la plèvre viscérale, -existence d'une atélectasie ou pneumonie obstructive s'étendant à la région hilare ((sub)lobaire ou pulmonaire)
	T2a	> 3 cm mais ≤ 4 cm
	T2b	> 4 cm mais ≤ 5 cm
	T3	Tumeur de plus de 5 cm et de 7 cm ou moins , ou associée à un(des) nodule(s) tumoral(aux) distinct(s) et dans le même lobe , ou ayant au moins l'un des caractères invasifs suivants : -atteinte de la paroi thoracique (incluant les tumeurs du sommet), -atteinte du nerf phrénique, -atteinte de la plèvre pariétale ou du péricarde.
	T4	Tumeur de plus de 7 cm ou associée à un(des) nodule(s) pulmonaire(s) distinct(s) comportant un envahissement quelconque parmi les suivants : -médiastin, -cœur ou gros vaisseaux, -trachée, -diaphragme, -nerf récurrent, -œsophage, -corps vertébraux, -carène, -nodules tumoraux séparés dans deux lobes différents du même poumon.
N - Adénopathies	Nx	Envahissement locorégional inconnu.
	N0	Absence de métastase dans les ganglions lymphatiques régionaux.
	N1	Métastases ganglionnaires péri-bronchiques homolatérales et/ou hilaires homolatérales incluant une extension directe.
	N2	Métastases dans les ganglions médiastinaux homolatéraux ou dans les ganglions sous-carénaux
	N3	Métastases ganglionnaires médiastinales controlatérales ou hilaires controlatérales ou scaléniques, sus-claviculaires homo- ou controlatérales.
Métastases	M0	Pas de métastase à distance.
	M1	Existence de métastases :
	M1a	Nodules tumoraux séparés dans un lobe controlatéral, ou nodules pleuraux ou pleurésie maligne ou péricardite maligne
	M1b	1 seule métastase dans un seul site métastatique
	M1c	Plusieurs métastases dans un seul site ou plusieurs sites atteints

Annexe 1 – Classification TNM du cancer du poumon (d'après (132))



Remarques

- La classification TNM est une classification clinique.
- En post-opératoire, avec les données anatomopathologiques, les patients sont reclassés en pTNM suivant les mêmes critères que précédemment.
- Après traitement d'induction, les patients sont reclassés en ypTNM suivant les mêmes critères que précédemment.

CLASSIFICATION PAR STADE

Carcinome occulte	Tx N0 M0	Stade IIIA	T1,2 N2, M0
Stade 0	Tis N0 M0		T3 N1 M0
Stade IA-1	T1a(mi) N0 M0		T4 N0,1 M0
	T1a N0 M0	Stade IIIB	T1,2 N3 M0
Stade IA-2	T1b N0 M0		T3,4 N2 M0
Stade IA-3	T1c N0 M0	Stade IIIC	T3,4 N 3 M0
Stade IB	T2a N0 M0	Stade IV-A	Tout M1a
Stade IIA	T2b N0 M0		Tout M1b
Stade IIB	T1,2 N1 M0	Stade IV-B	Tout M1c
	T3 N0 M0		

	N0	N1	N2	N3	M1a-b Tout N	M1c Tout N
T1a	IA-1	IIB	IIIA	IIIB	IV-A	IV-B
T1b	IA-2	IIB	IIIA	IIIB	IV-A	IV-B
T1c	IA-3	IIB	IIIA	IIIB	IV-A	IV-B
T2a	IB	IIB	IIIA	IIIB	IV-A	IV-B
T2b	IIA	IIB	IIIA	IIIB	IV-A	IV-B
T3	IIB	IIIA	IIIB	IIIC	IV-A	IV-B
T4	IIIA	IIIA	IIIB	IIIC	IV-A	IV-B

Figure 4 – Classification des cancers bronchiques en stades (132)
 Les TisN0M0 correspondent au stade 0 - Les T1a(mi)N0M0 correspondent à un stade IA-1



REFERENCES

1. Travis WD, Brambilla E, Nicholson AG, Yatabe Y, Austin JHM, Beasley MB, et al. The 2015 World Health Organization Classification of Lung Tumors: Impact of Genetic, Clinical and Radiologic Advances Since the 2004 Classification. *J Thorac Oncol.* sept 2015;10(9):1243-60.
2. Travis W, Brambilla E, Müller-Hemerlinck H. Pathology and genetics of Tumours of the Lung, pleura, thymus and Heart. Lyon: IARC Press. 2004;344.
3. Brambilla E, Lantuejoul S. [Thoracic neuroendocrine tumors]. *Ann Pathol.* déc 2005;25(6):529-44.
4. Rouquette Lassalle I. [Pulmonary neuroendocrine tumors and preneoplastic lesions]. *Ann Pathol.* janv 2016;36(1):34-43.
5. Travis WD. Advances in neuroendocrine lung tumors. *Ann Oncol.* oct 2010;21 Suppl 7:vii65-71.
6. Iyoda A, Hiroshima K, Moriya Y, Mizobuchi T, Otsuji M, Sekine Y, et al. Pulmonary large cell neuroendocrine carcinoma demonstrates high proliferative activity. *Ann Thorac Surg.* juin 2004;77(6):1891-5; discussion 1895.
7. Fabbri A, Cossa M, Sonzogni A, Papotti M, Righi L, Gatti G, et al. Ki-67 labeling index of neuroendocrine tumors of the lung has a high level of correspondence between biopsy samples and surgical specimens when strict counting guidelines are applied. *Virchows Arch.* févr 2017;470(2):153-64.
8. Walter T, van Brakel B, Vercherat C, Hervieu V, Forestier J, Chayvialle J-A, et al. O6-Methylguanine-DNA methyltransferase status in neuroendocrine tumours: prognostic relevance and association with response to alkylating agents. *Br J Cancer.* 3 févr 2015;112(3):523-31.
9. Miyoshi T, Umemura S, Matsumura Y, Mimaki S, Tada S, Makinoshima H, et al. Genomic Profiling of Large-Cell Neuroendocrine Carcinoma of the Lung. *Clin Cancer Res.* 1 févr 2017;23(3):757-65.
10. Lou G, Yu X, Song Z. Molecular Profiling and Survival of Completely Resected Primary Pulmonary Neuroendocrine Carcinoma. *Clin Lung Cancer.* mai 2017;18(3):e197-201.
11. Tsuruoka K, Horinouchi H, Goto Y, Kanda S, Fujiwara Y, Nokihara H, et al. PD-L1 expression in neuroendocrine tumors of the lung. *Lung Cancer.* juin 2017;108:115-20.
12. Inamura K, Yokouchi Y, Kobayashi M, Ninomiya H, Sakakibara R, Nishio M, et al. Relationship of tumor PD-L1 (CD274) expression with lower mortality in lung high-grade neuroendocrine tumor. *Cancer Med.* oct 2017;6(10):2347-56.
13. Korse CM, Taal BG, van Velthuysen M-LF, Visser O. Incidence and survival of neuroendocrine tumours in the Netherlands according to histological grade: experience of two decades of cancer registry. *Eur J Cancer.* mai 2013;49(8):1975-83.
14. Naidoo J, Santos-Zabala ML, Iyriboz T, Woo KM, Sima CS, Fiore JJ, et al. Large Cell Neuroendocrine Carcinoma of the Lung: Clinico-Pathologic Features, Treatment, and Outcomes. *Clin Lung Cancer.* sept 2016;17(5):e121-9.
15. Travis WD, Linnoila RI, Tsokos MG, Hitchcock CL, Cutler GB, Nieman L, et al. Neuroendocrine tumors of the lung with proposed criteria for large-cell neuroendocrine carcinoma. An ultrastructural, immunohistochemical, and flow cytometric study of 35 cases. *Am J Surg Pathol.* juin 1991;15(6):529-53.
16. Brambilla E. [Classification of broncho-pulmonary cancers (WHO 1999)]. *Rev Mal Respir.* sept 2002;19(4):455-66.
17. Wick MR, Berg LC, Hertz MI. Large cell carcinoma of the lung with neuroendocrine differentiation. A comparison with large cell « undifferentiated » pulmonary tumors. *Am J Clin Pathol.* juin 1992;97(6):796-805.
18. Zaffaroni N, De Polo D, Villa R, Della Porta C, Collini P, Fabbri A, et al. Differential expression of telomerase activity in neuroendocrine lung tumours: correlation with gene product immunophenotyping. *J Pathol.* sept 2003;201(1):127-33.
19. Peng W-X, Shibata T, Katoh H, Kokubu A, Matsuno Y, Asamura H, et al. Array-based comparative genomic hybridization analysis of high-grade neuroendocrine tumors of the lung. *Cancer Sci.* oct 2005;96(10):661-7.
20. Hiroshima K, Iyoda A, Shibuya K, Haga Y, Toyozaki T, Iizasa T, et al. Genetic alterations in early-stage pulmonary large cell neuroendocrine carcinoma. *Cancer.* 15 mars 2004;100(6):1190-8.
21. Travis WD, Gal AA, Colby TV, Klimstra DS, Falk R, Koss MN. Reproducibility of neuroendocrine lung tumor classification. *Hum Pathol.* mars 1998;29(3):272-9.
22. Le Treut J, Sault MC, Lena H, Souquet PJ, Vergnenegre A, Le Caer H, et al. Multicentre phase II study of cisplatin-etoposide chemotherapy for advanced large-cell neuroendocrine lung carcinoma: the GFPC 0302 study. *Ann Oncol.* juin 2013;24(6):1548-52.
23. Carvalho L. Reclassifying bronchial-pulmonary carcinoma: differentiating histological type in biopsies by immunohistochemistry. *Rev Port Pneumol.* déc 2009;15(6):1101-19.
24. Iyoda A, Travis WD, Sarkaria IS, Jiang S-X, Amano H, Sato Y, et al. Expression profiling and identification of potential molecular targets for therapy in pulmonary large-cell neuroendocrine carcinoma. *Exp Ther Med.* 2011;2(6):1041-5.
25. Karlsson A, Brunnström H, Lindquist KE, Jirstrom K, Jönsson M, Rosengren F, et al. Mutational and gene fusion analyses of primary large cell and large cell neuroendocrine lung cancer. *Oncotarget.* 8 sept 2015;6(26):22028-37.
26. Makino T, Mikami T, Hata Y, Otsuka H, Koezuka S, Isobe K, et al. Comprehensive Biomarkers for Personalized Treatment in Pulmonary Large Cell Neuroendocrine Carcinoma: A Comparative Analysis With Adenocarcinoma. *Ann Thorac Surg.* nov 2016;102(5):1694-701.
27. Matsumura Y, Umemura S, Ishii G, Tsuta K, Matsumoto S, Aokage K, et al. Expression profiling of receptor tyrosine kinases in high-grade neuroendocrine carcinoma of the lung: a comparative analysis with adenocarcinoma and squamous cell carcinoma. *J Cancer Res Clin Oncol.* déc 2015;141(12):2159-70.



Tumeurs neuroendocrines

28. Rekhtman N, Pietanza MC, Hellmann MD, Naidoo J, Arora A, Won H, et al. Next-Generation Sequencing of Pulmonary Large Cell Neuroendocrine Carcinoma Reveals Small Cell Carcinoma-like and Non-Small Cell Carcinoma-like Subsets. *Clin Cancer Res.* 15 juill 2016;22(14):3618-29.
29. George J, Walter V, Peifer M, Alexandrov LB, Seidel D, Leenders F, et al. Integrative genomic profiling of large-cell neuroendocrine carcinomas reveals distinct subtypes of high-grade neuroendocrine lung tumors. *Nat Commun.* 13 2018;9(1):1048.
30. Derks JL, Leblay N, Thunnissen E, van Suylen RJ, den Bakker M, Groen HJM, et al. Molecular Subtypes of Pulmonary Large-cell Neuroendocrine Carcinoma Predict Chemotherapy Treatment Outcome. *Clin Cancer Res.* 1 janv 2018;24(1):33-42.
31. Rouquette Lassalle I. [Pulmonary neuroendocrine tumors and preneoplastic lesions]. *Ann Pathol.* janv 2016;36(1):34-43.
32. Derks JL, Hendriks LE, Buikhuisen WA, Groen HJM, Thunnissen E, van Suylen R-J, et al. Clinical features of large cell neuroendocrine carcinoma: a population-based overview. *Eur Respir J.* févr 2016;47(2):615-24.
33. Nomori H, Shimosato Y, Kodama T, Morinaga S, Nakajima T, Watanabe S. Subtypes of small cell carcinoma of the lung: morphometric, ultrastructural, and immunohistochemical analyses. *Hum Pathol.* juin 1986;17(6):604-13.
34. Rusch VW, Klimstra DS, Venkatraman ES. Molecular markers help characterize neuroendocrine lung tumors. *Ann Thorac Surg.* sept 1996;62(3):798-809; discussion 809-810.
35. Kozuki T, Fujimoto N, Ueoka H, Kiura K, Fujiwara K, Shiomi K, et al. Complexity in the treatment of pulmonary large cell neuroendocrine carcinoma. *J Cancer Res Clin Oncol.* mars 2005;131(3):147-51.
36. Iyoda A, Hiroshima K, Toyozaki T, Haga Y, Fujisawa T, Ohwada H. Clinical characterization of pulmonary large cell neuroendocrine carcinoma and large cell carcinoma with neuroendocrine morphology. *Cancer.* 1 juin 2001;91(11):1992-2000.
37. Iyoda A, Hiroshima K, Moriya Y, Mizobuchi T, Otsuji M, Sekine Y, et al. Pulmonary large cell neuroendocrine carcinoma demonstrates high proliferative activity. *Ann Thorac Surg.* juin 2004;77(6):1891-5; discussion 1895.
38. Iyoda A, Hiroshima K, Moriya Y, Sekine Y, Shibuya K, Iizasa T, et al. Prognostic impact of large cell neuroendocrine histology in patients with pathologic stage Ia pulmonary non-small cell carcinoma. *J Thorac Cardiovasc Surg.* août 2006;132(2):312-5.
39. Varlotto JM, Recht A, Flickinger JC, Medford-Davis LN, Dyer A-M, DeCamp MM. Lobectomy leads to optimal survival in early-stage small cell lung cancer: A retrospective analysis. *The Journal of Thoracic and Cardiovascular Surgery.* sept 2011;142(3):538-46.
40. Lee KW, Lee Y, Oh SW, Jin KN, Goo JM. Large cell neuroendocrine carcinoma of the lung: CT and FDG PET findings. *Eur J Radiol.* nov 2015;84(11):2332-8.
41. Inage T, Nakajima T, Fujiwara T, Sakairi Y, Wada H, Suzuki H, et al. Pathological diagnosis of pulmonary large cell neuroendocrine carcinoma by endobronchial ultrasound-guided transbronchial needle aspiration. *Thorac Cancer.* 2018;9(2):273-7.
42. Utilisation des marqueurs tumoraux sériques dans le cancer bronchique primitif. Recommandations de la Société de Pneumologie de Langue Française. *Rev Mal Respir.* 1997;14(Suppl.3):353-39.
43. Roesel C, Terjung S, Weinreich G, Gauler T, Theegarten D, Stamatis G, et al. A Single-Institution Analysis of the Surgical Management of Pulmonary Large Cell Neuroendocrine Carcinomas. *Ann Thorac Surg.* mai 2016;101(5):1909-14.
44. Mazières J, Daste G, Molinier L, Berjaud J, Dahan M, Delsol M, et al. Large cell neuroendocrine carcinoma of the lung: pathological study and clinical outcome of 18 resected cases. *Lung Cancer.* sept 2002;37(3):287-92.
45. Naidoo J, Santos-Zabala ML, Iyriboz T, Woo KM, Sima CS, Fiore JJ, et al. Large Cell Neuroendocrine Carcinoma of the Lung: Clinico-Pathologic Features, Treatment, and Outcomes. *Clin Lung Cancer.* 2016;17(5):e121-9.
46. Pellat A, Wislez M, Svrcek M, Hammel P, Afchain P, André T. [Therapeutic management of poorly differentiated neuroendocrine lung tumors and neuroendocrine carcinomas of the digestive system]. *Bull Cancer.* oct 2016;103(10):880-95.
47. Prelaj A, Rebuzzi SE, Del Bene G, Giròn Berrios JR, Emiliani A, De Filippis L, et al. Evaluation of the efficacy of cisplatin-etoposide and the role of thoracic radiotherapy and prophylactic cranial irradiation in LCNEC. *ERJ Open Res.* janv 2017;3(1).
48. Bréchet JM, Postel-Vinay N. [Thoracic oncology]. *Rev Mal Respir.* févr 2006;23(1 Pt 2):2555-59.
49. Graziano SL, Tatum AH, Newman NB, Oler A, Kohman LJ, Veit LJ, et al. The prognostic significance of neuroendocrine markers and carcinoembryonic antigen in patients with resected stage I and II non-small cell lung cancer. *Cancer Res.* 1 juin 1994;54(11):2908-13.
50. Skov BG, Sørensen JB, Hirsch FR, Larsson LI, Hansen HH. Prognostic impact of histologic demonstration of chromogranin A and neuron specific enolase in pulmonary adenocarcinoma. *Ann Oncol.* mai 1991;2(5):355-60.
51. Veronesi G, Morandi U, Alloisio M, Terzi A, Cardillo G, Filosso P, et al. Large cell neuroendocrine carcinoma of the lung: a retrospective analysis of 144 surgical cases. *Lung Cancer.* juill 2006;53(1):111-5.
52. Rossi G, Cavazza A, Marchioni A, Longo L, Migaldi M, Sartori G, et al. Role of chemotherapy and the receptor tyrosine kinases KIT, PDGFRalpha, PDGFRbeta, and Met in large-cell neuroendocrine carcinoma of the lung. *J Clin Oncol.* 1 déc 2005;23(34):8774-85.
53. Iyoda A, Hiroshima K, Moriya Y, Takiguchi Y, Sekine Y, Shibuya K, et al. Prospective study of adjuvant chemotherapy for pulmonary large cell neuroendocrine carcinoma. *Ann Thorac Surg.* nov 2006;82(5):1802-7.
54. Sun J-M, Ahn M-J, Ahn JS, Um S-W, Kim H, Kim HK, et al. Chemotherapy for pulmonary large cell neuroendocrine carcinoma: similar to that for small cell lung cancer or non-small cell lung cancer? *Lung Cancer.* août 2012;77(2):365-70.
55. Iyoda A, Makino T, Koezuka S, Otsuka H, Hata Y. Treatment options for patients with large cell neuroendocrine carcinoma of the lung. *Gen Thorac Cardiovasc Surg.* juin 2014;62(6):351-6.
56. Monica V, Scagliotti GV, Ceppi P, Righi L, Cambieri A, Lo Iacono M, et al. Differential Thymidylate Synthase Expression in Different Variants of Large-Cell Carcinoma of the Lung. *Clin Cancer Res.* 15 déc 2009;15(24):7547-52.
57. Jalal S, Ansari R, Govindan R, Bhatia S, Bruetman D, Fisher W, et al. Pemetrexed in second line and beyond small cell lung cancer: a Hoosier Oncology Group phase II study. *J Thorac Oncol.* janv 2009;4(1):93-6.



Tumeurs neuroendocrines

58. Derks JL, van Suylen RJ, Thunnissen E, den Bakker MA, Groen HJ, Smit EF, et al. Chemotherapy for pulmonary large cell neuroendocrine carcinomas: does the regimen matter? *Eur Respir J.* juin 2017;49(6).
59. Hanna N, Shepherd FA, Fossella FV, Pereira JR, De Marinis F, von Pawel J, et al. Randomized phase III trial of pemetrexed versus docetaxel in patients with non-small-cell lung cancer previously treated with chemotherapy. *J Clin Oncol.* 1 mai 2004;22(9):1589-97.
60. Niho S, Kenmotsu H, Sekine I, Ishii G, Ishikawa Y, Noguchi M, et al. Combination chemotherapy with irinotecan and cisplatin for large-cell neuroendocrine carcinoma of the lung: a multicenter phase II study. *J Thorac Oncol.* juill 2013;8(7):980-4.
61. Zacharias J, Nicholson AG, Ladas GP, Goldstraw P. Large cell neuroendocrine carcinoma and large cell carcinomas with neuroendocrine morphology of the lung: prognosis after complete resection and systematic nodal dissection. *Ann Thorac Surg.* févr 2003;75(2):348-52.
62. Sarkaria IS, Iyoda A, Roh MS, Sica G, Kuk D, Sima CS, et al. Neoadjuvant and adjuvant chemotherapy in resected pulmonary large cell neuroendocrine carcinomas: a single institution experience. *Ann Thorac Surg.* oct 2011;92(4):1180-6; discussion 1186-1187.
63. Fournel L, Falcoz PE, Alifano M, Charpentier M-C, Boudaya M-S, Magdeleinat P, et al. Surgical management of pulmonary large cell neuroendocrine carcinomas: a 10-year experience. *Eur J Cardiothorac Surg.* janv 2013;43(1):111-4.
64. Kenmotsu H, Niho S, Ito T, Ishikawa Y, Noguchi M, Tada H, et al. A pilot study of adjuvant chemotherapy with irinotecan and cisplatin for completely resected high-grade pulmonary neuroendocrine carcinoma (large cell neuroendocrine carcinoma and small cell lung cancer). *Lung Cancer.* juin 2014;84(3):254-8.
65. Kujtan L, Kennedy KF, Manthravadi S, Davis JR, Subramanian J. MINI01.09: Outcomes of Early Stage Large Cell Neuroendocrine Lung Carcinoma (LCNELC): A National Cancer Database (NCDB) Analysis. *Journal of Thoracic Oncology.* 1 nov 2016;11(11):S261-2.
66. Kim KW, Kim HK, Kim J, Shim YM, Ahn M-J, Choi Y-L. Outcomes of Curative-Intent Surgery and Adjuvant Treatment for Pulmonary Large Cell Neuroendocrine Carcinoma. *World J Surg.* juill 2017;41(7):1820-7.
67. Filosso PL, Guarrera F, Evangelista A, Galassi C, Welter S, Rendina EA, et al. Adjuvant chemotherapy for large-cell neuroendocrine lung carcinoma: results from the European Society for Thoracic Surgeons Lung Neuroendocrine Tumours Retrospective Database. *Eur J Cardiothorac Surg.* 28 avr 2017;
68. Kujtan L, Muthukumar V, Kennedy KF, Davis JR, Masood A, Subramanian J. The Role of Systemic Therapy in the Management of Stage I Large Cell Neuroendocrine Carcinoma of the Lung. *J Thorac Oncol.* mai 2018;13(5):707-14.
69. Fasano M, Della Corte CM, Papaccio F, Ciardiello F, Morgillo F. Pulmonary Large-Cell Neuroendocrine Carcinoma: From Epidemiology to Therapy. *J Thorac Oncol.* août 2015;10(8):1133-41.
70. Christopoulos P, Engel-Riedel W, Grohé C, Kropf-Sanchen C, von Pawel J, Gütz S, et al. Everolimus with paclitaxel and carboplatin as first-line treatment for metastatic large-cell neuroendocrine lung carcinoma: a multicenter phase II trial. *Ann Oncol.* 23 mai 2017;
71. Pellat A, Wislez M, Svrcek M, Hammel P, Afchain P, André T. [Therapeutic management of poorly differentiated neuroendocrine lung tumors and neuroendocrine carcinomas of the digestive system]. *Bull Cancer.* oct 2016;103(10):880-95.
72. Yoshida H, Sekine I, Tsuta K, Horinouchi H, Nokihara H, Yamamoto N, et al. Amrubicin monotherapy for patients with previously treated advanced large-cell neuroendocrine carcinoma of the lung. *Jpn J Clin Oncol.* juill 2011;41(7):897-901.
73. Kasahara N, Wakuda K, Omori S, Nakashima K, Ono A, Taira T, et al. Amrubicin monotherapy may be an effective second-line treatment for patients with large-cell neuroendocrine carcinoma or high-grade non-small-cell neuroendocrine carcinoma. *Mol Clin Oncol.* mai 2017;6(5):718-22.
74. Fink G, Krelbaum T, Yellin A, Bendayan D, Saute M, Glazer M, et al. Pulmonary carcinoid: presentation, diagnosis, and outcome in 142 cases in Israel and review of 640 cases from the literature. *Chest.* juin 2001;119(6):1647-51.
75. Travis WD, Rush W, Flieder DB, Falk R, Fleming MV, Gal AA, et al. Survival analysis of 200 pulmonary neuroendocrine tumors with clarification of criteria for atypical carcinoid and its separation from typical carcinoid. *Am J Surg Pathol.* août 1998;22(8):934-44.
76. Travis WD, Brambilla E, Burke AP, Marx A, Nicholson AG. Introduction to The 2015 World Health Organization Classification of Tumors of the Lung, Pleura, Thymus, and Heart. *J Thorac Oncol.* sept 2015;10(9):1240-2.
77. Caplin ME, Baudin E, Ferolla P, Filosso P, Garcia-Yuste M, Lim E, et al. Pulmonary neuroendocrine (carcinoid) tumors: European Neuroendocrine Tumor Society expert consensus and recommendations for best practice for typical and atypical pulmonary carcinoids. *Ann Oncol.* août 2015;26(8):1604-20.
78. Quinn AM, Chaturvedi A, Nonaka D. High-grade Neuroendocrine Carcinoma of the Lung With Carcinoid Morphology: A Study of 12 Cases. *Am J Surg Pathol.* févr 2017;41(2):263-70.
79. Rossi G, Cavazza A, Spagnolo P, Sverzellati N, Longo L, Jukna A, et al. Diffuse idiopathic pulmonary neuroendocrine cell hyperplasia syndrome. *Eur Respir J.* 2016;47(6):1829-41.
80. Halperin DM, Shen C, Dasari A, Xu Y, Chu Y, Zhou S, et al. Frequency of carcinoid syndrome at neuroendocrine tumour diagnosis: a population-based study. *Lancet Oncol.* avr 2017;18(4):525-34.
81. Lombard-Bohas C, François L, Forestier J, Olesinski J, Walter T. Carcinoid heart disease: pathophysiology, clinical features, biology, screening, prognosis and treatment. *Hépatogastro.* oct 2016;23(S2):17-27.
82. Sachithanandan N, Harle RA, Burgess JR. Bronchopulmonary carcinoid in multiple endocrine neoplasia type 1. *Cancer.* 1 févr 2005;103(3):509-15.
83. Larsson C, Skogseid B, Oberg K, Nakamura Y, Nordenskjöld M. Multiple endocrine neoplasia type 1 gene maps to chromosome 11 and is lost in insulinoma. *Nature.* 3 mars 1988;332(6159):85-7.
84. Spaggiari L, Veronesi G, Gasparri R, Pelosi G. Synchronous bilateral lung carcinoid tumors: a rare entity? *Eur J Cardiothorac Surg.* août 2003;24(2):334; author reply 335.



Tumeurs neuroendocrines

85. Musi M, Carbone RG, Bertocchi C, Cantalupi DP, Michetti G, Pugliese C, et al. Bronchial carcinoid tumours: a study on clinicopathological features and role of octreotide scintigraphy. *Lung Cancer*. nov 1998;22(2):97-102.
86. Skoura E, Michopoulou S, Mohmaduvesh M, Panagiotidis E, Al Harbi M, Toumpanakis C, et al. The Impact of 68Ga-DOTATATE PET/CT Imaging on Management of Patients with Neuroendocrine Tumors: Experience from a National Referral Center in the United Kingdom. *J Nucl Med*. janv 2016;57(1):34-40.
87. Deppen SA, Liu E, Blume JD, Clanton J, Shi C, Jones-Jackson LB, et al. Safety and Efficacy of 68Ga-DOTATATE PET/CT for Diagnosis, Staging, and Treatment Management of Neuroendocrine Tumors. *J Nucl Med*. mai 2016;57(5):708-14.
88. Gasparri R, Rezende GC, Fazio N, Maisonneuve P, Brambilla D, Travaini LL, et al. Fluorodeoxyglucose positron emission tomography in pulmonary carcinoid tumors. *Q J Nucl Med Mol Imaging*. déc 2015;59(4):446-54.
89. Garin E, Le Jeune F, Devillers A, Cuggia M, de Lajarte-Thirouard A-S, Bouriel C, et al. Predictive value of 18F-FDG PET and somatostatin receptor scintigraphy in patients with metastatic endocrine tumors. *J Nucl Med*. juin 2009;50(6):858-64.
90. Pattenden HA, Leung M, Beddow E, Dusmet M, Nicholson AG, Shackcloth M, et al. Test performance of PET-CT for mediastinal lymph node staging of pulmonary carcinoid tumours. *Thorax*. avr 2015;70(4):379-81.
91. Bouledrak K, Walter T, Souquet PJ, Lombard-Bohas C. [Metastatic bronchial carcinoid tumors]. *Rev Pneumol Clin*. févr 2016;72(1):41-8.
92. Dusmet ME, McKneally MF. Pulmonary and thymic carcinoid tumors. *World J Surg*. févr 1996;20(2):189-95.
93. Kneuertz PJ, Kamel MK, Stiles BM, Lee BE, Rahouma M, Harrison SW, et al. Incidence and Prognostic Significance of Carcinoid Lymph Node Metastases. *Ann Thorac Surg*. oct 2018;106(4):981-8.
94. Neuberger M, Hafelmeier A, Schmidt M, Gesierich W, Reichenberger F, Morresi-Hauf A, et al. Carcinoid tumours of the lung and the « PEPPS » approach: evaluation of preoperative bronchoscopic tumour debulking as preparation for subsequent parenchyma-sparing surgery. *BMJ Open Respir Res*. 2015;2(1):e000090.
95. Terzi A, Lonardoni A, Falezza G, Furlan G, Scanagatta P, Pasini F, et al. Sleeve lobectomy for non-small cell lung cancer and carcinoids: results in 160 cases. *Eur J Cardiothorac Surg*. mai 2002;21(5):888-93.
96. Fox M, Van Berkel V, Bousamra M, Sloan S, Martin RCG. Surgical management of pulmonary carcinoid tumors: sublobar resection versus lobectomy. *Am J Surg*. févr 2013;205(2):200-8.
97. Marty-Ané CH, Costes V, Pujol JL, Alauzen M, Baldet P, Mary H. Carcinoid tumors of the lung: do atypical features require aggressive management? *Ann Thorac Surg*. janv 1995;59(1):78-83.
98. Brokx HAP, Paul MA, Postmus PE, Sutedja TG. Long-term follow-up after first-line bronchoscopic therapy in patients with bronchial carcinoids. *Thorax*. mai 2015;70(5):468-72.
99. Filosso PL, Ferolla P, Guerrero F, Ruffini E, Travis WD, Rossi G, et al. Multidisciplinary management of advanced lung neuroendocrine tumors. *J Thorac Dis*. avr 2015;7(Suppl 2):S163-171.
100. Lou F, Sarkaria I, Pietanza C, Travis W, Roh MS, Sica G, et al. Recurrence of pulmonary carcinoid tumors after resection: implications for postoperative surveillance. *Ann Thorac Surg*. oct 2013;96(4):1156-62.
101. Kulke MH, Hörsch D, Caplin ME, Anthony LB, Bergsland E, Öberg K, et al. Telotristat Ethyl, a Tryptophan Hydroxylase Inhibitor for the Treatment of Carcinoid Syndrome. *J Clin Oncol*. janv 2017;35(1):14-23.
102. Panzuto F, Di Fonzo M, Iannicelli E, Sciuto R, Maini CL, Capurso G, et al. Long-term clinical outcome of somatostatin analogues for treatment of progressive, metastatic, well-differentiated entero-pancreatic endocrine carcinoma. *Ann Oncol*. mars 2006;17(3):461-6.
103. Quaedvlieg PF, Visser O, Lamers CB, Janssen-Heijen ML, Taal BG. Epidemiology and survival in patients with carcinoid disease in The Netherlands. An epidemiological study with 2391 patients. *Ann Oncol*. sept 2001;12(9):1295-300.
104. Rinke A, Müller H-H, Schade-Brittinger C, Klose K-J, Barth P, Wied M, et al. Placebo-controlled, double-blind, prospective, randomized study on the effect of octreotide LAR in the control of tumor growth in patients with metastatic neuroendocrine midgut tumors: a report from the PROMID Study Group. *J Clin Oncol*. 1 oct 2009;27(28):4656-63.
105. Caplin ME, Pavel M, Ćwikła JB, Phan AT, Raderer M, Sedláčková E, et al. Lanreotide in metastatic enteropancreatic neuroendocrine tumors. *N Engl J Med*. 17 juill 2014;371(3):224-33.
106. Sullivan I, Le Teuff G, Guigay J, Caramella C, Berdelou A, Leboulleux S, et al. Antitumour activity of somatostatin analogues in sporadic, progressive, metastatic pulmonary carcinoids. *Eur J Cancer*. 2017;75:259-67.
107. Moertel CG. Karnofsky memorial lecture. An odyssey in the land of small tumors. *J Clin Oncol*. oct 1987;5(10):1502-22.
108. Moertel CG, Hanley JA, Johnson LA. Streptozocin alone compared with streptozocin plus fluorouracil in the treatment of advanced islet-cell carcinoma. *N Engl J Med*. 20 nov 1980;303(21):1189-94.
109. Sun W, Lipsitz S, Catalano P, Mailliard JA, Haller DG, Eastern Cooperative Oncology Group. Phase II/III study of doxorubicin with fluorouracil compared with streptozocin with fluorouracil or dacarbazine in the treatment of advanced carcinoid tumors: Eastern Cooperative Oncology Group Study E1281. *J Clin Oncol*. 1 août 2005;23(22):4897-904.
110. Dussol A-S, Joly M-O, Vercherat C, Forestier J, Hervieu V, Scoazec J-Y, et al. Gemcitabine and oxaliplatin or alkylating agents for neuroendocrine tumors: Comparison of efficacy and search for predictive factors guiding treatment choice. *Cancer*. 1 oct 2015;121(19):3428-34.
111. Walter T, Planchard D, Bouledrak K, Scoazec JY, Souquet PJ, Dussol AS, et al. Evaluation of the combination of oxaliplatin and 5-fluorouracil or gemcitabine in patients with sporadic metastatic pulmonary carcinoid tumors. *Lung Cancer*. juin 2016;96:68-73.
112. Crona J, Fanola I, Lindholm DP, Antonodimitrakis P, Öberg K, Eriksson B, et al. Effect of temozolomide in patients with metastatic bronchial carcinoids. *Neuroendocrinology*. 2013;98(2):151-5.



Tumeurs neuroendocrines

113. Yao JC, Shah MH, Ito T, Bohas CL, Wolin EM, Van Cutsem E, et al. Everolimus for advanced pancreatic neuroendocrine tumors. *N Engl J Med.* 10 févr 2011;364(6):514-23.
114. Pavel ME, Hainsworth JD, Baudin E, Peeters M, Hörsch D, Winkler RE, et al. Everolimus plus octreotide long-acting repeatable for the treatment of advanced neuroendocrine tumours associated with carcinoid syndrome (RADIANT-2): a randomised, placebo-controlled, phase 3 study. *Lancet.* 10 déc 2011;378(9808):2005-12.
115. Fazio N, Granberg D, Grossman A, Saletan S, Klimovsky J, Panneerselvam A, et al. Everolimus plus octreotide long-acting repeatable in patients with advanced lung neuroendocrine tumors: analysis of the phase 3, randomized, placebo-controlled RADIANT-2 study. *Chest.* avr 2013;143(4):955-62.
116. Yao JC, Fazio N, Singh S, Buzzoni R, Carnaghi C, Wolin E, et al. Everolimus for the treatment of advanced, non-functional neuroendocrine tumours of the lung or gastrointestinal tract (RADIANT-4): a randomised, placebo-controlled, phase 3 study. *Lancet.* 5 mars 2016;387(10022):968-77.
117. Ferolla P, Brizzi MP, Meyer T, Mansoor W, Mazieres J, Do Cao C, et al. Efficacy and safety of long-acting pasireotide or everolimus alone or in combination in patients with advanced carcinoids of the lung and thymus (LUNA): an open-label, multicentre, randomised, phase 2 trial. *Lancet Oncol.* 23 oct 2017;
118. Raymond E, Dahan L, Raoul J-L, Bang Y-J, Borbath I, Lombard-Bohas C, et al. Sunitinib malate for the treatment of pancreatic neuroendocrine tumors. *N Engl J Med.* 10 févr 2011;364(6):501-13.
119. Paganelli G, Zoboli S, Cremonesi M, Bodei L, Ferrari M, Grana C, et al. Receptor-mediated radiotherapy with 90Y-DOTA-D-Phe1-Tyr3-octreotide. *Eur J Nucl Med.* avr 2001;28(4):426-34.
120. Imhof A, Brunner P, Marinček N, Briel M, Schindler C, Rasch H, et al. Response, survival, and long-term toxicity after therapy with the radiolabeled somatostatin analogue [90Y-DOTA]-TOC in metastasized neuroendocrine cancers. *J Clin Oncol.* 10 juin 2011;29(17):2416-23.
121. Strosberg J, El-Haddad G, Wolin E, Hendifar A, Yao J, Chasen B, et al. Phase 3 Trial of (177)Lu-Dotatate for Midgut Neuroendocrine Tumors. *N Engl J Med.* 12 2017;376(2):125-35.
122. Ianniello A, Sansovini M, Severi S, Nicolini S, Grana CM, Massri K, et al. Peptide receptor radionuclide therapy with (177)Lu-DOTATATE in advanced bronchial carcinoids: prognostic role of thyroid transcription factor 1 and (18)F-FDG PET. *Eur J Nucl Med Mol Imaging.* juin 2016;43(6):1040-6.
123. Brabander T, van der Zwan WA, Teunissen JJM, Kam BLR, Feelders RA, de Herder WW, et al. Long-Term Efficacy, Survival, and Safety of [177Lu-DOTA0,Tyr3]octreotate in Patients with Gastroenteropancreatic and Bronchial Neuroendocrine Tumors. *Clin Cancer Res.* 15 août 2017;23(16):4617-24.
124. Dahan L, Bonnetain F, Rougier P, Raoul J-L, Gamelin E, Etienne P-L, et al. Phase III trial of chemotherapy using 5-fluorouracil and streptozotocin compared with interferon alpha for advanced carcinoid tumors: FNCLCC-FFCD 9710. *Endocr Relat Cancer.* déc 2009;16(4):1351-61.
125. Tiensuu Janson EM, Ahlström H, Andersson T, Oberg KE. Octreotide and interferon alfa: a new combination for the treatment of malignant carcinoid tumours. *Eur J Cancer.* 1992;28A(10):1647-50.
126. Frank M, Klose KJ, Wied M, Ishaque N, Schade-Brittinger C, Arnold R. Combination therapy with octreotide and alpha-interferon: effect on tumor growth in metastatic endocrine gastroenteropancreatic tumors. *Am J Gastroenterol.* mai 1999;94(5):1381-7.
127. Stuart K, Levy DE, Anderson T, Axiotis CA, Dutcher JP, Eisenberg A, et al. Phase II study of interferon gamma in malignant carcinoid tumors (E9292): a trial of the Eastern Cooperative Oncology Group. *Invest New Drugs.* janv 2004;22(1):75-81.
128. Diaco DS, Hajarizadeh H, Mueller CR, Fletcher WS, Pommier RF, Woltering EA. Treatment of metastatic carcinoid tumors using multimodality therapy of octreotide acetate, intra-arterial chemotherapy, and hepatic arterial chemoembolization. *Am J Surg.* mai 1995;169(5):523-8.
129. Gupta S, Yao JC, Ahrar K, Wallace MJ, Morello FA, Madoff DC, et al. Hepatic artery embolization and chemoembolization for treatment of patients with metastatic carcinoid tumors: the M.D. Anderson experience. *Cancer J.* août 2003;9(4):261-7.
130. Therasse E, Breittmayer F, Roche A, De Baere T, Indushekar S, Ducreux M, et al. Transcatheter chemoembolization of progressive carcinoid liver metastasis. *Radiology.* nov 1993;189(2):541-7.
131. Roche A, Girish BV, de Baère T, Baudin E, Boige V, Elias D, et al. Trans-catheter arterial chemoembolization as first-line treatment for hepatic metastases from endocrine tumors. *Eur Radiol.* janv 2003;13(1):136-40.
132. Goldstraw P, Chansky K, Crowley J, Rami-Porta R, Asamura H, Eberhardt WEE, et al. The IASLC Lung Cancer Staging Project: Proposals for Revision of the TNM Stage Groupings in the Forthcoming (Eighth) Edition of the TNM Classification for Lung Cancer. *J Thorac Oncol.* janv 2016;11(1):39-51.



DECLARATION DES LIENS D'INTERETS

Les personnes ci-dessous ont déclaré des liens d'intérêt en oncologie thoracique pour des participations à des congrès, séminaires ou formations ; des bourses ou autre financement ; des rémunérations personnelles ; des intéressements ; ou tout autre lien pertinent dans les 3 dernières années :

ARPIN D : Takeda, Roche
 AUDIGIER-VALETTE C : Roche, Abbvie, BMS, MSD, Takeda, Boehringer, AstraZeneca, Pfizer, Novartis, Fabre, Amgen, Lilly
 AVRILLON V : BMS, Abbvie.
 BARANZELLI A. : Roche, Takeda, BMS, MSD
 BAUD M. : Boehringer
 BAYCE BLEUEZ S. : Roche, BMS, AMGEN
 BERARD H : Roche, Pfizer, Boehringer
 BERNARDI M. : BMS, Sandoz, Roche
 BOMBARON P : Roche, AstraZeneca, BMS, Boehringer.
 COURAUD S. : AstraZeneca, Boehringer Ingelheim, Lilly, Merck, MSD, Novartis, Pfizer, Roche, Sysmex Innostics, Chugai, Laidet.
 DELCLAUX B : BMS, Boehringer, AstraZeneca, Novartis, Roche.
 DEMIR S : Pfizer, BMS
 FALCHERO L. : Roche, Boehringer, AstraZeneca, BMS, Pfizer, Amgen.
 FOUCHER P : AstraZeneca, Roche, BMS, MSD, Chugai, Vifor, IFCT, PFIZER
 FOURNEL P. : Lilly, Amgen, BMS, MSD, Roche, Pfizer, Astellas, Boehringer, AstraZeneca, Takeda, Novartis, PFO
 GERINIERE L : Lilly
 GIAJ LEVRA M. : MSD, BMS, Roche, AstraZeneca, Novartis, Pfizer, Boehringer
 GONZALEZ G. : Roche, Novartis, Pharmadom
 GOUNANT V : Takeda, Lilly, Roche, AstraZeneca, BMS, Boehringer, Pfizer, Novartis.
 GROUET A. : Boehringer, Novartis
 HAMMOU Y : Chiesi, ISIS, Elia
 JACOULET P : Boehringer
 JANICOT H. Boehringer
 LARIVE S. : TEVA Santé, Pfizer, Boehringer, BMS, MSD, AstraZeneca.
 LE TREUT J. : AstraZeneca, Boehringer, Roche, BMS, MSD
 LOCATELLI SANCHEZ M. : Boehringer, BMS, AstraZeneca, LFB
 LUCIANI S : Pfizer
 MARTIN E. : Astra Zeneca
 MASTROIANNI B : Amgen
 MERLE P : MSD, AstraZeneca, BMS, Pfizer
 MORO-SIBILOT D : Roche, Pfizer, Lilly, Boehringer, MSD, BMS, Takeda, AstraZeneca, Novartis, Amgen, Abbvie
 NAKAD A : BMS
 ODIER L. : Lilly, Amgen, Pfizer
 PAULUS V : MSD, Roche
 PEROL M. : Roche, AstraZeneca, Boehringer, Lilly, Takeda, BMS, MSD, Pfizer, Novartis, Chugai
 PERROT E. : AstraZeneca
 PINSOLLE J. : Takeda, MSD, Roche, Pfizer, Agiradom.
 RANCHON F : CELGENE, JAZZPHORNA
 SAKHRI L : Pfizer, BMS.
 SOUQUET P.-J. : Amgen, AstraZeneca, BI, CHUGAI, P FABRE, LILLY, MSD, BMS, Pfizer, Novartis, Sandoz, Roche, Takeda, Bayer, Merrimack, Merck, Astellas,
 TAVIOT B : Chiesi
 TISSOT C : Amgen, Sandoz, BMS
 WATKIN E. : MSD, AstraZeneca, Boehringer, Pfizer, Roche, BMS
 ZALCMAN G. : Roche, AstraZeneca, BMS, Pfizer, Novartis, Abbvie, MSD, Boehringer, GSK, Inventiva

Les autres participants et membres des groupes de travail n'ont déclaré aucun lien d'intérêt en oncologie thoracique. Aucun participant ou membre d'un groupe de travail n'a rapporté de lien d'intérêt avec l'industrie du tabac.



MENTIONS LEGALES

La réunion de mise à jour des référentiels (édition 2019) a été organisée par l'Association de Recherche d'Information Scientifique et Thérapeutique en Oncologie Thoracique (ARISTOT).

Les partenaires institutionnels 2019 d'ARISTOT sont : Amgen, Astra Zeneca, Boehringer Ingelheim, Chugai, Pfizer, Roche.

Les référentiels en oncologie thoracique Auvergne-Rhône-Alpes® 2019 sont coordonnés et mis en forme par Sébastien Couraud (Hospices Civils de Lyon), assisté de Mme Christelle Chastand (Hospices Civils de Lyon). Ils sont édités par ARISTOT qui en est le propriétaire exclusif (y compris des versions antérieures). Ils sont diffusés à titre gratuit par le(s) partenaire(s) dûment autorisé(s) et mandaté(s) par ARISTOT. Les référentiels AURA en oncologie thoracique® est une marque déposée à l'INPI sous la référence 18 4 478 084 dont le propriétaire est l'association ARISTOT.

Pour citer le référentiel :

Arpin D, Gérinière L, Lombard-Bohas C et le comité de rédaction des référentiels Auvergne Rhône-Alpes en oncologie thoracique. Référentiel sur les Tumeurs Neuro-endocrines Thoraciques : actualisation 2019. ARISTOT ; 2019. ISBN 978-2-490858-09-5. Téléchargeable sur <http://espacecancer.sante-ra.fr/Pages/referentiels.aspx> et sur www.lecancer.fr

Arpin D, Gérinière L, Lombard-Bohas C on behalf of the editing committee of Auvergne Rhône-Alpes Guidelines in Thoracic Oncology. [Guidelines on Chest Neuroendocrine Tumors: 2019 Update]. ARISTOT; 2019 [French]. ISBN 978-2-490858-09-5. Available from <http://espacecancer.sante-ra.fr/Pages/referentiels.aspx> and from www.lecancer.fr

L'édition 2019 du référentiel AURA en oncologie thoracique® est labellisée par:



L'édition 2019 du référentiel AURA en oncologie thoracique® est édité par:

