

Mise à jour

**2019**

# Métastases osseuses

6<sup>ème</sup>  
édition



Référentiels Auvergne Rhône-Alpes  
en oncologie thoracique®

**Pr. Cyrille Confavreux**  
Coordonnateur

**Dr. Pascale Jacoulet – Pr. Cédric Barrey - Dr Aurélie Bellière**  
**Pr. Marie Brevet – Dr. Chantal Decroisette - Pr. Françoise Mornex**  
**Pr. Jean-Baptiste Pialat - Pr Nicolas Girard**  
**Dr. Agnès Tescaru -Dr. Julien Wegrzyn**  
**Et le comité de rédaction de l'édition 2019**

*Edition*





## SOMMAIRE

→ Ce sommaire est interactif : cliquez sur les titres pour accéder à la page. Cliquez sur « SOMMAIRE » en haut de page pour revenir au sommaire.

SOMMAIRE .....	2
GRUPE DE TRAVAIL METASTASES OSSEUSES.....	4
COMITE DE RÉDACTION.....	5
EXIGENCES DE QUALITE DANS LA PRISE EN CHARGE DES CANCERS BRONCHIQUE.....	6
CONTEXTE GENERAL DES METASTASES OSSEUSES DANS LE CANCER BRONCHO-PULMONAIRE.....	7
1. Définition.....	7
2. Trois points physiopathologiques essentiels à retenir.....	7
3. Epidémiologie.....	7
4. Evènements osseux .....	9
ROLE DE LA MEDECINE NUCLEAIRE.....	11
1. Quelle est la place de la scintigraphie osseuse aux biphosphonates ?.....	11
1.1 Quelles sont les performances de la scintigraphie osseuse ? .....	11
1.2 Qu'appelle-t-on « flare up » ?.....	11
2. Quelle est la place de la scintigraphie TEP-FDG ? .....	12
3. Quelle est la place de la scintigraphie osseuse TEP-18FNa ?.....	12
TECHNIQUES D'HISTOLOGIE ET DE BIOLOGIE MOLECULAIRE DES METASTASES OSSEUSES DES CANCERS BRONCHO-PULMONAIRES.....	14
1. Quel site biopsier ? .....	14
2. Comment conditionner les biopsies osseuses sur le plan anatomo-pathologique ? .....	14
3. Quel est le rôle de l'immunohistochimie ? .....	14
4. Est-il possible de réaliser les techniques de biologie moléculaire sur les biopsies osseuses ? .....	15
CHIMIOThERAPIE, ThERAPIES CIBLEES ET IMMUNOTHÉRAPIE .....	16
1. Existe-il des différences d'efficacité des traitements systémiques du cancer broncho-pulmonaire sur les métastases osseuses ? .....	16
1.1 Chimiothérapie.....	16
1.2 Thérapies ciblées.....	16
1.3 Immunothérapies.....	16
2. Doit-on tenir compte de l'importance de l'extension osseuse pour le choix du traitement et l'adaptation des doses ? .....	16
TRAITEMENT OSSEUX SYSTEMIQUE DES METASTASES OSSEUSES .....	18
1. Quelle est la place de la vitamine D et des apports phosphocalciques ? .....	18
2. Quelle est la place du traitement anti-résorptif osseux ?.....	19
2.1 Quel est le rationnel à utiliser un traitement anti-résorptif osseux dans les métastases osseuses d'un cancer broncho-pulmonaire ? .....	19
2.2 Quand débiter un traitement par anti-résorptif ?.....	21
2.3 Quelles sont les précautions avant mise en route du traitement anti-résorptif ? .....	21
2.4 Quelles sont les modalités du traitement anti-résorptif osseux ?.....	21
2.5 Quelle est la durée du traitement antirésorptif osseux ?.....	22
TRAITEMENT LOCAL DE LA METASTASE OSSEUSE PAR RADIOTHERAPIE.....	24
1. Quand proposer la radiothérapie (préventive, antalgique, ou à visée curative) ? .....	24
1.1 Traitement de la douleur : .....	24
1.2 Prévention de la morbidité de la métastase osseuse.....	24
1.3 Métastase vertébrale avec compression médullaire .....	25
1.4 Traitement adjuvant post-opératoire .....	27
1.5 Traitement d'oligo-métastases à visée « ablativité ».....	27
2. Quelle dose/fractionnement de radiothérapie ?.....	27
2.1 La radiothérapie conformationnelle (3D et IMRT) .....	27



2.2 La radiothérapie en conditions stéréotaxiques.....	28
3. Peut-on faire une irradiation à visée osseuse symptomatique tout en poursuivant le traitement systémique de chimiothérapie ou de thérapies ciblées (quelle drogue et quel délai d'interruption) ? .....	31
4. La radiothérapie a-t-elle un effet mécanique ? .....	32
5. Conclusion .....	32
<b>TRAITEMENT LOCAL DE LA METASTASE OSSEUSE EN RADIOLOGIE INTERVENTIONNELLE.....</b>	<b>35</b>
1. Quel est le principe et l'intérêt de la cimentoplastie dans les métastases osseuses du cancer du broncho-pulmonaire ? .....	35
2. Quelle zone peut-on traiter par cimentoplastie (rachis, bassin, os longs) ?.....	35
3. Quelles sont les indications de cimentoplastie ? .....	35
4. Quelles sont les contre-indications de la cimentoplastie ? .....	36
5. Quelles sont les complications de la cimentoplastie ?.....	36
6. Quelle est la place de la cimentoplastie dans les métastases osseuses du cancer broncho-pulmonaire ? .....	37
7. Quelle est la place des autres techniques percutanées dans les métastases osseuses du cancer broncho-pulmonaire ? .....	37
<b>CHIRURGIE DES METASTASES OSSEUSES DES MEMBRES .....</b>	<b>39</b>
1. Quels sont les principes généraux du traitement chirurgical ? .....	39
2. Quelles sont les indications chirurgicales dans le traitement des métastases osseuses des membres? .	39
2.1 Chirurgie préventive.....	39
2.2 Traitement des fractures pathologiques.....	40
2.3 Traitement des douleurs sévères.....	40
2.4 Cas particulier des lésions acétabulaires .....	40
3. Quels sont les examens à réaliser pour la décision thérapeutique chirurgicale ? .....	40
4. Quelles sont les techniques chirurgicales disponibles (ostéosynthèse – arthroplastie) et les localisations à traiter ? .....	41
4.1 Ostéosynthèse.....	41
4.2 Arthroplasties.....	44
5. Quelles sont les complications spécifiques des prises en charge chirurgicales orthopédiques ?.....	46
<b>CHIRURGIE DES METASTASES OSSEUSES RACHIDIENNES.....</b>	<b>47</b>
1. Introduction.....	47
2. Quel bilan est nécessaire pour caractériser localement la lésion du rachis en vue de déterminer son opérabilité ? .....	47
3. Quelles sont les techniques neurochirurgicales disponibles pour prendre charge une métastase rachidienne ? .....	48
4. Quels sont les critères décisionnels de l'indication opératoire ? .....	50
4.1 Critères locaux.....	50
4.2 Critères liés à la maladie cancéreuse .....	52
4.3 Critères liés à l'état global du patient .....	52
4.4 Stratégie décisionnelle .....	52
5. Quelles sont les contre-indications chirurgicales ?.....	53
6. Quelles sont les contraintes et effets secondaires d'une neurochirurgie rachidienne ? .....	53
<b>LA RCP – OOS (RCP D'ONCOLOGIE OSSEUSE SECONDAIRE) .....</b>	<b>54</b>
1. Quel est le domaine d'intervention de la RCP métastases osseuses ? .....	54
2. Quelles sont les questions posées en RCP métastases osseuses ? .....	54
3. Quelles sont les « métiers » représentés ?.....	54
4. Quelles sont les techniques disponibles pour la prise en charge ? .....	54
6. Quelle démarche médicale peut-on proposer devant un patient douloureux métastatique osseux ?....	56
7. Comment bien préparer la RCP métastase osseuse d'un patient ?.....	56
<b>REFERENCES .....</b>	<b>58</b>
<b>DECLARATION DES LIENS D'INTERETS.....</b>	<b>62</b>
<b>MENTIONS LEGALES .....</b>	<b>63</b>



## GROUPE DE TRAVAIL METASTASES OSSEUSES

### Pr Cyrille Confavreux (coord.)

INSERM UMR 1033 – Université de Lyon, France

Centre Expert en Métastases Osseuses et Oncologie Osseuse Secondaire – CEMOS

Service de rhumatologie sud, Centre Hospitalier Lyon Sud, Hospices Civils de Lyon, France

### Dr Pascale Jacoulet

Service de Pneumologie, Centre Hospitalier Universitaire Jean Minjot, Besançon, France

### Pr Cédric Barrey

Laboratoire de biomécanique, ENSAM Paris & Université de Lyon, France

Service de neurochirurgie C - Chirurgie du rachis, Groupement Hospitalier Est, Hospices Civils de Lyon, France.

### Dr Aurélie Bellière

Service de radiothérapie, Centre Jean Perrin, Clermont-Ferrand, France.

### Pr Marie Brevet

Université de Lyon, France.

Service d'anatomo-pathologie, Groupement Hospitalier Est, Hospices Civils de Lyon, France.

### Dr Chantal Decroisette

Service de pneumologie, Centre Hospitalier d'Annecy, France.

### Pr Françoise Mornex

Service de radiothérapie-oncologie,

Centre Hospitalier Lyon Sud, Institut du Cancer des Hospices Civils de Lyon, France.

### Pr Jean-Baptiste Pialat

INSERM UMR 1033 – Université de Lyon, France

Service de radiologie, Centre Hospitalier Lyon Sud, Hospices Civils de Lyon, France.

### Dr Agnès Tescaru

Service de médecine nucléaire, Hôpital Edouard Herriot, Hospices Civils de Lyon, France.

### Dr Julien Wegrzyn

INSERM UMR 1033 – Université de Lyon, France.

Service de chirurgie orthopédique, Hôpital Edouard Herriot, Hospices Civils de Lyon, France.

### Expert Invité :

#### Pr Nicolas Girard

Université de Lyon, France

Institut du Thorax Curie Montsouris, Institut Curie, Paris, France

L'édition 2019 des référentiels Auvergne Rhône-Alpes en Oncologie Thoracique<sup>®</sup> est labellisée par les réseaux de cancérologie Rhône-Alpes, Oncauvergne, Carol, Oncobourgogne, Oncocha, Oncolie, et Oncolor.





## COMITE DE RÉDACTION

### Participants de la région Auvergne Rhône-Alpes

Dr. ARPIN Dominique, Villefranche sur Saône  
 Me. AUBANEL Marjorie, Lyon  
 Dr. AVRILLON Virginie, Lyon  
 Dr. BARANZELLI Anne, Chambéry  
 Dr. BAYLE BLEUEZ Sophie, St Etienne  
 Dr. BELLIERE Aurélie, Clermont-Ferrand  
 Me. BENEYTON Violaine, Lyon  
 Me. BERTON Elodie, Lyon  
 Dr. BEYNEL Pascal, Bourg -en-Bresse  
 Dr. BLANCHET LEGENS Anne Sophie, Lyon  
 Dr. BOMBARON Pierre, Lyon  
 Dr. BOULEDRAK Karima, Lyon  
 M. BOUSSAGEON Maxime, Lyon  
 Dr. BRUN Philippe, Valence  
 Dr. CAILLET Bruno, Lyon  
 Dr. COMTE Aurélie, Vienne  
 Pr. CONFAVREUX Cyrille, Lyon  
 Pr. COURAUD Sébastien, Lyon  
 Dr. DE LA ROCHE Eric, Lyon  
 Dr. DEBERNE Mélanie, Lyon  
 Dr. DEMIR Sarah, Lyon  
 Dr. DESSEIGNE Marine, Firminy  
 Dr. DEVUN Flavien, Lyon  
 Dr. DOT Jean-Marc, Lyon  
 Dr. DUBRAY-LONGERAS Pascale, Clermont- Ferrand  
 Dr. DURUISSEAU Michael, Lyon  
 Dr. EKER Elife, Lyon  
 Dr. FALCHERO Lionel, Villefranche sur Saône  
 Dr. FAUCHON Eric, St Julien en Genevois  
 Pr. FOURNEL Pierre, Saint-Etienne  
 Dr. FRAPPAT Violaine, Chambéry  
 M. GAUTHIER Florent, Lyon  
 Dr. GERINIERE Laurence, Lyon  
 Dr. GIAJ LEVRA Matteo, Grenoble  
 Dr. HAMMOU Yassine, Lyon  
 Dr. JANICOT Henri, Clermont-Ferrand  
 Me. JOERG Laetitia, St Etienne  
 Dr. LAFITE Claire, Lyon  
 Dr. LE BON Marielle, Lyon  
 Dr. LOCATELLI SANCHEZ Myriam, Lyon  
 Dr. LUCIANI Stéphanie, Bourgoin Jallieu  
 Dr. MARICHY Catherine, Vienne  
 Dr. MARTEL-LAFAY Isabelle, Lyon  
 Dr. MASTROIANNI Bénédicte, Lyon  
 Me. MAUGUIN Pauline, Lyon  
 Dr. MERLE Patrick, Clermont-Ferrand  
 Pr. MORO-SIBILOT Denis, Grenoble  
 Dr. MOULET Isabelle, Lyon  
 Dr. MULSANT Pierre, Lyon Caluire  
 Dr. ODIER Luc, Villefranche sur Saône  
 Dr. PAULUS Valérie, Lyon  
 Dr. PEROL Maurice, Lyon

Me. PERQUIS Marie Pierre, St Etienne  
 Dr. PERROT Emilie, Lyon  
 Dr. PIERRET Thomas, Grenoble  
 Dr. PINSOLLE Julian, Grenoble  
 Dr. PROVOOST Julie, Lyon  
 Dr. RANCHON Florence, Lyon  
 Dr. ROQUET Gaétane, Lyon  
 Dr. SAKHRI Linda, Grenoble  
 Dr. SANSON Christian, Montbrison  
 Me. SIMON Camille, Lyon  
 Dr. SINGIER Gaëtan, Lyon  
 Pr. SOUQUET Pierre-Jean, Lyon  
 Dr. STAUB-SARRAZIN Elsie, Lyon  
 Dr. SWALDUZ Aurélie, Lyon  
 Dr. TABUTIN Mayeul, Lyon  
 Dr. TAVIOT Bruno, Vénissieux  
 Dr. TEMPLEMENT Dorine, Annecy  
 Dr. TEYSSANDIER Régis, Montluçon  
 Dr. THIBONNIER Lise, Clermont-Ferrand  
 Dr. TISSOT Claire, St Etienne  
 Dr. TOFFART Anne-Claire, Grenoble  
 Me. VICCICA Amandine, St Etienne  
 Dr. VUILLERMOZ-BLAS Sylvie, Lyon  
 Dr. WATKIN Emmanuel, Lyon  
 Dr. ZARZA Virginie, Valence

### Participants représentant les réseaux de cancérologie des régions Bourgogne-Franche-Comté et Grand Est.

Dr. DELCLAUX Bertrand, Troyes  
 Dr. FOUCHER Pascal, Dijon  
 Dr. GONZALEZ Gille, Mâcon  
 Dr. GROUET Aurélie, Chalon sur Saône  
 Dr. JACOLET Pascale, Besançon  
 Dr. LARIVE Sébastien, Mâcon  
 Dr. MARTIN Etienne, Dijon  
 Dr. NAKAD Assaad, Bar Le Duc  
 Pr. WESTEEL Virginie, Besançon

### Participants invités :

Dr. AUDIGIER VALETTE Clarisse, Toulon  
 Dr. BAUD Mariette, Paris  
 Dr. BERARD Henri, Toulon  
 Dr. BERNADI Marie, Aix-en-Provence  
 Dr. BRUN Clément, Nimes  
 Pr. Nicolas GIRARD, Paris  
 Dr. GOUNANT Valérie, Paris  
 Dr. LE TREUT Jacques, Marseille  
 Pr. ZALCMAN Gérard, Paris



Métastases osseuses

## EXIGENCES DE QUALITE DANS LA PRISE EN CHARGE DES CANCERS BRONCHIQUE

---

- Les modalités de prise en charge du patient font l'objet d'une discussion pluridisciplinaire, tenant compte de son âge, du PS, de ses comorbidités, du stade TNM, du type histologique, et des caractéristiques moléculaires. Les informations sont transmises dans les meilleurs délais au médecin traitant.
- Les différents aspects de la maladie et des traitements sont expliqués au patient et à ses proches.
- Des documents d'information sur les différents aspects de la maladie et des thérapeutiques sont disponibles et remis au patient.
- Les protocoles et schémas thérapeutiques sont écrits, disponibles, connus et régulièrement actualisés. Il existe des protocoles relatifs à la prise en charge des effets secondaires.
- Le patient doit pouvoir bénéficier d'une aide à l'arrêt du tabagisme.
- Le patient doit bénéficier d'une prise en charge de la douleur.
- Le patient peut bénéficier de soins palliatifs par une équipe et/ou une structure spécialisée, fixe ou mobile, ainsi que de soins de support.
- Le patient et ses proches peuvent bénéficier d'une prise en charge par un psychologue.
- Le patient et ses proches peuvent bénéficier d'une prise en charge par une assistante sociale.
- Une recherche d'exposition professionnelle, en vue d'une éventuelle déclaration et réparation, doit être systématique.
- En cas de constatation de plusieurs cas de cancers dans la famille du patient, une consultation d'onco-génétique sera proposée.
- Le patient a la possibilité de participer à des protocoles de recherche clinique, à tous les stades de sa pathologie



## CONTEXTE GENERAL DES METASTASES OSSEUSES DANS LE CANCER BRONCHO-PULMONAIRE

### 1. Définition

Les métastases osseuses correspondent à des cellules tumorales qui proviennent d'une tumeur maligne primitive et qui se sont localisées à distance dans le tissu osseux. Elles reproduisent plus ou moins fidèlement les caractéristiques morphologiques et biologiques de la tumeur primitive.

### 2. Trois points physiopathologiques essentiels à retenir

- La survenue des métastases osseuses n'est pas un événement aléatoire. Il existe un véritable tropisme osseux de certains types tumoraux. Lors de la dissémination à l'os, les cellules tumorales utilisent un mécanisme similaire au mécanisme physiologique des cellules souches hématopoïétiques pour rejoindre la niche des cellules souches hématopoïétiques dans l'os en utilisant notamment un système de guidage chimique que l'on appelle chimiotactisme. Dans ce système, les cellules tumorales expriment un récepteur et remontent un gradient de concentration de chimiokines produites par l'os. Le premier couple chimiokine/récepteur mis en évidence est CXCL12/CXCR4 (1–3). Il existe des arguments suggérant que certains clones d'adénocarcinome pulmonaire exprimant RANK se guideraient sur le gradient RANKL produit par l'os.
- En l'état actuel des connaissances, ce n'est pas la cellule tumorale elle-même qui résorbe directement l'os mais elle détourne à son profit l'activité des ostéoblastes et des ostéoclastes normaux présents dans le tissu. Indépendamment de l'aspect ostéolytique ou ostéocondensant de la métastase, il se crée localement, entre la cellule tumorale et les cellules osseuses en place (ostéoblastes et ostéoclastes) une synergie que l'on appelle « cercle vicieux ». Le principe est que la cellule tumorale produit des facteurs qui stimulent la résorption osseuse et freinent la formation osseuse. L'augmentation de résorption libère des facteurs de croissance piégés dans la matrice osseuse qui stimulent à leur tour la croissance des cellules tumorales générant un cercle vicieux.
- Les métastases osseuses sont à l'origine de complications spécifiques. La prise en charge des patients métastatiques osseux implique à la fois un traitement global et une prise en charge spécifique osseuse locale et systémique.

### 3. Epidémiologie

Le cancer broncho-pulmonaire est le troisième cancer en France avec 37 000 cas par an (4). Le cancer broncho-pulmonaire est une tumeur très ostéophile. L'incidence des métastases osseuses est de l'ordre de 36% (5). Dans une série autopsique de cancer broncho-pulmonaire, Nottebaert a retrouvé une prévalence de métastases osseuses de 52% (6). Il est possible qu'avec les progrès de la prise en charge des cancers broncho-pulmonaires, nous observions une augmentation de l'incidence des métastases osseuses qui n'avaient pas un laps de temps suffisant pour se développer auparavant étant donné l'agressivité de la maladie.

De façon générale, la médiane de survie des cancers broncho-pulmonaires métastatiques au niveau osseux reste très réduite et dépend de plusieurs facteurs dont l'histologie, l'extension métastatique et le niveau de remodelage osseux.

**L'histologie et le profil moléculaire** sont des points essentiels du pronostic. L'adénocarcinome est l'histologie la plus pourvoyeuse de métastases osseuses dans le cancer du poumon. Les progrès réalisés en biologie moléculaire pour les adénocarcinomes permettent peu à peu de distinguer les sous-groupes de patients sur le plan de l'affinité osseuse et du pronostic plus ou moins favorable (7).



Métastases osseuses

Pour l'affinité osseuse, on sait que les tumeurs avec réarrangement d'ALK ont une faible propension à disséminer à l'os. A l'inverse, les tumeurs avec mutation *EGFR* ont une tendance plus importante à disséminer à l'os. Ceci a été observé par Confavreux *et al.* dans l'étude POU MOS (8), dans l'étude de Doebele *et al.* (9), de Bi *et al.* (10) et l'étude de Fujimoto *et al.* (11). Une étude de registre réalisée aux Pays-Bas a montré qu'au diagnostic de cancer du poumon stade IV, l'incidence des métastases osseuses des tumeurs *EGFR* mutées était de 54% par rapport aux tumeurs non mutées (31%) soit un OR de 2.55 (95% CI 1.80–3.62). Le sur-risque est retrouvé aussi bien pour les délétions de l'exon 19 que pour les mutations L858R. De même les tumeurs mutées *KRAS* G12A ont également une plus forte affinité osseuse que les tumeurs triple négatives (*EGFR*, *KRAS* et *ALK* sauvages) (42.9% vs. 31.5%; OR 2.26 (1.33–3.81)). Cet excès n'est pas forcément retrouvé pour les autres mutations de *KRAS* (G12C, G12V, G12D) (12).

Concernant le pronostic, les patients métastatiques osseux présentant une mutation *EGFR* conservent un meilleur pronostic que les patients atteints d'une tumeur triple négative (10). De plus l'existence de métastases osseuses ne modifie pas leur pronostic (respectivement 18,5 et 17,8 mois de médiane de survie globale). Ce n'est pas le cas pour les patients dont la tumeur est mutée *KRAS* dont la survie médiane passe de 9,8 mois à 6,8 mois en cas de lésion osseuse (12) (REF). Dans cette analyse, la mutation *KRAS* n'était pas un facteur de mauvais pronostic par rapport aux triples négatifs. Cette donnée est débattue car dans une autre étude rétrospective, l'existence d'une mutation *KRAS* apparaît clairement comme un facteur de mauvais pronostic chez les patients métastatiques osseux (survie médiane passant de 9,7 mois chez les non mutés à 3,7 mois chez les mutés *KRAS* ;  $p=0,003$ ) (13). De même, sous réserve de l'effectif faible qui limite la puissance statistique, le caractère péjoratif de *KRAS* est retrouvé en prospectif dans la cohorte lyonnaise POU MOS d'adénocarcinome bronchique d'emblée métastatique osseux (14).

Le pronostic est également lié au **site métastatique**. Ainsi l'existence de métastases viscérales au diagnostic (hépatiques, pulmonaires) est associée à un pronostic beaucoup plus sombre que l'existence de métastases osseuses isolées. Ceci a été bien mis en évidence dans les cancers du sein (5,15,16). Le développement secondaire de métastases viscérales chez les patients atteints de métastases osseuses constitue un tournant évolutif de la maladie (17). Il semble exister une situation similaire dans le cancer du poumon non à petites cellules (12,18). Des études sont actuellement en cours pour distinguer le pronostic en fonction de chaque sous-type moléculaire.

Il existe un **remodelage osseux** physiologique chez tout individu. Les produits de la résorption osseuse par les ostéoclastes sont libérés dans la circulation sanguine et peuvent être dosés. On utilise classiquement en clinique le CTX sérique et le NTX urinaire qui sont des produits de dégradation du collagène de type I. Le marqueur le plus accessible et courant est le CTX sérique. Il doit être dosé le matin à jeun avant 9 heures 00. Le marqueur de résorption le plus étudié dans le domaine des métastases osseuses est le NTXu. Il est élevé dans les deux types de métastases : ostéolytiques et ostéocondensantes. Un taux de NTXu élevé au moment du diagnostic est associé à une augmentation du risque de survenue d'évènement osseux et de décès dans les tumeurs solides dont les cancers broncho-pulmonaires (19). **Figure 1.**



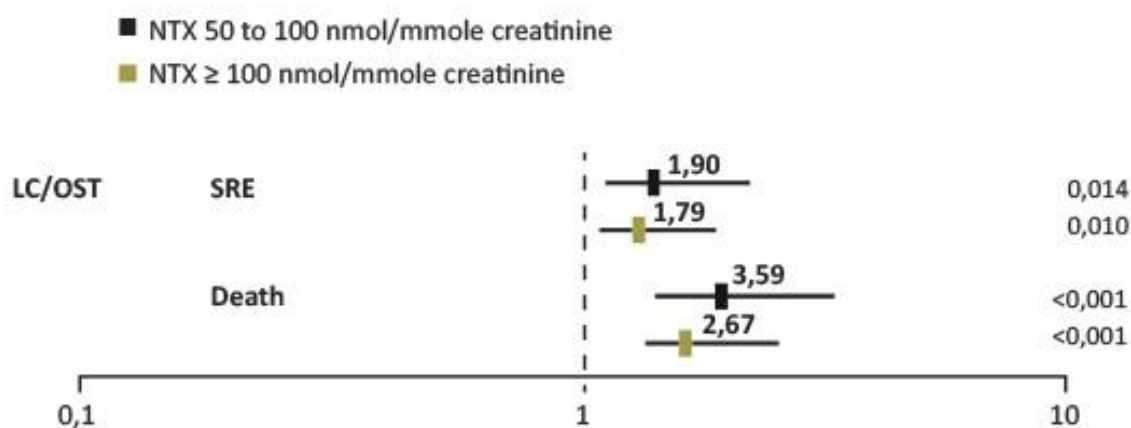


Figure 1 – Les marqueurs osseux prédisent le risque d'évènements osseux et de décès dans les tumeurs solides dont les cancers du poumon (19).

#### 4. Evènements osseux

Bon nombre de métastases osseuses sont indolores et découvertes de façon fortuite sur le bilan d'extension. Lorsqu'elles deviennent cliniques, les douleurs osseuses sont le symptôme le plus courant (20). Elles sont uni- ou pluri-focales, persistantes, d'installation insidieuse et progressivement croissantes pour devenir très intenses. Elles sont permanentes à recrudescence nocturne.

Les patients atteints de métastases osseuses sont à risque élevé de survenue de complications osseuses (*skeletal related events* – SRE). **On estime que 50 % des patients présentant des lésions osseuses développeront au moins un événement osseux s'ils ne reçoivent pas un traitement spécifique à visée osseuse** (21). Dans l'étude de Rosen concernant spécifiquement les cancers broncho-pulmonaires non à petites cellules (22), il a été observé 48 % de complications osseuses avec 22 % de fractures pathologiques, 34 % de radiothérapie à visée antalgique, 5 % d'intervention chirurgicale et 4 % de compression médullaire. De plus, **les patients qui ont présenté un événement osseux ont un risque augmenté de survenue d'un nouvel événement osseux même dans un intervalle de temps court** (23). Enfin, le risque d'évènements osseux est influencé aussi par la localisation métastatique avec un risque particulièrement important au niveau des **os porteurs** (fémur et vertèbre). La plupart des événements osseux sont responsables d'une restriction de la mobilité voire d'un alitement et d'une impotence fonctionnelle avec les risques de complications de décubitus. Il s'ensuit une altération de leur qualité de vie (20) et des surcoûts importants (24). La survenue d'un premier événement osseux représente un tournant évolutif majeur et peut compromettre à court terme le pronostic vital (25). **Il est de plus fréquent d'avoir des difficultés chirurgicales et une mauvaise consolidation osseuse dans ces fractures pathologiques** (26). Une démarche préventive est nécessaire.

**Rappel : on regroupe sous le terme d'évènements osseux liés (*Skeletal Related Events*) aux métastases osseuses les manifestations suivantes :**

- les douleurs osseuses imposant le recours à une *radiothérapie* palliative à visée antalgique
- la survenue d'une *fracture* pathologique
- le recours à une *chirurgie orthopédique préventive*
- la survenue d'une *compression médullaire*
- la survenue d'une *hypercalcémie* maligne (suivant les études, celle-ci n'est pas toujours comptée comme événement osseux et peut être classée indépendamment)



L'hypercalcémie peut prendre différentes formes, de silencieuse (asymptomatique) jusqu'à menaçante et mettre en jeu le pronostic vital. On parle alors de crise aiguë hypercalcémique (également appelée hypercalcémie maligne en référence à la gravité et non pas à l'origine tumorale) lorsque la calcémie corrigée est supérieure à 3,5 mmol/L. L'hypercalcémie peut survenir au décours de la maladie chez un patient métastatique osseux connu mais peut aussi être une forme d'entrée dans la maladie (hypercalcémie révélatrice). L'utilisation des antirésorptifs (bisphosphonate et dénosumab) beaucoup plus précocement dans l'évolution des métastases osseuses a considérablement réduit le risque de survenue des hypercalcémies.

$$\text{Calcémie corrigée (mmol/L)} = \text{calcémie mesurée (mmol/L)} + [(40 - \text{albuminémie en g/L}) / 40]$$



## ROLE DE LA MEDECINE NUCLEAIRE

### 1. Quelle est la place de la scintigraphie osseuse aux biphosphonates ?

#### 1.1 Quelles sont les performances de la scintigraphie osseuse ?

La scintigraphie osseuse aux biphosphonates, est une méthode pour explorer l'ensemble du squelette. Elle est largement disponible et induit une faible irradiation (4 mSv environ). Elle détecte les métastases osseuses plus précocement que les radiographies conventionnelles (2-18 mois avant). Dans la littérature, sa sensibilité et sa spécificité sont appréciées de façon variable selon les études (sensibilité 62-100% ; spécificité 61-100%). Classiquement, on considère que sa sensibilité est bonne surtout pour les métastases ostéocondensantes, mais que sa spécificité est médiocre pour le diagnostic des métastases osseuses ostéolytiques. La bonne sensibilité est expliquée par le fait qu'une métastase impliquant seulement 5% de la pièce osseuse suffit pour être détectable.

L'utilisation complémentaire de la SPECT-TDM (tomoscintigraphie couplée à un scanner low dose) améliore les performances de l'examen (sensibilité 98%, spécificité 81%) en permettant une excellente localisation. Cependant il faut noter qu'elle n'est réalisée que pour affiner l'analyse d'une lésion suspecte sur le balayage.

Les faux négatifs de la scintigraphie osseuse (10-20% selon les séries) sont essentiellement liés à des lésions ostéolytiques très agressives sans réaction ostéoblastique associée, comme c'est le cas après une radiothérapie et pour des cancers broncho-pulmonaires, du rein ou de la thyroïde. **Figure 2.**

La scintigraphie osseuse dans le cadre de bilan d'extension du cancer broncho-pulmonaire n'est pas indiquée si une TEP-FDG a déjà été réalisée car elle est moins performante.

Le lecteur trouvera les détails dans les références annexées (27-32).

#### 1.2 Qu'appelle-t-on « flare up » ?

L'intensité de la fixation aux temps tardifs est corrélée avec le degré d'évolutivité des lésions, mais pour certaines lésions initialement très lytiques, on peut au contraire assister, alors que la chimiothérapie est efficace, à une augmentation de la fixation due à la reconstruction osseuse concomitante à la disparition du tissu tumoral et même de l'apparition de nouveaux foyers de fixation. Comme les critères d'évolution reposent sur l'intensité et surtout sur le nombre de foyers hyperfixants, lors de l'évaluation de deux scintigraphies successives sous traitement, une attention particulière devra être portée au "flare up phenomenon" (33). Le mécanisme sous-jacent à ce phénomène de rebond en scintigraphie osseuse est l'augmentation de l'activité ostéoblastique au niveau des zones d'ostéolyse tumorale clinique, dont la colonisation métastatique a été éradiquée par le traitement. La visualisation des foyers d'hyperfixation apparemment supplémentaires correspond en réalité à des lésions pré-existantes passées inaperçues en raison de l'absence de réaction ostéoblastique (27,30).

Le *flare* a été décrit pour des métastases osseuses provenant de tumeurs malignes très diverses (poumon, prostate, sein, ostéosarcome, lymphome) en réaction à diverses options thérapeutiques comme la chimiothérapie et l'hormonothérapie. Cette accentuation des hyperfixations concernerait entre 15 et 30 % des patients. Les patients dont la scintigraphie osseuse montre un *flare* ont un pronostic analogue à ceux dont la scintigraphie objective une amélioration sans *flare* (27).

**Pour le clinicien, le flare ne doit pas être assimilé à une progression métastatique et de modifier le traitement de façon intempestive.** Programmer la scintigraphie osseuse de contrôle après le sixième mois permet d'éviter ces difficultés d'interprétation car au-delà de ce délai, une accentuation des foyers pré-existants, ou une apparition de nouveaux foyers sur la scintigraphie osseuse signent une progression métastatique (27). Si la scintigraphie osseuse précoce s'avère nécessaire (moins de 6 mois), la distinction entre *flare* et progression métastatique repose sur un faisceau d'arguments : l'état clinique (amélioration ou détérioration de l'état général), l'aspect des radiographies standards (recalcification ou aggravation de l'ostéolyse), des marqueurs



tumoraux si ils sont disponibles et la cinétique comparative des marqueurs osseux (phosphatases alcalines osseuses pour l'ostéof ormation et extrémité C-terminal du collagène de type I pour l'ostéorésorption). Il est parfois nécessaire de recourir à l'IRM, qui montre une disparition de l'infiltration métastatique ostéomédullaire en cas de *flare*.

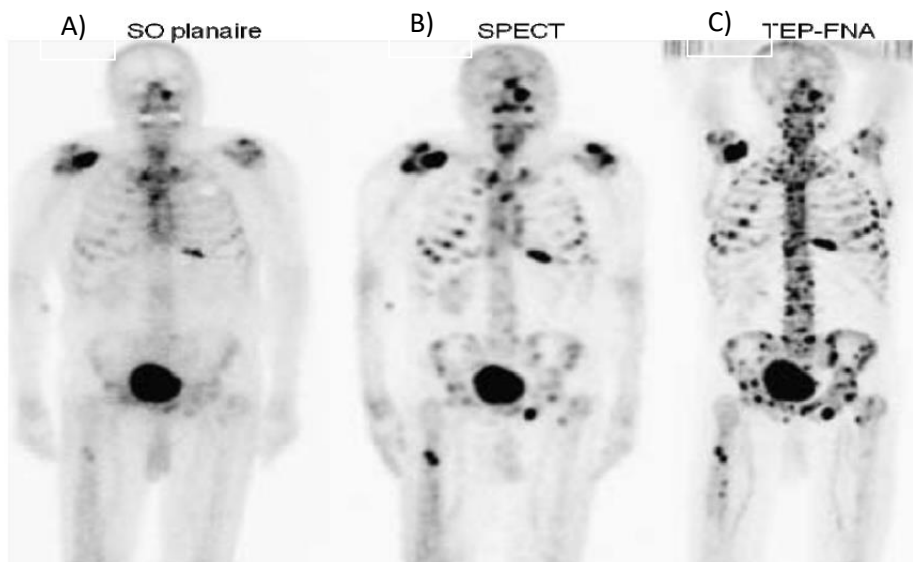
Dans tous les cas, en l'absence de nouvelle douleur osseuse, la réalisation d'une scintigraphie osseuse systématique au cours du suivi ne semble pas indiquée.

## 2. Quelle est la place de la scintigraphie TEP-FDG ?

L'utilisation du fluoro-déoxyglucose marqué (18FDG) repositionne la démarche diagnostique et thérapeutique dans de nombreux domaines de la cancérologie. L'avidité des métastases ostéolytiques pour le 18FDG est supérieure à celle des métastases ostéocondensantes, c'est pourquoi la sensibilité de la scintigraphie au 18FDG apparaît plus élevée dans les cancers mammaires, coliques ou bronchiques, que dans le cancer de la prostate (surtout si le score de Gleason n'est pas élevé). **Figure 3**. Plusieurs facteurs ont été incriminés pour rendre compte de cette différence de sensibilité : cellularité tumorale plus faible en cas de métastases condensantes, hypoxie cellulaire en cas de métastases lytiques, influence de l'hormonothérapie... L'examen peut être contributif dans la recherche d'une maladie occulte ou pour caractériser une anomalie douteuse en scintigraphie du squelette.

## 3. Quelle est la place de la scintigraphie osseuse TEP-18FNa ?

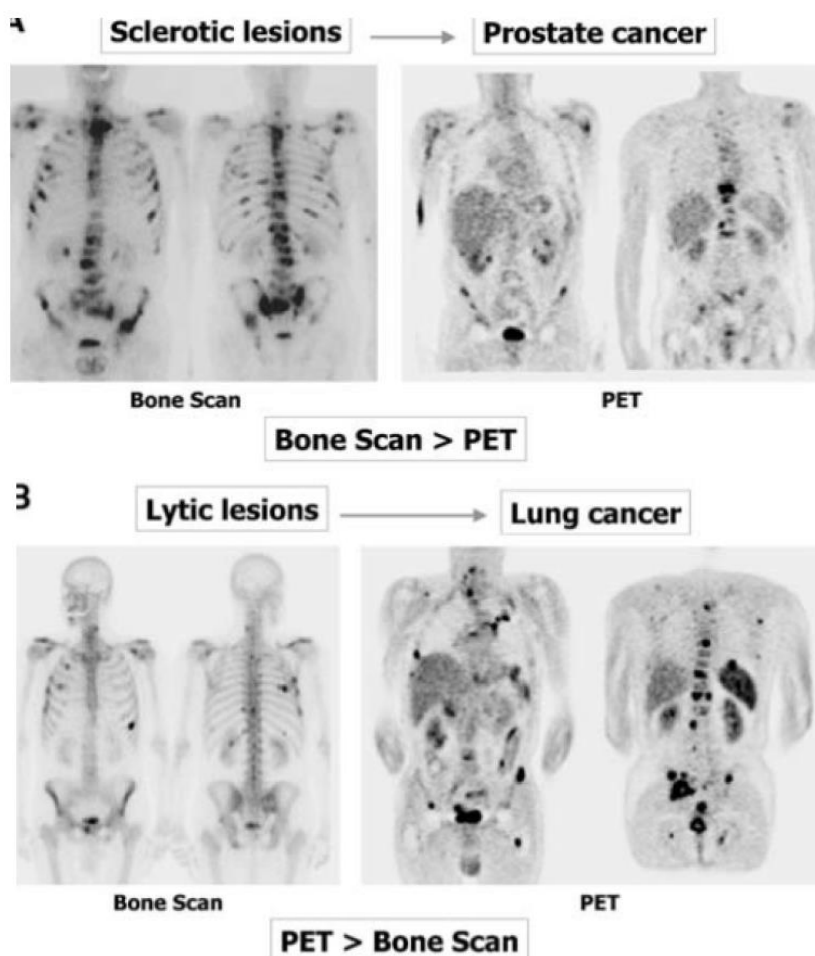
Une autre molécule, le 18F-Na, découverte et employée il y a plus de 40 ans, puis réutilisée récemment en TEP, possède un tropisme osseux obéissant à un mécanisme similaire aux radiobisphosphonates et procure des images très fines avec une résolution supérieure à celle de la scintigraphie osseuse. Ce gain de résolution spatiale provient notamment des propriétés pharmacologiques du 18F-Na (captation osseuse 2 fois plus élevée et clairance sanguine plus rapide que les bisphosphonates) et de la technique de détection TEP. Les propriétés des caméras TEP et du 18F-Na aboutissent à une sensibilité et une spécificité de la technique supérieures à la scintigraphie osseuse, même complétée par une tomoscintigraphie (30). Elle est encore peu disponible.



**Figure 2** - Comparaison pour un même malade des résultats d'une scintigraphie osseuse (A), d'un PET-scan au FDG (B) et d'un TEP-NAF (C) dans un adénocarcinome pulmonaire. Les lésions sont très ostéolytiques et mal identifiées en scintigraphie osseuse planaire par rapport au TEP-FDG (B) et au TEP-NAF (Extrait de Even-Sapir *et al.*, JNM, 2006).



Métastases osseuses



**Figure 3 - Scintigraphie osseuse aux BP-(99mTc) vs TEP au FDG-(18F). La sensibilité lésionnelle dépend du phénotype (condensant ou lytique) des métastases osseuses (Extrait de Even-Sapir *et al.*, JNM, 2006).**

## Recommandations

- La scintigraphie osseuse est possible mais peu sensible pour le bilan d'extension des cancers broncho-pulmonaires (sous-estimation des lésions très ostéolytiques) par rapport au TEP-FDG.
- En dehors d'une question clinique précise, la scintigraphie osseuse n'est pas indiquée pour le suivi.
- Le TEP-FDG représente un bon examen pour cartographier les métastases osseuses ostéolytiques du cancer du poumon sous réserve de réaliser un balayage suffisamment étendu (incluant au moins les fémurs).
- Une lésion isolée en TEP ou en scinti osseuse : doit faire réaliser une imagerie ciblée suivie d'un avis spécialisé (fréquence des diagnostics différentiels).
- L'interprétation d'une imagerie scintigraphique précoce doit prendre en compte la possibilité du *flare*. Une interprétation dans l'ensemble du contexte (clinique et paraclinique) est nécessaire.



## TECHNIQUES D'HISTOLOGIE ET DE BIOLOGIE MOLECULAIRE DES METASTASES OSSEUSES DES CANCERS BRONCHO-PULMONAIRES

Les métastases osseuses survenant dans 30 à 50% des adénocarcinomes pulmonaires (5), elles peuvent être biopsiées sous scanner en vue d'obtenir un diagnostic histologique et moléculaire (8). Ce choix sera privilégié chez un patient fragile chez qui la fibroscopie ou la ponction transpariétale sont risquées ou bien si ces examens n'ont pas permis d'obtenir un diagnostic à partir de la tumeur primitive. De localisation pelvienne ou rachidienne le plus souvent, les métastases osseuses sont facilement accessibles par un radiologue entraîné.

### 1. Quel site biopsier ?

Les biopsies sous scanner doivent intéresser la zone frontière entre la tumeur et l'os, cela afin d'éviter les zones nécrotiques habituellement situées au centre de la lésion. Le rendement est alors excellent et permet d'obtenir du matériel tumoral dans plus de 90% des cas (8). Le nombre de fragments, la taille et la longueur de ces fragments sont bien sûr garants de la quantité de matériel recueilli. Généralement deux biopsies d'environ 1 cm et d'une taille de 14 G sont suffisantes pour permettre les diagnostics histologiques et moléculaires.

### 2. Comment conditionner les biopsies osseuses sur le plan anatomo-pathologique ?

Les biopsies doivent être rapidement fixées au formol tamponné pendant une durée d'au minimum 6 heures. Si une décalcification est nécessaire, celle-ci doit être réalisée via l'EDTA, chélateur de calcium [0,5M EDTA, (pH 8,0) *Molecular Biology Grade*] ou via l'acide formique (acide faible qui permet la conservation de l'ADN) et toujours après fixation complète au formol tamponné. La décalcification via l'EDTA/acide formique est plus longue qu'en utilisant un décalcifiant classique à base d'acide fort (acide nitrique notamment), cependant elle est indispensable afin de conserver l'intégrité de l'ADN et donc de réaliser les techniques de biologie moléculaire et d'hybridation *in situ*. Cette décalcification est réalisée après fixation au formol tamponné en plaçant la biopsie dans quelques mL d'EDTA non dilué ou d'acide formique. Des cycles fixation/décalcification de 2 à 4 heures doivent alors être réalisés, durant le temps nécessaire (quelques heures à un ou deux jours selon le degré de calcification et la taille de l'échantillon). Si la biopsie n'est pas suffisamment décalcifiée le vendredi soir, ne pas la laisser dans le décalcifiant tout le week-end, mais la replacer dans le formol tamponné et recommencer les cycles de décalcification dès le lundi matin. Après décalcification, chaque biopsie est alors mise en cassette et incluse selon les techniques habituelles, en évitant, à chaque étape de l'inclusion, le contact avec des agents acides. Il est indispensable de vérifier le pH du formol utilisé pour la fixation, cela afin de contrôler la formation d'acide formique qui peut avoir lieu au cours du temps dans une solution de formol préparée à l'avance. En cas de biopsies multiples, il est recommandé de placer une biopsie par cassette, cela en vue de conserver un bloc pour les études immuno-histochimiques et un second bloc pour la biologie moléculaire et d'éviter ainsi une perte de matériel tumoral.

### 3. Quel est le rôle de l'immunohistochimie ?

L'étude immuno-histochimique permet d'orienter ou de confirmer l'origine primitive de la métastase. Elle sera à adapter selon les cas. En cas de forte suspicion de métastase de cancer pulmonaire (imagerie évocatrice, antécédent concordant etc.) et devant un aspect morphologique évocateur d'adénocarcinomes seuls, une expression de la cytokératine 7 et du TTF1 pourra être recherchée. Avec l'arrivée des immunothérapies, la recherche d'expression de PD-L1 par immunohistochimie fait maintenant partie de la routine pour tous les adénocarcinomes, les carcinomes épidermoïdes et les carcinomes sarcomatoïdes d'origine pulmonaire (cf partie histologie du CBNPC). La mise au point sur les métastases osseuses est en cours.

Si l'aspect morphologique est en faveur d'un carcinome indifférencié, le panel d'immunohistochimie pourra inclure en plus des anticorps suscités, l'anticorps p40 et une coloration spéciale bleu alcian afin de faire la



différence entre un adénocarcinome et un carcinome épidermoïde. Si d'autres antécédents de tumeurs primitives ostéophiles sont connus, le panel d'immunohistochimie pourra alors inclure les anticorps anti-PSA, anti-récepteurs aux œstrogènes, à la progestérone et anti-cytokératine 20 (→ Référentiel CBNPC).

#### 4. Est-il possible de réaliser les techniques de biologie moléculaire sur les biopsies osseuses ?

Après confirmation du diagnostic de métastase osseuse de cancer pulmonaire, les techniques de biologie moléculaire et d'hybridation *in situ* pourront être réalisées selon les techniques habituelles par la plateforme régionale INCa. L'extraction d'ADN est réalisée après macro- ou microdissection laser afin d'augmenter la sensibilité des PCR. Les recommandations concernant le type de biomarqueurs à rechercher sur une métastase osseuse de cancer pulmonaire sont identiques aux recommandations faites sur les tumeurs primitives. Devant une métastase osseuse synchrone ayant permis le diagnostic histologique initial d'adénocarcinome pulmonaire, l'ensemble des biomarqueurs doit être recherché avec en priorité la recherche d'une mutation de l'EGFR et la recherche d'une translocation d'ALK. Si la biopsie est réalisée dans un contexte de résistance à un traitement inhibiteur de tyrosine kinase, les mutations de résistance devront être recherchées. En cas de diagnostic histologique de carcinome épidermoïde, aucune recherche moléculaire n'est recommandée à l'heure actuelle.

#### Recommandations

- L'ensemble des techniques de biologie moléculaire disponibles sur les tumeurs primitives est également disponible sur les métastases osseuses.
- Pour obtenir un ADN de qualité, il ne faut pas réaliser une décalcification à l'acide mais à l'EDTA.
- La biopsie osseuse sous scanner permet de ramener plusieurs « carottes » qui donnent un matériel généralement suffisant pour la recherche des différents biomarqueurs.
- La biopsie osseuse sous scanner est à réaliser à la périphérie de la lésion pour limiter le risque de tissu nécrotique inutilisable.





## CHIMIOThERAPIE, ThERAPIES CIBLEES ET IMMUNOTHERAPIE

### 1. Existe-il des différences d'efficacité des traitements systémiques du cancer broncho-pulmonaire sur les métastases osseuses ?

#### 1.1 Chimiothérapie.

Aucune donnée solide ne plaide pour une différence d'efficacité des molécules actuelles de chimiothérapie sur les métastases osseuses des cancers bronchiques. Ainsi, la présence de métastases osseuses ne conditionne pas directement le choix des molécules de chimiothérapie.

#### 1.2 Thérapies ciblées.

Le démantèlement moléculaire des CBNPC de stade IV a permis d'enrichir les possibilités thérapeutiques par l'utilisation des thérapies ciblées (TKI, anti-ALK). Il semble exister en revanche une relation intéressante entre la réponse des métastases osseuses et les inhibiteurs de l'EGFR (erlotinib, gefitinib). Des cas de meilleur contrôle de la douleur, de réponse osseuse prolongée et de retard à la survenue d'une complication osseuse ont été rapportés (34,35). Ces données sont également corroborées par des travaux *in vitro* et *in vivo* qui suggèrent l'implication de la voie de l'EGFR dans le cercle vicieux de la résorption osseuse induite par les métastases osseuses (36). Les mécanismes sont complexes mais peuvent se résumer en une inhibition de la production de facteurs ostéolytiques et de la prolifération des ostéoblastes, et un blocage de la différenciation des ostéoclastes par la voie RANK-RANKL. Cette action particulière des inhibiteurs de l'EGFR sur le site osseux est illustrée par le « *bone flare* » qui est fréquemment rapporté sous thérapie ciblée et qui correspond à une réponse carcinologique (33). L'ensemble de ces données explique l'amélioration des symptômes osseux souvent rapportés dans les séries comportant des patients avec métastases osseuses sous TKI. Dans une étude rétrospective, la combinaison d'un anti-EGFR et d'un bisphosphonate s'accompagne de moins d'événements osseux (SRE) et d'une amélioration de la survie PFS mais pas en survie globale (37).

#### 1.3 Immunothérapies

Les publications concernant l'efficacité de l'immunothérapie sur le site métastatique osseux sont très limitées à ce jour. L'analyse rétrospective de Tamiya *et al.* ne montre pas de différence d'efficacité (survie sans progression) dans le sous-groupe de patients atteints de métastases osseuses (n=66) par rapport à ceux sans métastases osseuses (n=135) (p=0.192) mais la survie médiane sans progression dans cette population est très courte (de l'ordre de 3 mois) (38). L'étude de Schmid *et al.* n'a porté que sur un nombre très restreint de patients (n=52 dont 16 métastatiques osseux) mais suggère qu'il y aurait des réponses différentes suivant les sites métastatiques. Cette étude est rétrospective, basée sur la relecture de scanner selon les critères RECIST mais ne précise pas les critères d'analyse de l'os. Elle suggère une moindre réponse des lésions osseuses (39). L'analyse de Facchinetti *et al.* a également regardé les paramètres biologiques, cliniques et d'extension prédictifs de la survie. En univarié, les courbes pourraient être moins bonnes en cas de métastases osseuses mais cela n'est pas significatif et ce critère n'a pas été retenu dans l'analyse multivariée (40).

### 2. Doit-on tenir compte de l'importance de l'extension osseuse pour le choix du traitement et l'adaptation des doses ?

Dans les cancers bronchiques, les métastases osseuses sont souvent multiples d'emblée avec en moyenne 3 sites osseux atteints (41). Elles surviennent en général dans l'évolution de la maladie (60%). L'importance de l'extension osseuse ne conditionne pas le choix des molécules de chimiothérapie ni leur dose. En revanche la vigilance est requise sur la néphrotoxicité cumulative que peut représenter l'utilisation des sels de platine, du pemetrexed utilisé de surcroît en maintenance et des bisphosphonates (contre-indication si le DFG est inférieur à 30 ml/mn). En cas de clairance de la créatinine abaissée il est conseillé alors de baisser les doses de chimiothérapie et souvent d'arrêter le bisphosphonate. L'administration de dénsumab n'est pas limitée par le





Métastases osseuses

débit de filtration glomérulaire. Les TKI ne nécessitent pas d'adaptation de dose en cas d'insuffisance rénale faible à modérée mais sont déconseillés en cas d'insuffisance rénale sévère.

Enfin, le traitement systémique que représente la chimiothérapie ou les thérapies ciblées ne doit en aucun cas être un obstacle à la réalisation d'une technique interventionnelle qui serait nécessaire et prioritaire en cas de menace fonctionnelle immédiate. On sera alors vigilant pour la période du Nadir. L'importance de l'extension osseuse et ses complications conditionne la stratégie globale de prise en charge des métastases osseuses par la hiérarchisation des traitements dans laquelle la chimiothérapie s'inscrit.

## Recommandations

-Il n'y pas d'argument pour une différence d'efficacité des protocoles actuels de chimiothérapie ou les thérapies ciblées sur les métastases osseuses des cancers bronchiques.

- Les données actuelles avec l'immunothérapie sont insuffisantes.

-L'importance de l'extension osseuse et ses complications conditionne l'imbrication des différents traitements dans laquelle s'inscrit le traitement anti-tumoral.

-Une attention particulière doit être portée en cas d'utilisation concomitante des sels de platine, du pemetrexed et des biphosphonates en raison d'une néphrotoxicité cumulative.

-Le phénomène de « *bone flare* » traduisant un blocage tumoral rapide et un allumage de la formation osseuse, est particulièrement fréquent sous anti-EGFR et ne doit pas conduire à l'arrêt du traitement.



Métastases osseuses

## TRAITEMENT OSSEUX SYSTEMIQUE DES METASTASES OSSEUSES

### 1. Quelle est la place de la vitamine D et des apports phosphocalciques ?

La vitamine D est un élément essentiel nécessaire à la bonne santé osseuse. Elle est présente à l'état de stock dans le corps sous forme de 25OH-vitamine D inactive. Elle provient essentiellement de la synthèse cutanée sous l'influence des rayons UV. Elle est quasiment absente de l'alimentation normale. Elle est activée au niveau rénal par la 1 $\alpha$ -hydroxylase sous forme de 1,25-OH<sub>2</sub> vitamine D. La 1,25-OH<sub>2</sub> vitamine D agit au niveau du tube digestif pour permettre l'absorption du calcium. En cas de carence en vitamine D, le calcium alimentaire n'est pas absorbé. Elle agit aussi au niveau osseux pour la minéralisation de l'os nouvellement formé par la phosphatase alcaline. Toutes les études réalisées dans l'ostéoporose comme dans l'ostéolyse maligne comprenaient une supplémentation vitamino-calcique.

La mise en route d'un traitement anti-résorptif chez un patient sévèrement carencé en vitamine D expose à une hypocalcémie profonde et prolongée. Il est donc nécessaire de rechercher et corriger une carence en vitamine D avant la mise en route du traitement anti-résorptif (sauf urgence). Les apports quotidiens conseillés sont de 800 à 1000 UI/j.

Le schéma actuellement recommandé (42) pour traiter une carence en vitamine D comprend deux phases : une phase de correction adaptée au niveau de carence et une phase d'entretien. La concentration cible est supérieure à 30 ng/ml (75 nmol/l). **Tableau 1.** On préfère généralement pour la supplémentation la vitamine D3 (cholécalférol) à la vitamine D2 (ergocalciférol) surtout pour les doses espacées. Un schéma pratique peut être sous forme de 100 000 unités de cholécalférol tous les trois mois au cours du repas (par exemple une ampoule d'UVEDOSE 100 000 UI/ 3mois). Les apports calciques recommandés quotidiens (comprenant apports alimentaires et suppléments) en dehors d'une ostéomalacie sont de 1200 mg/j pour un adulte. En cas de supplémentation calcique, la prise se fera en milieu de matinée sur estomac vide.

	Taux de 25-(OH)-vitamine D	
	ng/mL	nmol/L
Carence en vitamine D	< 10	< 25
Insuffisance en vitamine D	10 à < 30	25 à < 75
Taux recommandés	30 à 70	75 à 175
<b>Intoxication à la vitamine D possible</b>	<b>&gt; 150</b>	<b>&gt; 375</b>

**Tableau 1 – Taux usuels de vitamine D sanguine. Adapté de « la vitamine D chez l'adulte : recommandations du GRIO » (42).**



Métastases osseuses

## Recommandations

-Doit-on rechercher une carence en vitamine D ?

→ OUI

-Comment corriger la carence en vitamine D ?

Le schéma de correction recommandé de la carence en vitamine D est le suivant :

- si carence en 25-(OH)-vitamine D (< 10 ng/mL) :  
4 prises de 100 000 UI espacées de 15 jours (J0, J15, J30, J45)
- si insuffisance en 25-(OH)-vitamine D entre 10 & 20 ng/mL :  
3 prises de 100 000 UI espacées de 15 jours (J0, J15, J30)
- si insuffisance en 25-(OH)-vitamine D entre 20 & 30 ng/mL :  
2 prises de 100 000 UI espacées de 15 jours (J0, J15)

-Doit-on maintenir une supplémentation vitamino-calcique en présence d'un traitement anti-résorptif ?

→ OUI

- supplémentation trimestrielle par 100 000 UI de cholecalciférol per os en une fois
- apports calciques journaliers totaux (alimentation + supplément) doivent être compris entre 1000 et 1500 mg/j

## 2. Quelle est la place du traitement anti-résorptif osseux ?

### 2.1 Quel est le rationnel à utiliser un traitement anti-résorptif osseux dans les métastases osseuses d'un cancer broncho-pulmonaire ?

L'utilisation d'un anti-résorptif osseux poursuit plusieurs buts : une amélioration des douleurs et de la qualité de vie, une diminution de la survenue des événements osseux et une amélioration de la survie (43,44).

De façon intéressante, Lipton a montré que la normalisation rapide de la résorption osseuse (NTXu) par l'acide zolédronique chez les patients métastatiques osseux initialement à haut niveau de remodelage était associée à une amélioration de la survie (45).

Concernant la survenue des événements osseux, la plupart des études concernent le cancer de la prostate ou le cancer du sein. L'étude clé dans le cancer broncho-pulmonaire est une étude de phase III publiée par Rosen (22) qui a randomisé 773 patients atteints d'un cancer broncho-pulmonaire non à petites cellules en trois groupes : placebo, acide zolédronique 4 mg/3 semaines et acide zolédronique 8 mg/3 semaines pendant 21 mois. Un rapport intermédiaire a été publié à neuf mois (46). Dès neuf mois, il est noté que le traitement retarde et diminue le risque de survenue du premier événement osseux (230 jours dans le groupe 4 mg *versus* 163 jours avec un HR de 0,732  $p=0,017$ ). A 21 mois, les résultats sont comparables avec 236 jours *versus* 155 jours  $p=0,009$  ce qui correspond à des taux d'incidence annuelle de 1,74 événements par an sous 4 mg/mois *versus* 2,71 dans le groupe placebo. Cette étude a également mis en évidence un moins bon compromis efficacité/tolérance dans le groupe 8 mg d'acide zolédronique qui était marqué par une altération de la fonction rénale plus fréquente surtout si la perfusion était rapide. La dose de 4 mg a été retenue et la perfusion allongée à 15 minutes. Cette étude n'a pas montré de bénéfice en termes de survie.

Les données concernant le dénosumab (120 mg/mois en sous-cutanée) sont plus récentes et ont été obtenues non pas contre placebo mais contre acide zolédronique (4 mg/mois en perfusion). L'étude princeps de phase III par Henry (47) a randomisé en double aveugle 886 patients dans le groupe dénosumab et 890 dans le groupe acide zolédronique. L'étude comprenait 40 % de patients atteints d'un cancer broncho-pulmonaire. Il s'agissait d'une étude de non infériorité. La survie globale et la survie sans progression étaient similaires dans les deux groupes. Le délai de survenue du premier événement osseux était retardé dans le groupe dénosumab par rapport



au groupe acide zolédronique (HR=0,84 [0,71-0,98] p=0,007) correspondant à une réduction de risque de 16%. La médiane de survenue du premier événement osseux était de 20,6 mois dans le groupe dénosumab et de 16,3 mois dans le groupe acide zolédronique. Si l'on considère uniquement le sous-groupe des cancers broncho-pulmonaires (350 patients par groupe), la réduction de HR pour les événements osseux n'est pas significative (0,84 [0,64-1,10] alors que la survie globale est significative (HR= 0,79 [0,65-0,95]. Le blocage du remodelage osseux est plus profond sous dénosumab que sous acide zolédronique (baisse de 76% des NTXu *versus* 65% et de 37% des phosphatases alcalines *versus* 29%). En termes de tolérance, le taux d'ostéonécrose de la mâchoire était similaire dans les deux groupes. L'acide zolédronique était responsable de plus de syndrome pseudo grippaux et le dénosumab de plus d'épisodes d'hypocalcémie.

Une analyse du sous-groupe des patients atteints d'un cancer broncho-pulmonaire a été réalisée à partir de cette étude avec 60 patients en plus dans chaque groupe (48). Elle comprenait 411 patients dans le groupe dénosumab et 400 dans le groupe acide zolédronique dont 350 de chaque groupe issu de l'étude princeps de Henry. Cinquante pourcent des patients avaient déjà eu un événement osseux avant d'entrer dans l'étude. Plus de la moitié des patients présentaient un adénocarcinome. Dans cette étude exploratoire, il existe un bénéfice de survie globale dans le groupe dénosumab (survie médiane de 8,9 *versus* 7,7 mois avec un HR=0,80 [0,67-0,95] p=0,05). Le bénéfice était conservé dans le sous-groupe des patients présentant des métastases viscérales associées. Il l'était aussi dans le sous-groupe des adénocarcinomes et dans le sous-groupe des épidermoïdes. Il n'y a pas dans cette analyse de données sur les événements osseux.

## Recommandations

-En somme, il existe clairement un bénéfice à traiter par un anti-résorptif les patients porteurs d'un cancer broncho-pulmonaire et présentant des métastases osseuses. L'utilisation de l'acide zolédronique ou du dénosumab est démontrée comme efficace pour réduire et retarder le risque de survenue d'événements osseux. L'amélioration de la survie n'est pas encore clairement démontrée comme cela a été soulignée dans la revue systématique de LeVasseur *et al.* qui a repris l'ensemble des données disponibles avec le dénosumab et les bisphosphonates dans le cancer du poumon métastatique osseux.(49)

-Si l'on se base sur les résultats de l'analyse combinée des essais de phase III du dénosumab *versus* l'acide zolédronique dans l'ensemble des métastases osseuses (50), il existe une supériorité du dénosumab par rapport à l'acide zolédronique sur la survenue des événements osseux (délai de 26,6 mois *vs* 19,4 mois, HR 0,83 [0,76-0,90] p<0,001) mais il n'y a pas de différence en terme de survie globale ou de survie sans progression.

-Si l'on se focalise (étude de sous-groupe) sur les cancers broncho-pulmonaires inclus dans l'étude de phase III comparant dénosumab et acide zolédronique (47), il existe une amélioration de la survie sous dénosumab (HR 0,79 [0,65-0,95] mais pas de différence en termes d'évènement osseux. Ce bénéfice de survie est retrouvé dans l'analyse de Scagliotti (48).



Métastases osseuses

### 2.2 Quand débiter un traitement par anti-résorptif ?

Les études cliniques ne permettent pas de répondre à la question s'il faut débiter un traitement par bisphosphonate ou dénosumab dès l'apparition d'une métastase osseuse ou seulement lorsqu'elle devient symptomatique. Les groupes d'experts et les dernières recommandations de l'ESMO (51) ont proposé de débiter un traitement par bisphosphonate, chez les patients dont l'espérance de vie est supérieure à 3 mois, dès la découverte d'une métastase osseuse *a fortiori* si les lésions sont à haut risque d'évènement osseux. On propose cependant, qu'en cas de survenue d'un évènement osseux, un traitement par anti-résorptif soit instauré quel que soit la survie prévisible ceci dans une optique de qualité de vie pour limiter les douleurs, prévenir le risque d'hypercalcémie et prévenir un autre évènement osseux dont la survenue peut être très rapprochée.

### 2.3 Quelles sont les précautions avant mise en route du traitement anti-résorptif ?

Avant la mise en route d'un traitement anti-résorptif, il est nécessaire de vérifier le statut vitaminique D du patient, sa fonction rénale et procéder à une vérification de son état bucco-dentaire. En l'absence d'urgence, la remise en état bucco-dentaire doit être réalisée. En cas d'extraction dentaire, le traitement devra être débuté après cicatrisation et feu vert du dentiste. Par la suite, un suivi dentaire semestriel est recommandé. Une fois sous traitement, on évitera au maximum les extractions et on privilégiera le traitement conservateur [Recommandations de la Société Française de Stomatologie, Chirurgie Maxillo-Faciale et Chirurgie Orale Juillet 2013 disponible sur le site du GRIO ((Groupe de Recherche et d'Information sur les Ostéoporoses) [www.grio.org](http://www.grio.org)]. Ces recommandations sont motivées par la survenue d'ostéonécrose de la mâchoire associée aux traitements anti-résorptifs dans les pathologies malignes avec un risque de 1 à 2% (aussi bien bisphosphonates que dénosumab) (47). En cas de survenue d'ostéonécrose de la mâchoire, le patient doit être référé en centre spécialisé pour prise en charge.

On définit l'ostéonécrose de la mâchoire associée à un traitement par bisphosphonate ou dénosumab comme une exposition osseuse dans la région maxillo-faciale persistante au-delà de 8 semaines après identification et instauration d'un traitement adéquat, chez un patient traité ou ayant été traité par bisphosphonate ou dénosumab, sans antécédent d'irradiation crânio-faciale (52).

### 2.4 Quelles sont les modalités du traitement anti-résorptif osseux ?

Après remise en état bucco-dentaire et correction de la carence en vitamine D, le traitement antirésorptif osseux pourra être mis en route selon les modalités ci-dessous. On conseille le maintien d'une vitaminothérapie D trimestrielle (100 000 UI per os/3 mois) et d'une supplémentation calcique adaptée pour obtenir des apports quotidiens totaux entre 1000 et 1500 mg/j.

- **Soit acide zolédronique (Zometa®) 4 mg** par perfusion mensuelle intraveineuse d'au moins 15 mn en prenant soin d'une bonne hydratation le jour et le lendemain de l'injection. La dose devra être adaptée à la fonction rénale. **Tableau 2.** Le traitement est contre-indiqué en cas de clairance < 30 ml/mn.

Clairance à la créatinine initiale (ml/min)	Dose recommandée d'Acide zolédronique (Zometa)
> 60	4,0 mg
50-60	3,5 mg
40-49	3,3 mg
30-39	3,0 mg

**Tableau 2 – Dose d'acide zolédronique à administrer mensuellement au patient selon sa fonction rénale**



Métastases osseuses

Lors de la première injection, on proposera en systématique la prise de paracétamol 1 gramme matin midi et soir le jour et le lendemain de la perfusion en prévention du syndrome pseudo grippal (20% des cas). La survenue d'un syndrome pseudo-grippal ne correspond pas à une allergie mais à l'expression clinique d'une réaction inflammatoire se produisant systématiquement lors de la première injection. Elle ne se reproduit habituellement pas lors des injections suivantes.

- **Soit dénosumab (Xgeva®) 120 mg mensuel** par voie sous-cutanée. Le métabolisme d'élimination n'est pas rénal et il n'est donc pas nécessaire d'adapter la dose à la fonction rénale. Cependant, il faudra toujours garder à l'esprit qu'en cas d'insuffisance rénale sévère (< 30 ml/mn), le patient peut présenter une ostéodystrophie rénale de type os adynamique pour lequel un antirésorptif est délétère. On veillera au respect de l'administration régulière (observance) du médicament en raison de son absence d'inertie afin de maintenir un blocage optimal du remodelage osseux. La remise d'un carnet de suivi des injections au patient est conseillée. On tiendra compte également lors de la prescription de l'existence de traitements concomittants comme les corticoïdes, inhibiteurs de l'angiogenèse (bevacizumab), radiothérapie de la tête et du cou.

### 2.5 Quelle est la durée du traitement antirésorptif osseux ?

La plupart des données disponibles portent sur un traitement mensuel pendant deux ans (22). Au-delà de cette période, il n'y a pas de donnée dans la littérature permettant de proposer des recommandations pour la poursuite des bisphosphonates. Parallèlement, le taux d'incidence des ostéonécroses de la mâchoire augmente fortement après 24 mois (53). Les recommandations sont donc de réaliser un traitement mensuel pendant deux ans puis d'adapter en fonction du statut osseux de chaque patient au début et à la fin du traitement (54,55). On pourra se guider par exemple sur la survenue d'un nouvel événement osseux et le niveau de résorption osseuse (remontée des CTX sériques).

Concernant le dénosumab, les essais randomisés étaient de 2 ans. Des données au-delà de trois ans sont disponibles grâce aux phases d'extension pour le cancer du sein et de la prostate. Ces données ne montrent pas de modification du profil de tolérance (56,57). Il n'y a pas de donnée publiée pour le cancer bronchique. Ainsi la poursuite du dénosumab, après 2 ans dans le cancer du poumon, si elle se pose, doit tenir compte de la balance bénéfique (*réévaluation du risque fracturaire et réduction du risque d'événements osseux*) -risque (hypocalcémie et *ostéonécrose de la mâchoire en intégrant les autres facteurs de risque de mauvais état buccodentaire comme le tabac et l'alcool*). Si l'arrêt du dénosumab est décidé, il convient de souligner pour le dénosumab, l'absence d'inertie du traitement. En effet, dans un contexte ostéoporose, on observe rapidement une reprise du remodelage osseux avec un effet de rebond puis une normalisation progressive du niveau de remodelage avec un retour à l'état antérieur avant mise sous traitement au bout de 12 à 18 mois (58). La cinétique du remodelage osseux à l'arrêt du dénosumab et les données physiopathologiques du cercle vicieux conduisent à proposer par accord d'experts, en l'absence de données dans la littérature la réalisation d'une injection d'acide zolédronique à la fin de la séquence thérapeutique (par exemple 3 mois après la dernière injection ou à la remontée des CTXs) par dénosumab pour éviter l'effet rebond.



Métastases osseuses

## Recommandations

-Il est souhaitable de débiter un traitement par anti-résorptif (bisphosphonate ou dénosumab) dès la découverte d'une métastase osseuse dans le cancer du poumon.

-Sauf urgence, il est recommandé avant mise en route du traitement anti-résorptif en oncologie, de corriger une éventuelle carence en vitamine D et de réaliser une évaluation bucco-dentaire par un spécialiste avec un ortho-pantomogramme. Par la suite un apport régulier en vitamine D (100 000 UI/3mois) et une évaluation clinique semestrielle de l'état bucco-dentaire sont recommandés.

-Le traitement sera poursuivi pendant au moins 2 ans (données disponibles dans la littérature) puis réévalué au cas par cas en fonction du pronostic global, de l'évolution du risque fracturaire, de la survenue d'un nouvel évènement osseux, du niveau de remodelage, etc...



## TRAITEMENT LOCAL DE LA METASTASE OSSEUSE PAR RADIOTHERAPIE

### 1. Quand proposer la radiothérapie (préventive, antalgique, ou à visée curative) ?

On distingue 5 situations cliniques types :

- Traitement de la douleur
- Prévention de la morbidité de la métastase osseuse
- Métastase vertébrale avec compression médullaire
- Traitement adjuvant post-opératoire
- Traitement d'oligo-métastases à visée « ablative »

#### 1.1 Traitement de la douleur :

La radiothérapie constitue le premier traitement des métastases osseuses douloureuses non compliquées, résistantes aux traitements antalgiques médicamenteux (59–63).

#### 1.2 Prévention de la morbidité de la métastase osseuse

Lorsqu'un os long présente un risque de fracture pathologique marqué, il faut discuter la radiothérapie et la chirurgie préventive.

Actuellement, outre l'expérience des cliniciens, on peut se guider en utilisant le score de Mirels. Le Score de Mirels est un score de 3 à 12 points. Il utilise la radiographie simple et s'appuie sur l'importance du défaut cortical provoqué par la métastase osseuse pour identifier les patients à haut risque fracturaire relevant de la chirurgie. Il est obtenu par l'addition de point (1 à 3) pour 4 items (site de la lésion, taille de la lésion, nature de la lésion, intensité douloureuse). Sur la base de ce score, 3 attitudes thérapeutiques sont proposées : la radiothérapie seule (score de Mirels  $\leq 7$ ), la chirurgie prophylactique première – la radiothérapie post-opératoire sera de toute façon indiquée (cf 1.4)- (score de Mirels  $\geq 9$ ) et une conduite à tenir à discuter en RCP lorsque le score est intermédiaire (score de Mirels à 8). **Tableau 3.** Le score de Mirels reste cependant imparfait du fait de sa faible sensibilité et sa faible spécificité comme l'a montré l'étude de Damron *et al.* avec respectivement 67% et 48% de sensibilité et de spécificité (64). Il existe donc un besoin d'améliorer en routine clinique la prédiction du risque fracturaire et de mieux tirer partie des informations disponibles notamment sur les scanners quantitatifs. Une des voies de recherche actuelle est la simulation numérique de la résistance mécanique pour mieux identifier les patients à risque fracturaire relevant de la chirurgie.

En pratique, sur les images du scanner diagnostique ou lors du scanner dosimétrique, la constatation d'une ostéolyse corticale  $> 30\%$  dans le plan axial et  $> 50\%$  dans la circonférence, chez un patient ayant un score de Mirels  $\geq 9$ , doit faire discuter une chirurgie de consolidation première (65,66).

Score	Localisation de la lésion	Taille de la lésion	Type de lésion	Douleur
1	Membre supérieur	$< 1/3$ de la corticale	Condensante	Légère
2	Membre inférieur	$1/3$ à $2/3$ de la corticale	Mixte	Modérée
3	Région trochantérienne	$> 2/3$ de la corticale	Lytique	Handicapante
<b>Score</b>	<b><math>\leq 7</math> : Observation, radiothérapie – <math>8</math> : Décision de RCP – <math>\geq 9</math> Fixation prophylactique</b>			

**Tableau 3 – Score de Mirels (67)**





Métastases osseuses

### 1.3 Métastase vertébrale avec compression médullaire

Irradiation exclusive en urgence ou adjuvante après geste neurochirurgical (68,69) : aide à la décision par le score de Rades (3 groupes) (70).

Le score de Rades est la somme de facteurs pronostiques (*localisation tumorale primitive, délai entre le diagnostic du primitif et la compression médullaire, présence de métastase viscérale, état de la fonction motrice avant la radiothérapie, délai d'installation du déficit moteur avant la radiothérapie*), définissant 3 groupes pronostiques du taux de maintien ambulatoire après radiothérapie (**Tableau 4**) :

- **groupe I** (21 à 28 points), faible taux de maintien ambulatoire ;
- **groupe II** (29 à 37 points), taux de maintien ambulatoire intermédiaire ;
- **groupe III** (38 à 44 points), fort taux de maintien ambulatoire,

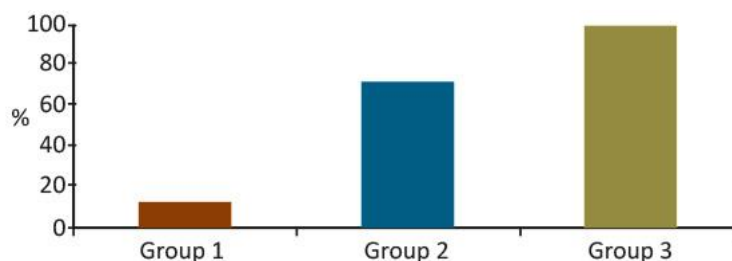
La définition de ces groupes permet aussi d'orienter la prise en charge thérapeutique : groupe I : pas de bénéfice de la chirurgie, privilégier l'hypofractionnement; groupe II : pas de bénéfice significatif de la laminectomie mais petit effectif ; groupe III : excellent résultat sans chirurgie (*Cf. Figure 4*). Il existe un bémol à l'utilisation actuelle du score de Rades en raison des bouleversements pronostiques induits par l'arrivée dans le cancer du poumon des thérapeutiques ciblées et de l'immunothérapie. L'attribution d'un score unique de 5 points au CBNPC est dépassé et le clinicien doit savoir adapter sa décision en fonction du profil moléculaire tumoral et du pronostique global du patient.



Métastases osseuses

	Score	
Type de primitif	Sein	8
	Prostate	7
	Myélome / lymphome	9
	CBNPC	5
	CBPC	6
	Cancer de primitif inconnu	5
	Rein	6
	Colorectal	6
	Autre	6
Intervalle entre le diagnostic de la tumeur et la compression médullaire	≤ 15 mois	6
	> 15 mois	8
Métastases viscérales lors de la radiothérapie	Oui	5
	Non	8
Fonction motrice avant la radiothérapie	Ambulatoire, sans aide	10
	Ambulatoire, avec aide	9
	Non ambulatoire	3
	Paraplégique	1
Délai de survenue du déficit moteur avant la radiothérapie	1-7 jours	4
	8-14 jours	7
	> 14 jours	9
21-28 points : Groupe I	<i>faible taux de maintien ambulatoire, pas de bénéfice de la chirurgie, privilégier l'hypofractionnement</i>	
29-37 points : Groupe II	<i>taux de maintien ambulatoire intermédiaire, pas de bénéfice significatif de la laminectomie mais petit effectif</i>	
38-44 points : Groupe III	<i>fort taux de maintien ambulatoire, excellent résultat sans chirurgie</i>	

**Tableau 4 - Facteurs pronostiques du statut ambulatoire après radiothérapie et scores correspondants (69)**



**Figure 4- Taux de maintien ambulatoire après radiothérapie selon les groupes pronostiques selon le score de Rades (69)**



Métastases osseuses

#### 1.4 Traitement adjuvant post-opératoire

Le traitement adjuvant post-opératoire est à faire systématiquement en traitement de la maladie microscopique et sur le syndrome algique. Il est à débiter entre 15 jours et 3 semaines après le geste opératoire, sur peau cicatrisée (pas de donnée sur le fractionnement) (71). Il diminue la récurrence locale, l'indication de seconde intervention chirurgicale sur le même site opératoire et la progression du syndrome algique local (72).

#### 1.5 Traitement d'oligo-métastases à visée « ablative »

Cette approche est rare et à valider en RCP-OOS en cas de métastases osseuses limitées en taille et en nombre (1 à 3 sites), de volume bien délimité en imagerie, et en l'absence de localisation secondaire viscérale. L'irradiation en intention « ablative » apportera une dose permettant le contrôle antalgique, mais aussi le contrôle local de la métastase osseuse. L'impact sur la survie n'a pas été démontré jusqu'à présent. Le choix de la technique sera guidé par la localisation tumorale à traiter. La technique stéréotaxique est validée pour le rachis et les autres localisations. Pour les localisations oligo-métastatiques extra-rachidiennes, un traitement normo-fractionné étalé, peut être proposé à dose pseudo-curative.

## 2. Quelle dose/fractionnement de radiothérapie ?

Deux techniques de radiothérapie sont disponibles, chacune adaptée à la situation clinique : la stéréotaxie et la radiothérapie hypofractionnée en RC3D ou IMRT.

On distingue schématiquement deux objectifs différents qui guideront le clinicien. Le plus courant est un objectif palliatif dont l'efficacité attendue est de 3 à 6 mois en utilisant une technique conventionnelle. Parfois, le clinicien peut discuter un objectif ablatif (ou pseudo-curatif) en situation oligo-métastatique osseuse et en absence de métastase viscérale associée (73,74). La technique retenue sera alors stéréotaxique pour délivrer une dose beaucoup plus élevée, ou un schéma normo-fractionné à dose efficace, selon les organes à risque avoisinants.

### 2.1 La radiothérapie conformationnelle (3D et IMRT)

C'est la technique la plus fréquemment proposée et la plus rapide à initier. Elle convient à des lésions secondaires osseuses volumineuses ou multiples et chez les patients porteurs de métastases diffuses. Le repérage se fait par TDM dosimétrique, puis contourage du volume cible et dosimétrie en 3D. La technique est disponible partout. On accordera une attention toute particulière à la dose à la moelle épinière et à l'équivalence de dose radiobiologique ( $\alpha/\beta=0,87$ ). En pratique,

- pour les os longs : inclure l'ensemble de l'os atteint et du matériel chirurgical.
- pour les vertèbres :
  - o Limites supérieures et inférieures : une vertèbre de part et d'autre de la vertèbre cible. En cas d'épidurite associée, inclure 2 vertèbres de part et d'autre du volume cible.
  - o Limites latérales : épineuses transverses (et éventuelle extension dans les tissus mous).

Dans l'optique palliative, des essais randomisés ont exploré différentes modalités de fractionnement de dose allant de 30 Gy en 10 fractions la plus classique, à 24 Gy en 6 fractions, 20 Gy en 5 fractions voire une séance unique de 8 Gy. **Tableau 5.** Il semble exister une équivalence de dose avec une action antalgique plus rapide pour les fortes doses par fraction mais, en dépit d'une durée de réponse antalgique équivalente, le taux de ré-irradiation est plus élevé pour les fractions uniques : 20% de ré-irradiation pour 8 Gy vs 8% pour les autres schémas (75–77) et la toxicité augmentée.

L'analyse récente de 29 essais étudiant la séance unique et les fractions multiples (20Gy en 4 fractions ou 30Gy en 10 fractions) montrent un taux de réponse globale similaire dans les 2 groupes, ainsi qu'un taux de réponse complète similaire. La séance unique était plus fréquemment utilisée lors d'une ré-irradiation. Aucune différence en termes de fracture pathologique, compression médullaire, ou toxicité aiguë n'était décrite. Il est suggéré que l'étalement (30 Gy multifraction vs 8 Gy monofraction) améliore la survie sans progression et le contrôle



local à 12 mois sans différence sur la fonction motrice. **Il semble prudent et pertinent de recommander le recours à une irradiation fractionnée sauf exception** (78). La fraction unique a pour elle de permettre une prise en charge rapide du patient tout en limitant les mobilisations douloureuses de ces patients fragiles et les coûts liés au traitement (nombre de séance, nombre de transport). Cependant, la fraction unique expose à des effets secondaires potentiellement sévères aigus (pneumopathie radique, diarrhée, œsophagite...) et tardifs délétères (iléite radique, fistules...). La fréquence de ces effets tardifs, souvent non rapportés à la cause, est mal connue et certainement sous-estimée. Il est recommandé de ne réserver ce schéma qu'à des cas particuliers.

En cas de métastase vertébrale avec compression médullaire, le score de Rades oriente la dose :

- pour le groupe de mauvais pronostic (groupe I) ,20 Gy en 5 ou 30 Gy en 10, (ou 8 Gy en 1 fraction), avec les réserves sus-mentionnées,
- pour les autres groupes, avec ou sans chirurgie, 20 Gy en 5 ou 30 Gy en 10

En cas de métastase avec risque fracturaire, un schéma de 30 Gy en 10 fractions est préférable à un schéma plus hypo-fractionné, en raison d'une meilleure ré-ossification (79).

Une étude de cohorte canadienne portant sur 968 patients a évalué par questionnaires l'amélioration de leurs douleurs et de leurs gênes fonctionnelles après radiothérapie fractionnée (en moyenne 20 Gy en 5 fractions) ou mono-fractionnée (en moyenne 8Gy). En analyse multivariée, aucune différence n'a été mise en évidence entre les deux groupes, sauf pour le sous-groupe des métastases osseuses compliquées (fracture pathologique, compression médullaire), pour lequel le schéma fractionné semble mieux soulager les patients (80).

## 2.2 La radiothérapie en conditions stéréotaxiques

Les bases référentielles de la stéréotaxie osseuse ont été publiées et définissent clairement les indications et les modalités de réalisation de cette technique (81). La radiothérapie en conditions stéréotaxiques permet de délivrer une dose totale plus élevée, avec de meilleures chances de contrôle local, et peut permettre une meilleure protection des organes à risque adjacents, en particulier la moelle épinière. Les doses et la définition des volumes ont fait l'objet de consensus. Cependant on notera que cette technique est plus longue à mettre en œuvre que la radiothérapie conventionnelle en 3 dimensions, qu'elle n'est pas disponible dans tous les services de radiothérapie (par exemple pour le rachis nécessité d'une IRM rachidienne et fusion dosimétrique avec le scanner dosimétrique, préparation dosimétrique exigeante en particulier en situation de ré-irradiation) et qu'elle réclame un degré de précision plus important. Les séances sont également souvent plus longues mais elles sont peu nombreuses.

### 2.2.1 Indications

La radiothérapie stéréotaxique peut être utilisée pour des localisations osseuses métastatiques vertébrales et osseuses extra-vertébrales (essentiellement pour des lésions de petite taille, bien délimitées, loin d'organes à risque significatifs (bassin, particulièrement aile iliaque). Les indications concernant les métastases osseuses des cancers pulmonaires sont maintenant définies. Nous soulignons deux cas:

- 1/ Cas des lésions en territoire précédemment irradié pour lesquelles la dose délivrée à la moelle épinière n'est pas compatible avec un traitement classique ;
- 2/ Cas des patients atteints d'un cancer dit oligométastatique (**pas plus de deux sites atteints, pas plus de 3-5 métastases, chacune de taille inférieure à 5 cm, dans un contexte de cancer primitif stabilisé**) pour lequel un traitement à visée « curative » est envisagé avec un volume cible maximum de 3 vertèbres pathologiques adjacentes ou un résidu post-opératoire.

Les contre-indications reconnues de la stéréotaxie sont la compression médullaire symptomatique, l'instabilité vertébrale, une radiothérapie métabolique, une radiothérapie de moins de 3 mois, une espérance de vie de moins de 3 mois.



Des contre-indications relatives sont décrites : un rétrécissement du diamètre du canal médullaire >25%, une distance tumeur-cordon <5 mm, et une contre-indication à l'IRM.

### 2.2.2 Techniques

La radiothérapie stéréotaxique est délivrée par un accélérateur linéaire adapté à la stéréotaxie ou une machine dédiée. Les séances de stéréotaxie doivent répondre à des critères précis (immobilisation intraséance, repositionnement intraséance, dose ablative délivrée avec une précision millimétrique, protection des organes à risque). Le contourage des volumes cibles et les doses maximales aux organes à risque suivent les recommandations internationales éditées par Cox et al (82).

Des scores permettent de sélectionner les patients selon leur espérance de vie : score de Tokuhashi (83). Les doses délivrées préconisées varient de 16 à 24 Gy en 1 séance, 24 à 27 Gy en 3 fractions et 20 à 30 Gy en 5 fractions, 3 à 5 séances par semaine. Il est nécessaire de calculer la dose biologique équivalente lorsque des fractions > 2 Gy sont utilisées.

Il ne faut réserver la séance unique qu'à des cas particuliers. Un traitement fractionné est le plus souvent réalisé. Il est notamment recommandé en cas de récurrence en territoire irradié. La dose déjà délivrée à la moelle et aux OAR doit être prise en compte, ainsi que le temps écoulé entre les deux traitements.

A ce jour, aucun consensus de contourage n'est défini concernant la radiothérapie stéréotaxique osseuse extra-vertébrale, mais l'étude des récurrences montre qu'une marge suffisante au PTV est nécessaire pour augmenter le contrôle local. Les référentiels indiquent le recours nécessaire à l'utilisation du guidage par l'image (IGRT) à chacune des séances afin de garantir le bon positionnement du patient.

### 2.2.3 Résultats

L'irradiation stéréotaxique donne une réponse radiologique qui varie de 75 % à 100 % selon l'histologie. Le taux de contrôle de la douleur varie de 50 à 90 % après quelques semaines et l'efficacité semble plus durable qu'après radiothérapie classique (84).

Concernant les récurrences locales, une étude rétrospective récente, portant sur 17 patients irradiés en conditions stéréotaxiques pour des métastases du bassin (dont 14 sur l'os iliaque) en 30 à 35 Gy en 5 fractions, a montré une distance moyenne de récurrence par rapport à la lésion initiale irradiée de 3 cm, alors que les marges appliquées autour du volume cible à irradier (PTV) étaient comprises entre 8 et 13mm (85).

Un essai de phase II rapporte les résultats d'une irradiation palliative de métastase vertébrale (23 patients dans le bras SBRT, 24 Gy en fraction unique vs 23 patients bras radiothérapie classique, 30Gy en 10 fractions). Sans aucun antécédent de radiothérapie dans la zone concernée, 2 vertèbres au maximum par région vertébrale pour un maximum de 2 régions vertébrales pouvaient être concernées. Les lésions devaient être éloignées de plus de 3mm de la moelle épinière. L'efficacité était similaire à 3 mois, mais la stéréotaxie était plus rapidement efficace ; la stéréotaxie se révélait plus efficace à 6 mois du traitement (86).

La publication d'Erlor *et al.* décrit les résultats de l'étude de 81 patients (106 lésions) traités en technique stéréotaxique pour des métastases osseuses non vertébrales (87). 41,5% des traitements portaient sur l'os pelvien. Deux schémas étaient prépondérants : 30Gy en 5 fractions et 35Gy en 5 fractions. Il existait un sur-risque de récurrence local si le PTV était volumineux (>37cc), posant la question de l'escalade de dose.

### 2.2.4 Effets secondaires

Le taux de fracture vertébrale peut atteindre 20% voire plus en cas de facteurs de risque (localisations entre T10 et sacrum, lésion ostéolytique, envahissement > 20 % du corps vertébral, dose par fraction > 20 Gy). Concernant la stéréotaxie extra-vertébrale, Erlor *et al.* ont décrit un risque plus important de fracture si la lésion irradiée était lytique ou chez les femmes (87). Des techniques de consolidation complémentaires en radiologie interventionnelle peuvent être utiles, notamment la cimentoplastie,



Métastases osseuses

réalisée avant l'irradiation (88). Elle est également possible pendant ou après l'irradiation. Les myélopathies sont exceptionnelles mais il reste recommandé de ne pas dépasser sur la moelle une dose de 10 Gy en une séance, 17,5 Gy en 3 fractions et 22 Gy en 5 fractions. L'œsophage est particulièrement à risque pour des lésions vertébrales entre C5 et D10.

Indication	Fractionnement recommandé	Autres fractionnements possibles	Remarques
<b>Douleur non compliquée ou douleur neuropathique</b>	30 Gy en 10 fractions	20 Gy en cinq fractions 8 Gy en une séance 6 Gy en une séance	Préférer les schémas fractionnés pour les irradiations rachidiennes (risque de toxicité digestive)
<b>Douleur avec risque fracturaire</b>	30 Gy en dix fractions	20 Gy en cinq fractions (exceptionnellement 8 Gy en une séance)	Éliminer systématiquement une indication chirurgicale L'atteinte de la hauteur corticale est un facteur important pour évaluer le risque fracturaire
<b>Radiothérapie post-opératoire</b>	20 Gy en cinq fractions 30 Gy en dix fractions	20 Gy en cinq fractions	
<b>Compression médullaire inopérable</b>	30 Gy en dix fractions	20 Gy en cinq fractions	
<b>Ré-irradiation</b>	Stéréotaxie 35 Gy en 5 fractions Ou 27 Gy en 3 fractions ou équivalent biologique	20 Gy en cinq fractions (Exceptionnellement 8 Gy en une séance)	Prendre en compte la dose déjà délivrée notamment pour la moelle épinière
<b>Cancer oligométastatique</b>	Stéréotaxie 35 Gy en 7 fractions ou 27 Gy en 3 fractions Ou équivalent biologique		Prendre en compte le pronostic du patient

**Tableau 5 – Proposition de fractionnement pour l'irradiation des métastases osseuses (adapté de (77))**

### Recommandations

- Le schéma habituellement recommandé en situation palliative et en situation post-opératoire est de 30 Gy en 10 fractions.
- Le traitement par dose unique de 8 Gy est une option à ne réserver qu'à des cas particuliers en raison de sa toxicité potentielle pour des sujets à faible espérance de vie ou difficiles à mobiliser.
- La radiothérapie stéréotaxique permet de délivrer des doses ablatives avec un taux élevé de stérilisation des lésions, elle est préconisée pour les oligométastases ainsi que pour les récidence en territoire déjà irradié..



Métastases osseuses

### 3. Peut-on faire une irradiation à visée osseuse symptomatique tout en poursuivant le traitement systémique de chimiothérapie ou de thérapies ciblées (quelle drogue et quel délai d'interruption) ?

L'utilisation de certaines drogues de chimiothérapie, ou de certaines thérapies ciblées, induit une contre-indication à un traitement par radiothérapie concomitante en situation métastatique métachrone dans le cancer broncho-pulmonaire. Classiquement, pour ces molécules, la radiothérapie peut être réalisée avant le début de la chimiothérapie ou en interrompant la chimiothérapie/thérapeutique ciblée. Il faut, en théorie, respecter un délai de 5 demi-vies du produit systémique avant de débiter la radiothérapie. Le clinicien accordera une attention toute particulière à la nature de la chimiothérapie ou des thérapeutiques ciblées utilisées, d'autant plus que les doses délivrées par séance de radiothérapie peuvent avoir une équivalence biologique significativement élevée par rapport aux schémas concomitants classiquement décrits. Les risques d'association de la radiothérapie et de la chimiothérapie/thérapies ciblées sont sous-estimés car peu recherchés et mal connus. Il peut s'agir de radio-sensibilisation au stade aigu ou de phénomènes de rappel pouvant être graves (89). On distingue schématiquement (**Tableau 6**) :

- les traitements responsables d'une radiosensibilisation pouvant entraîner une toxicité comme la gemcitabine, l'adriamycine, la bléomycine et le bevacizumab (et plus généralement les anti-angiogéniques) imposant un « wash out » strict entre les traitements sous peine d'effets secondaires sévères parfois mortels ;
- les traitements qui sont compatibles avec une radiothérapie à visée palliative comme le cisplatine, la vinorelbine, le paclitaxel, le carboplatine ou le pemetrexed et le docétaxel ;
- et les traitements pour lesquels peu ou aucune donnée ne sont disponibles, imposant l'application du principe de précaution comme l'erlotinib, le gefitinib, le crizotinib, et les nouvelles molécules de type inhibiteurs de contrôle de PD(L)-1 (=immunothérapie) (90),(91). Les données encore parcellaires de compatibilité de la radiothérapie avec ces nouveaux agents, et l'existence de demi-vies parfois très longues, supérieures à 21 jours, imposent, pour chaque situation, d'évaluer le rapport risque-bénéfice et, en cas de décision en RCP de poursuite des deux traitements en concomitant, d'en informer clairement le patient sur l'absence de données. En l'état actuel, les premières données sont rassurantes comme l'a rapporté A Lesueur *et al.* à la SFRO (abstract) avec les résultats préliminaires d'une série rétrospective portant sur la tolérance de la combinaison d'anti PD-1 et de la radiothérapie à visée symptomatique chez des patients porteurs de CBNPC de stade IV. Cette combinaison thérapeutique est bien tolérée et ne semble pas être associée à un surcroît d'effets indésirables<sup>A</sup>. Cependant un plus long suivi et d'autres études sont nécessaires avant de recommander une utilisation concomitante systématique en routine.

On soulignera le cas particulier de l'urgence clinique hyperalgique ou compressive, qui peut imposer l'utilisation d'un hypo-fractionnement modéré pour éviter un retard à la mise en place du traitement systémique.

---

<sup>A</sup> P. Lesueura, A. Escandeb, J. Thariata, I. Monnet, E. Vauléond, D. Lerougea, S. Danhiera, P. Doe, A. Cortot, C. Dubose, C. Chouaïd, R. Gervais. Tolérance et efficacité de la combinaison d'anti PD-1 et de radiothérapie chez les patients atteints de cancer bronchique non à petites cellules métastatiques : étude rétrospective multicentrique. SFRO 2018



#### 4. La radiothérapie a-t-elle un effet mécanique ?

La radiothérapie a un effet de ré-ossification dans 65% à 85% des cas sur os lytique non fracturé, majoritairement par ostéogénèse directe, plus rarement par ossification hétérotopique.

Elle permet aussi une stabilisation du matériel et une diminution du taux de la récurrence locale en situation post-opératoire. Il peut être nécessaire d'appliquer un traitement orthopédique conservateur (corset bivalve rigide, décharge) pour prévenir la survenue d'un événement fracturaire osseux le temps d'obtenir la consolidation. Un scanner osseux dédié de réévaluation permettra de suivre le risque fracturaire.

#### 5. Conclusion

Le chapitre 32 « radiothérapie des métastases osseuses » des recommandations de la SFRO éditées en 2016 (Recorad) souligne également l'importance de la qualité et du contrôle du positionnement du patient lors de la séance de radiothérapie. Le tableau 7 issu de cette synthèse présente les recommandations pour la radiothérapie des métastases osseuses (92,93).





Métastases osseuses

Classe	Molécule	Recommandation d'interruption	Niveau de preuve	Commentaire sur la demi-vie
<b>Radio-sensibilisation pouvant entraîner une toxicité</b>	Gemcitabine	4 semaines avant* 4 semaines après* (*à moduler selon l'urgence et la situation ; avec un minimum de 8j)	DGOS	Pour une perfusion - d'1h : 1/2 vie de 50 min - > 1h : 1/2 vie de 5 à 6 heures
	Doxorubicine	8 jours avant 8 jours après	Accord de pratique	T1/2 = 36 h <i>NB : La courbe d'élimination plasmatique du produit est triphasique avec une phase initiale rapide (t1/2 = 5 minutes) et une phase terminale lente (t1/2 = 36 h).</i>
	Bevacizumab	4 semaines avant 4 semaines après	Accord de pratique	18 jours pour une femme 20 jours pour un homme
<b>Compatible</b>	Carboplatine	Pas de fenêtre	Accord de pratique	5 jours
	Cisplatine	Pas de fenêtre	Accord de pratique	La pharmacocinétique du cisplatine est compliquée par la présence concomitante de formes libres et de formes liées. La demi-vie terminale est de 3 à 8 jours.
	Vinorelbine	Pas de fenêtre	Accord de pratique	40 h
	Paclitaxel	Pas de fenêtre	Accord de pratique	19 h
	Etoposide Pemetrexed	Pas de fenêtre	Accord de pratique	6,4 h (de 3 à 12 h)
	Docetaxel	Pas de fenêtre	Accord de pratique	-
<b>IO</b>	Atezolizumab Durvalumab Ipilimumab Nivolumab Pembrolizumab	Peu de données Pas de traitement concomitant systématique (avis RCP-OOS)	Accord de pratique	
<b>Principe de précaution</b>	ITK	Peu de données Avis RCP		Pas de traitement concomitant systématique, et respecter un délai de précaution entre la radiothérapie et l'utilisation de ces molécules. Discussion en RCP-OS des cas particuliers.

Tableau 6 - Compatibilité radiothérapie et chimiothérapie (94)



Métastases osseuses

Volume Cible	Dose totale/fractions	Technique recommandée	Technique possibles acceptables	Techniques déconseillées	Techniques en cours d'évaluation
<b>Rachis irradiation palliatives antalgique</b>					
Vertèbre(s) atteinte(s) et une vertèbre sus – et sous- jacente	20 – 30 Gy/4-10 fractions (Exceptionnellement 8 Gy/1 séance)	Radiothérapie conformationnelle tridimensionnelle	Radiothérapie conformationnelle avec modulation d'intensité	Radiothérapie hémicorporelle	Irradiation large multisites
Extension extravertébrale, en particulier intracanaulaire (IRM)	20 – 30 Gy/4-10 fractions		Radiothérapie bidimensionnelle	Faisceau unique postérieur	
<b>Os long</b>					
Lésion osseuse (+extension aux parties molles) + marges 5 cm craniocaudal / 2 cm latéral	20 – 30 Gy/ 10 fractions (Exceptionnellement 8 Gy / 1 fraction)	Radiothérapie conformationnelle tridimensionnelle	Radiothérapie bidimensionnelle	Faisceau unique	Irradiation large multisites
<b>Irradiation après chirurgie (os long ou vertèbre)</b>					
Volume cible anatomoclinique : tout le matériel chirurgical et la cicatrice	30Gy / 10 fractions 20Gy / 5 fractions	Radiothérapie conformationnelle tridimensionnelle	Radiothérapie bidimensionnelle	Faisceau unique Irradiation circulaire	
<b>Compression médullaire opérée ou non opérée</b>	30Gy / 10 fractions <sup>a</sup> 20Gy / 5 fractions (exceptionnellement 8-10Gy / 1 séance) <sup>a</sup>	Radiothérapie conformationnelle tridimensionnelle	Radiothérapie conformationnelle avec modulation d'intensité		Stéréotaxie hypofractionnée
<b>Douleurs neuropathiques</b>	20-30Gy / 4-10 fractions (exceptionnellement 8-10Gy / 1 séance) <sup>1</sup>	Radiothérapie conformationnelle tridimensionnelle	Radiothérapie conformationnelle avec modulation d'intensité		
<b>Ré-irradiation</b>					
Limité au volume atteint	Dose adaptée selon les doses antérieurement reçues	Radiothérapie conformationnelle tridimensionnelle Radiothérapie conformationnelle avec modulation d'intensité Stéréotaxique		Faisceau unique	
<b>Métastase unique (oligométastase)</b>					
Volume adapté selon extension ( <i>International Spine Radiosurgery Consortium Consensus Guidelines</i> )	Dose tumoricide Selon protocole Dose adaptée selon segment médullaire à proximité	Dans le cadre d'un essai thérapeutique Radiothérapie conformationnelle tridimensionnelle Stéréotaxie	Stéréotaxie Radiothérapie conformationnelle avec modulation d'intensité +/- volumique		

<sup>a</sup> Evidence-based medicine (EBM).

**Tableau 7 - Synthèse des recommandations de la radiothérapie dans les métastases osseuses (Extrait de (92))**



## TRAITEMENT LOCAL DE LA METASTASE OSSEUSE EN RADIOLOGIE INTERVENTIONNELLE

---

### 1. Quel est le principe et l'intérêt de la cimentoplastie dans les métastases osseuses du cancer du broncho-pulmonaire ?

Le traitement local percutané est l'une des méthodes devant compter aujourd'hui parmi l'arsenal thérapeutique des métastases osseuses du cancer broncho-pulmonaire, au côté du traitement médical, de la radiothérapie et/ou de la chirurgie (95). Dans la majorité des cas, les indications reposent sur des douleurs provoquées par une lésion lytique bien identifiée qui sera traitée par cimentoplastie.

Le principe de la cimentoplastie est la mise en place d'un polymère de polyméthylméthacrylate qui va se solidifier en quelques minutes au sein de la zone tumorale intra-osseuse. Le ciment est injecté à l'aide d'une aiguille positionnée par voie percutanée sous contrôle radioscopique et/ou scannographique.

Son efficacité est liée à deux mécanismes :

- Un effet mécanique via la consolidation du corps vertébral par le ciment permettant une réduction des douleurs mécaniques dû aux forces de compression, observée dans environ 80% des cas (96),
- Un effet thermique responsable d'une neurolyse des terminaisons nerveuses périostées et vertébrales ainsi qu'une action cytotoxique sur les cellules métastatiques par mécanismes de nécrose cellulaire liée à la polymérisation du ciment à haute température.

On soulignera les 5 points suivants :

- En cas d'épidurite, les dossiers devront être discutés au cas par cas avec l'équipe de radiologie mais la prise en charge sera alors plutôt chirurgicale ou combinée avec la radiothérapie.
- L'indication du geste à visée uniquement de consolidation chez un patient non ou peu douloureux est plus discutée (lésion à risque de fracture compressive).
- La cimentoplastie n'a pas pour objectif le contrôle local de la tumeur. Si un contrôle tumoral ou une réduction du volume tumoral est envisagée, une radiothérapie et/ou des techniques d'ablation percutanée comme la radiofréquence ou la cryothérapie seront nécessaires en complément.
- Une stabilisation est possible même si le comblement de la lésion n'est pas complet (97).
- Une biopsie peut compléter le geste pour apporter une preuve histologique ou évaluer l'activité mitotique de certains patients sous traitements ou ayant bénéficié d'une radiothérapie locale.

### 2. Quelle zone peut-on traiter par cimentoplastie (rachis, bassin, os longs) ?

Les indications les plus fréquentes concernent les localisations vertébrales (on parle alors de vertébroplastie) et celles au niveau du bassin ou du sacrum, mais il est possible également de traiter les os longs ou les os plats (sternum, côtes, scapula). Le recours à un traitement d'ablation percutanée est alors préférable (par exemple une volumineuse lésion de l'aile iliaque s'étendant largement aux parties molles) ou en association avec une technique de vissage percutanée. En effet, le ciment acrylique présente de mauvaises propriétés de résistance aux forces de torsions qui s'exercent dans les régions diaphysaires des os longs, son utilisation, seule, dans ces indications reste limitée (98,99).

### 3. Quelles sont les indications de cimentoplastie ?

La décision de réaliser un geste de radiologie interventionnelle sera prise en concertation multidisciplinaire (radiologue, rhumatologue, oncologue, radiothérapeute, orthopédiste, médecin de la douleur). La lésion osseuse



Métastases osseuses

devra avoir été authentifiée comme responsable des signes cliniques par la conjonction de l'interrogatoire, de l'examen clinique et des données de l'imagerie.

Les principales indications de cimentoplastie sont les suivantes :

- Un mauvais contrôle de la douleur par le traitement antalgique médicamenteux.
- Une complication ou une mauvaise tolérance du traitement par opiacés (constipation, rétention d'urine, confusion).
- En alternative lorsque les autres techniques sont inefficaces ou non indiquées dans la prise en charge palliative (contre-indication opératoire, impossibilité de ré-irradiation).
- A visée antalgique et de stabilisation en alternative à un traitement chirurgical beaucoup plus lourd (cimentoplastie cotyloïdienne par exemple) en alternative ou en association à une radiothérapie antalgique.

#### 4. Quelles sont les contre-indications de la cimentoplastie ?

Les douleurs bien maîtrisées par le traitement médicamenteux sont une non-indication.

Contre-indications absolues	Contre-indications Relatives
<ul style="list-style-type: none"> <li>• Fracture asymptomatique, non instable</li> <li>• Douleurs diffuses non localisées</li> <li>• Infection générale en cours ou infection cutanée au point de ponction</li> <li>• Troubles sévères de la coagulation</li> <li>• Allergie au composé du ciment</li> </ul>	<ul style="list-style-type: none"> <li>• Atteinte extensive du mur postérieur, recul du mur postérieur (expérience de l'équipe)</li> <li>• Radiculopathie</li> <li>• Extension canalaire de la tumeur ou épидурite</li> <li>• Présence d'une ouverture articulaire</li> </ul>

**Tableau 8 – Contre-indications de la cimentoplastie**

Concernant l'évaluation du risque hémorragique, les conditions suivantes doivent être remplies :

- Plaquettes > 50 000/mm<sup>3</sup> et le TP > 50.
- Prise d'anticoagulant oral : relais par des héparines de bas poids moléculaire et arrêt la veille du geste.
- Prise d'antiagrégant (100,101) :
  - Arrêt du Clopidogrel cinq jours avant le geste
  - Arrêt des nouveaux anticoagulants oraux (Dabigatran, Rivaroxaban, Apixaban) 48h avant le geste
  - L'aspirine à une dose inférieure à 160 mg par jour peut être poursuivie, sinon arrêt de l'aspirine 5 jours avant le geste.

Toutes ces modifications se feront en accord avec l'équipe d'anesthésie et le prescripteur.

#### 5. Quelles sont les complications de la cimentoplastie ?

La principale complication redoutée est *la fuite de ciment*, plus fréquente que lors de cimentation pour des fractures ostéoporotiques (102) car il est difficile de prédire sa répartition dans la tumeur lors de l'injection. Le ciment est à très haute viscosité ou injecté pâteux pour limiter les fuites vasculaires (voire les embolies), les fuites épидурales au niveau vertébral (avec leur risque de compression radiculaire ou médullaire). Les fuites discales ou extra-osseuses dans les parties molles sont assez fréquentes. La plupart sont asymptomatiques mais certaines peuvent être transitoirement responsables d'une hyperalgie sévère.

Les complications *hémorragiques* sont rares, dépendant du site de traitement mais surtout du terrain.

Les complications *infectieuses* sont rares mais redoutées car le ciment est considéré comme du matériel sur lequel pourrait se greffer les germes. Ainsi, sur un terrain souvent immuno-déprimé, il pourra être couvert par une antibioprophyxie.



Métastases osseuses

## 6. Quelle est la place de la cimentoplastie dans les métastases osseuses du cancer broncho-pulmonaire ?

Le recours à la cimentoplastie doit s'intégrer dans la prise en charge globale du patient (état physique et psychologique du patient, objectifs et séquences thérapeutique, espérance de vie). Elle peut être réalisée isolément pour traiter une petite lésion douloureuse, être couplée à une ablation percutanée si elle est plus volumineuse. Elle peut s'associer à la radiothérapie afin de bénéficier d'un effet rapide antalgique et stabilisateur sur une lésion vertébrale avant l'effet de la radiothérapie.

Le traitement des os longs ne constitue pas une alternative mécaniquement fiable à l'ostéosynthèse chirurgicale, car le ciment dans un os long ne permet pas de résister aux contraintes en torsion. Une cimentation n'est réalisée sur les os longs que lorsque le patient n'est pas candidat à une chirurgie stabilisatrice, avec dans ce cas des systèmes de stabilisation percutanés (vis, broches, clous perforés) dont l'utilisation en association avec le ciment pourrait permettre un meilleur contrôle de ces lésions (103,104).

## 7. Quelle est la place des autres techniques percutanées dans les métastases osseuses du cancer broncho-pulmonaire ?

Certaines équipes réalisent une cyphoplastie (ou kyphoplastie ou encore spondyloplastie) en gonflant dans la lésion un ou deux ballonnets afin de générer une cavité plus facile à remplir de ciment, limitant ainsi les risques de fuite pour les gestes très à risque. Dans la recommandation de l'HAS de 2009 sur la cyphoplastie, les fractures vertébrales néoplasiques ne représentaient pas une indication de cette technique et doivent faire l'objet d'études cliniques afin de mieux connaître l'efficacité et la sécurité de la technique dans cette indication. Il ne semble pas exister de supériorité de la cyphoplastie vs vertébroplastie concernant l'amélioration des douleurs ou la survenue de complications.

L'alternative actuelle est l'association d'une ablation tumorale percutanée (cryo-ablation ou radiofréquence) afin de générer une cavité et faciliter le remplissage en ciment. Elle nécessite cependant de s'assurer de l'absence de structure neurologique dans la zone de traitement qui pourrait être lésée par effet thermique (105).

La cryoablation provoque une nécrose des cellules tumorales et de son système vasculaire. Lors de la cryoablation, il convient de conserver une marge péri-tumorale de sécurité. La formation de glace autour de la sonde perturbe le fonctionnement de la membrane cellulaire et des enzymes créant un environnement extracellulaire hypertonique provoquant une déshydratation intracellulaire. Une alternance de phase de congélation et décongélation provoque une lyse cellulaire.

L'ablation par radiofréquence (RFA) est une technique d'ablation thermique qui utilise un courant alternatif pour générer de la chaleur de friction (60 – 100 ° c) causant une altération protéique et la mort cellulaire. Cette procédure permet une ablation tumorale ainsi qu'une conservation des tissus sains adjacents (106).

Ces deux techniques peuvent être utilisées seules dans des localisations non portantes pour traiter la douleur, ou pour avoir un effet de réduction tumorale sur des lésions isolées ou faiblement évolutives. Elles ont un coût substantiellement plus élevé ainsi qu'un recours nécessaire dans la majorité des cas à une anesthésie générale. Les complications sont essentiellement les lésions de structures nobles dans la zone de traitement (nerfs notamment), les brûlures cutanées pour les lésions très superficielles. Elles nécessitent donc un monitoring et une préparation adaptée. Leur effet sur la douleur est maintenant assez bien démontré : de l'ordre de 70 à 90% pour la radiofréquence, et de plus de 75% pour la cryothérapie (107). L'association de la cryothérapie et de la radiothérapie pourrait avoir un taux de réponse complète supérieur à la radiothérapie simple et une meilleure qualité de vie ultérieure (108).



Métastases osseuses

## Recommandations

- La cimentoplastie est un geste percutané radiologique (scopie ou scanner) qui permet une antalgie rapide localisée et une stabilisation mécanique (sauf pour les os longs).
- Elle peut être utilisée sur tous les os (y compris longs).
- Elle peut être combinée suivant les besoins par un traitement local anti-tumoral par radiothérapie ou de thermo-ablation percutanée (cryothérapie, radiofréquence).
- Les traitements de thermo-ablation percutanée peuvent être utilisés isolément pour le traitement de métastases douloureuses non portantes ou pour diminuer le volume tumoral.



## CHIRURGIE DES METASTASES OSSEUSES DES MEMBRES

Le lecteur pourra se reporter aux références suivantes pour approfondir le texte du référentiel concernant la chirurgie : (109–114).

### 1. Quels sont les principes généraux du traitement chirurgical ?

La décision d'un traitement chirurgical doit tenir compte de l'indication théorique de chirurgie, de l'espérance de vie du malade mais également de l'état général du malade, de ses besoins fonctionnels, du bénéfice attendu, des risques de l'intervention et du programme oncologique global. Le but est un retour rapide à l'autonomie, avec une remise en charge précoce et une qualité de vie satisfaisante. Le pronostic péjoratif du cancer broncho-pulmonaire oriente parfois vers un traitement chirurgical le plus simple possible, à visée antalgique, avec récupération fonctionnelle post-opératoire rapide. Il est rare de réaliser une résection chirurgicale carcinologique dans ce contexte.

Actuellement le traitement chirurgical des métastases osseuses s'inscrit dans le concept de « gain de survie de qualité ». L'estimation de l'espérance de vie est ainsi un élément capital de la prise en charge chirurgicale. Il s'agit cependant d'un exercice difficile, et chaque cas devra être discuté individuellement lors d'une réunion de concertation multidisciplinaire. Ceci est d'autant plus vrai avec l'avènement des thérapeutiques ciblées et de l'immunothérapie qui peuvent modifier considérablement le pronostic.

De façon générale, on peut retenir les grandes lignes suivantes :

- Les patients ayant une espérance de vie de moins de 6 semaines ne tirent aucun bénéfice d'une intervention chirurgicale. La prise en charge consistera donc en une antalgie efficace, associée éventuellement à de la radiothérapie.
- Les patients avec une espérance de survie dite prolongée (supérieure à 1 an), une chirurgie de type « résection-reconstruction » assurera une stabilisation durable et un contrôle tumoral local prolongé.
- Les patients avec une espérance de vie intermédiaire bénéficieront de techniques d'ostéosynthèse et de stabilisation moins agressives, mais aussi potentiellement moins durables.

Le traitement chirurgical est soit *préventif* lorsque le risque fracturaire est trop élevé ; soit « *curatif d'un symptôme* » en cas de fracture avérée sur lésion pathologique ou de douleurs invalidantes.

Le traitement chirurgical a deux objectifs : la récupération fonctionnelle d'un membre et/ou l'antalgie.

On rappelle que la CRP est élevée en post-opératoire en l'absence de toute infection et de toute tumeur ce qui en fait un mauvais marqueur d'infection post-opératoire.

La chirurgie est toujours plus aisée en territoire non-irradié mais reste possible. Cet élément doit être pris en considération dans l'établissement de la stratégie thérapeutique initiale. En revanche une radiothérapie post-opératoire sur l'ensemble de la pièce osseuse est recommandée.

### 2. Quelles sont les indications chirurgicales dans le traitement des métastases osseuses des membres?

#### 2.1 Chirurgie préventive

Les métastases de primitifs pulmonaires sont à prédominance lytique, avec une érosion corticale précoce. Le risque fracturaire est donc élevé. La prédiction du risque fracturaire n'est pas toujours aisée. Certains critères cliniques et scores peuvent aider à l'évaluer. Une chirurgie stabilisatrice prophylactique peut être indiquée en cas de douleur d'horaire mécanique, ou augmentant à la charge, ou fonctionnellement limitante, notamment pour des lésions localisées en zone portante. Miralès a proposé un score d'évaluation du risque fracturaire, tenant compte de la localisation et de la taille de la lésion, de la douleur associée et de son apparence à l'imagerie. Un traitement chirurgical prophylactique est indiqué pour un score égal ou supérieur à 9 (voir 1.2 Prévention de la morbidité de la métastase osseuse).



Métastases osseuses

### 2.2 Traitement des fractures pathologiques

Les fractures sur lésions pathologiques nécessitent une prise en charge chirurgicale dans la majorité des cas, pour permettre une récupération fonctionnelle rapide et pour diminuer les douleurs post-fracturaires. Les seules contre-indications sont le mauvais état général du patient ne permettant pas d'envisager une intervention chirurgicale et/ou une anesthésie. Dans ce contexte de fracture pathologique, l'urgence est la stabilisation de la fracture, à visée antalgique. La prise en charge chirurgicale curative en revanche ne constitue pas une urgence et doit être planifiée de façon soignée.

### 2.3 Traitement des douleurs sévères

Les douleurs invalidantes non soulagées par les traitements médicaux traditionnels et la cimentoplastie restent une indication fréquente de traitement chirurgical des lésions métastatiques osseuses. L'indication, inscrite dans le concept de gain de survie de qualité, est peu sujette à controverse dans ce contexte. En revanche le type de chirurgie (ostéosynthèse, arthroplastie ou chirurgie de reconstruction) sera à adapter à l'état général du patient et à son pronostic.

### 2.4 Cas particulier des lésions acétabulaires

Les lésions acétabulaires ont des indications spécifiques. Des lésions acétabulaires douloureuses qui ne compromettent pas la stabilité du cotyle (atteinte étendue du toit, de la colonne postérieure ou du mur médial) et qui n'ont pas un risque imminent de fracture doivent avoir une prise en charge médicale ou par radiothérapie. Si ces traitements ne sont pas efficaces sur la douleur ou qu'il existe un risque de fracture ou d'instabilité de hanche, un traitement plus invasif par cimentoplastie ou radiofréquence est indiqué. La chirurgie ne sera envisagée qu'après échec de ces traitements dans le cadre d'un patient en assez bon état général pour supporter une intervention chirurgicale lourde avec un risque de complications élevé.

## 3. Quels sont les examens à réaliser pour la décision thérapeutique chirurgicale ?

**Une évaluation précise de la lésion métastatique à traiter et de ses rapports est primordiale en pré-opératoire.**

Un bilan d'imagerie complet est donc recommandé pour planifier au mieux la chirurgie. Il sera constitué de radiographies centrées sur les lésions métastatiques mais aussi explorant l'ensemble de l'os concerné incluant les articulations sus et sous-jacentes comme par exemple une pangonométrie en cas d'atteinte des membres inférieurs (recherche de métastase adjacente ou skip metastasis). Un scanner, en fenêtre osseuse, non injecté, centré sur la lésion est indispensable. Il permet d'évaluer au mieux la lésion (taille, localisation, atteinte corticale...), la qualité osseuse adjacente, les lésions associées (fracture, lésions métastatique adjacentes...). Les autres examens d'imagerie (IRM, pet scan...) ont un intérêt pour le diagnostic étiologique de la lésion.

**En cas de suspicion d'une hyper vascularisation** de la lésion tumorale, un angioscanner ou une artériographie sera également nécessaire pour mieux évaluer le risque hémorragique, définir la voie d'abord et éventuellement réaliser une embolisation pré-opératoire en cas de risque hémorragique élevé.

**Lorsque l'indication chirurgicale urgente/rapide est posée**, la biopsie en pré-opératoire peut être indiquée en cas de doute sur le diagnostic étiologique (métastases révélatrices vs tumeur primitive osseuse). Bien souvent, il est cependant possible de réaliser la séquence thérapeutique suivante après un bilan étiologique minimal (électrophorèse des protéines plasmatiques et scanner TAP par exemple) : chirurgie orthopédique première de la métastase osseuse en urgence relative qui permettra d'obtenir dans le même temps une anatomopathologie et un traitement chirurgical de la lésion. Les lignes de chimiothérapie et la radiothérapie pourront être débutées une fois la cicatrisation du patient acquise soit 3 semaines après la chirurgie. Cette séquence thérapeutique est à peser avec les oncologues médicaux qui jugent de l'urgence d'un traitement étiologique mais permet de réaliser le traitement définitif de la métastase osseuse sans avoir à réaliser ensuite de fenêtre thérapeutique des traitements anti-cancéreux. En situation d'urgence oncologique relative, et sous-réserve d'une cicatrisation acquise, ce délai pourra être ramené à 15 jours après accord du chirurgien référent.





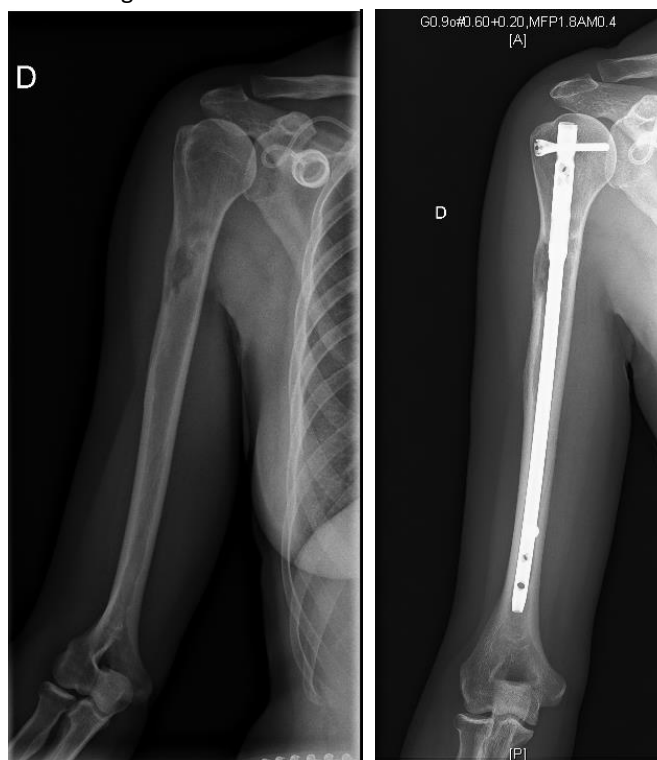
Métastases osseuses

#### 4. Quelles sont les techniques chirurgicales disponibles (ostéosynthèse – arthroplastie) et les localisations à traiter ?

##### 4.1 Ostéosynthèse

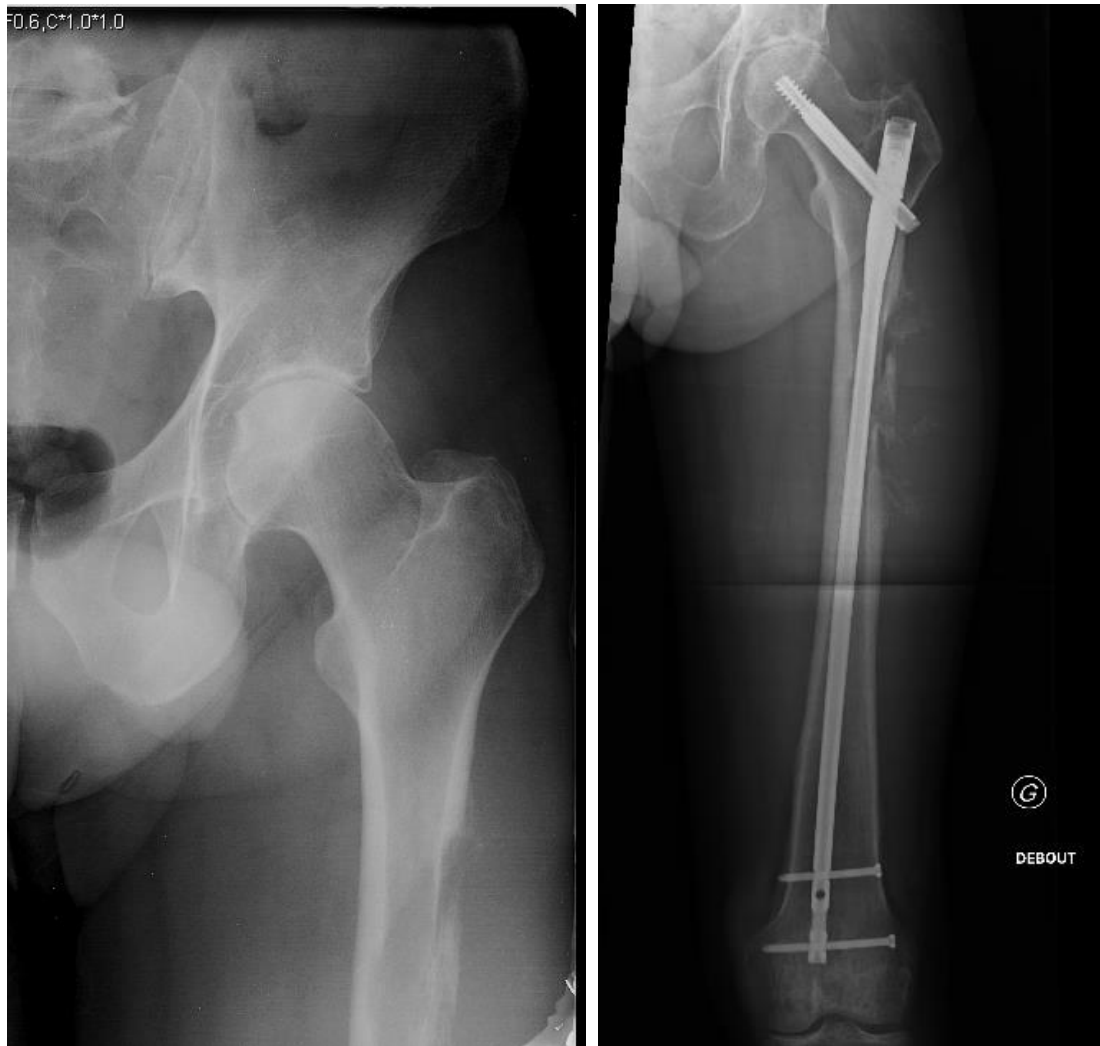
Les localisations préférentielles pour l'ostéosynthèse sont les atteintes diaphysaires des os longs (fémur, humérus, tibia) ainsi que les lésions métaphyso-diaphysaires.

L'enclouage centromédullaire constitue le moyen d'ostéosynthèse le plus utilisé pour les lésions diaphysaires et les lésions du massif trochantérien ou de l'extrémité proximale de l'humérus. Ses avantages sont sa simplicité de pose, son abord mini-invasif et sa bonne résistance mécanique, permettant une remise en charge précoce. Il présente l'inconvénient de disséminer les cellules tumorales dans la diaphyse (**Figure 5**). Il peut éventuellement être associé à un curetage-cimentation de la lésion en cas de perte osseuse importante. La mise en place du ciment sera réalisée après l'enclouage.



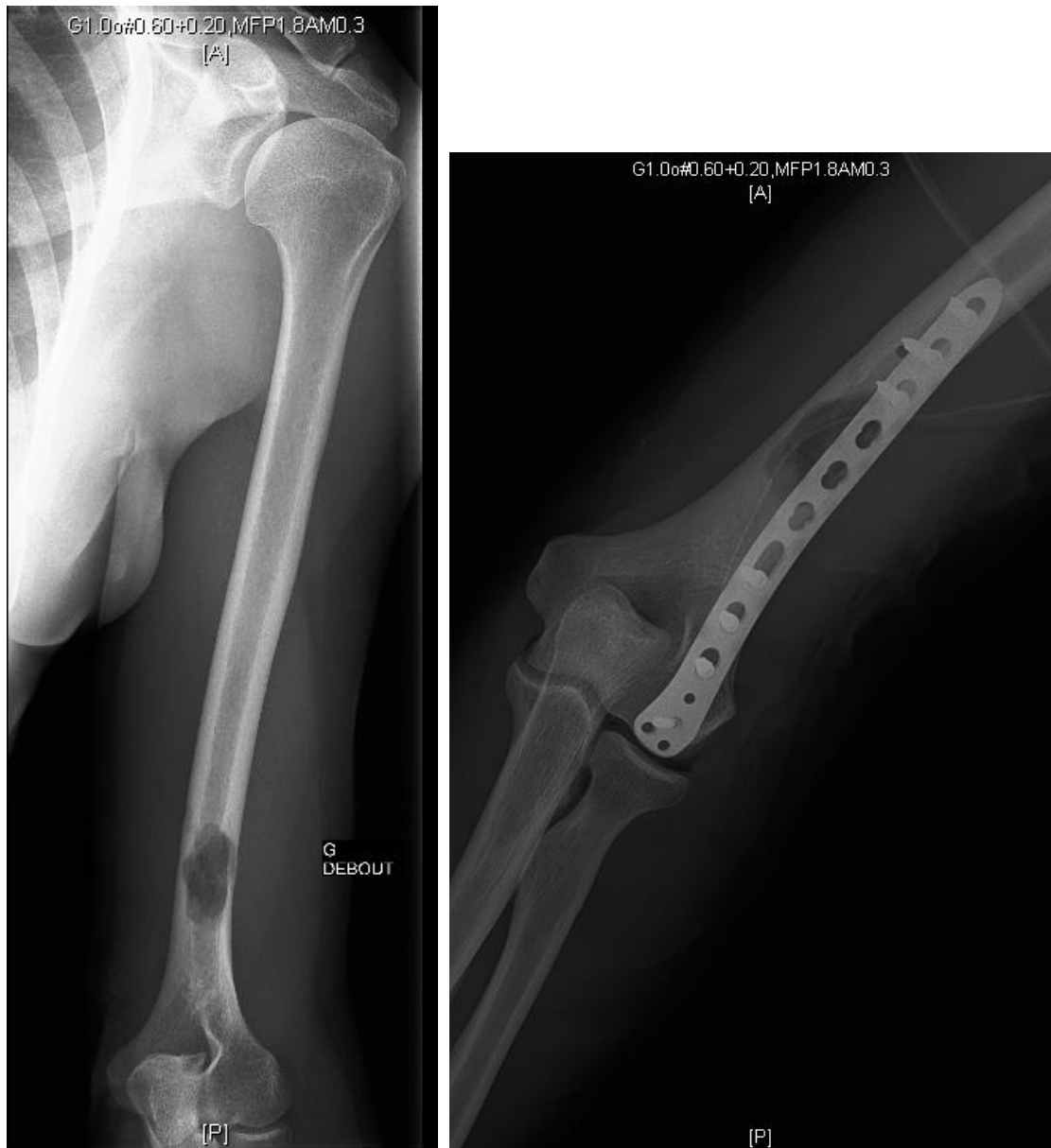**Figure 5 - Exemple d'enclouage centro-médullaire verrouillé préventif de l'humérus droit pour métastase d'un carcinome broncho-pulmonaire [Iconographie : Dr Wegrzyn, Hospices Civils de Lyon-Centre des Métastases Osseuses (CEMOS)].**

Dans le cadre d'enclouage centromédullaire pour lésion de la diaphyse fémorale, la mise en place d'une vis cervicale (à la place d'une vis transversale inter trochantérienne) permet une fixation plus sûre et a un effet protecteur sur le col fémoral pour d'éventuelle lésion cervicale secondaire.



**Figure 6 - Exemple d'enclouage gamma long verrouillé préventif du fémur gauche pour métastase d'un carcinome broncho-pulmonaire [Iconographie : Dr Wegrzyn, Hospices Civils de Lyon-Centre des Métastases Osseuses (CEMOS)].**

Les lésions fémorales et humérales distales relèvent d'une ostéosynthèse par plaque à vis verrouillées. **Figures 6 et 7.** Un curetage-cimentation de la lésion peut y être associé en cas de mauvaise qualité osseuse, de perte osseuse importante ou de radiothérapie associée.



**Figure 7 - Exemple d'ostéosynthèse préventive par plaque à vis verrouillées de l'humérus gauche pour métastase d'un carcinome broncho-pulmonaire [Iconographie : Dr Wegrzyn, Hospices Civils de Lyon-Centre des Métastases Osseuses (CEMOS)].**

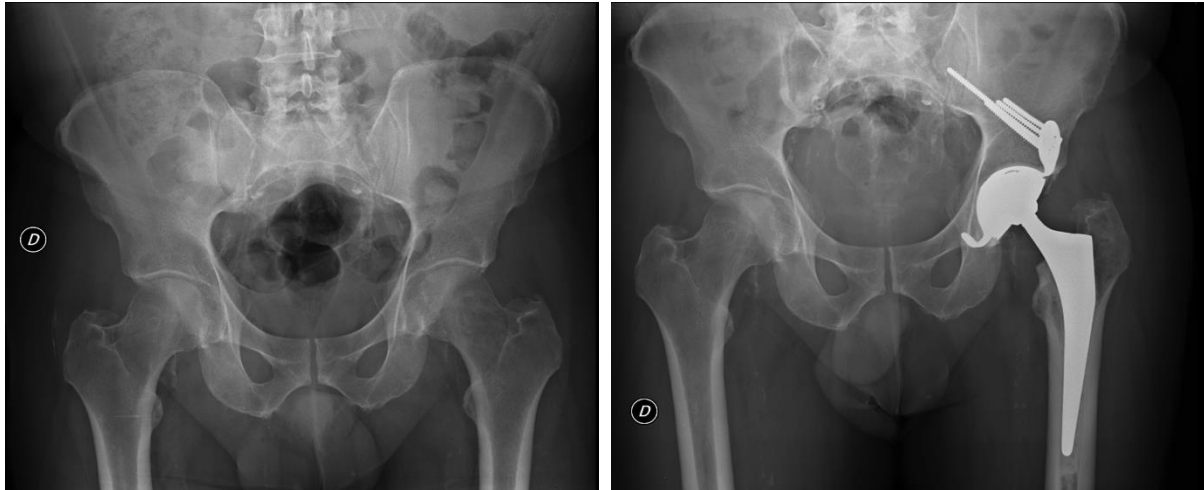Les métastases osseuses sur d'autres os plus éloignés du squelette axial sont rares (radius, ulna, fibula, métacarpes et métatarsiens). Elles seront traitées par plaque ou radiothérapie isolée.



Métastases osseuses

#### 4.2 Arthroplasties

Toutes les atteintes articulaires peuvent être traitées par arthroplasties. Elles sont indiquées chez des patients ayant un pronostic vital supérieur à 6 mois-1 an. Les prothèses seront toujours cimentées tant sur le versant acétabulaires (dans une armature de renfort métallique) que sur le versant fémoral, afin d'améliorer leur stabilité dans un os de qualité médiocre ou exposé à une radiothérapie adjuvante qui risquerait de compromettre l'ostéo-intégration des implants sans ciment. Les localisations préférentielles pour l'arthroplastie sont les lésions de la tête et du col du fémur.

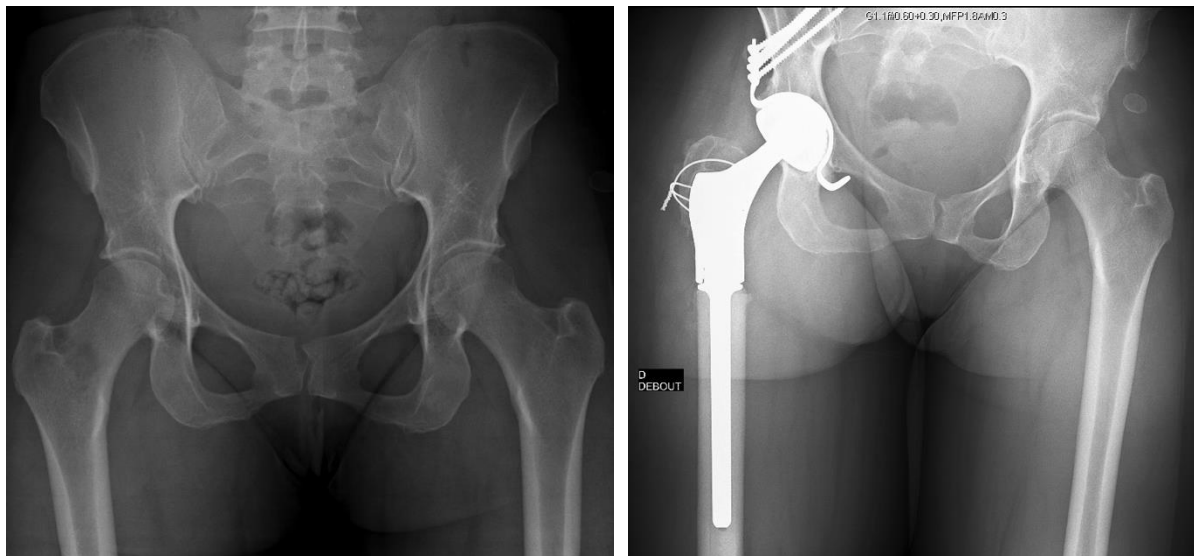


**Figure 8 - Prothèse totale de la hanche gauche avec cotyle à double mobilité cimenté dans une armature de renfort métallique et tige fémorale cimentée pour métastases du col fémoral et du toit du cotyle d'un carcinome broncho-pulmonaire [Iconographie : Dr Wegrzyn, Hospices Civils de Lyon-Centre des Métastases Osseuses (CEMOS)].**

En cas de métastase du col fémoral plus étendue et notamment lorsque la métastase atteint la région trochantérienne ou sous-trochantérienne, une résection fémorale proximale conservant un médaillon trochantérien pour la continuité de l'appareil abducteur de la hanche est indiquée. Une méga-prothèse fémorale proximale est alors cimentée dans la diaphyse fémorale. **Figures 8 et 9.**

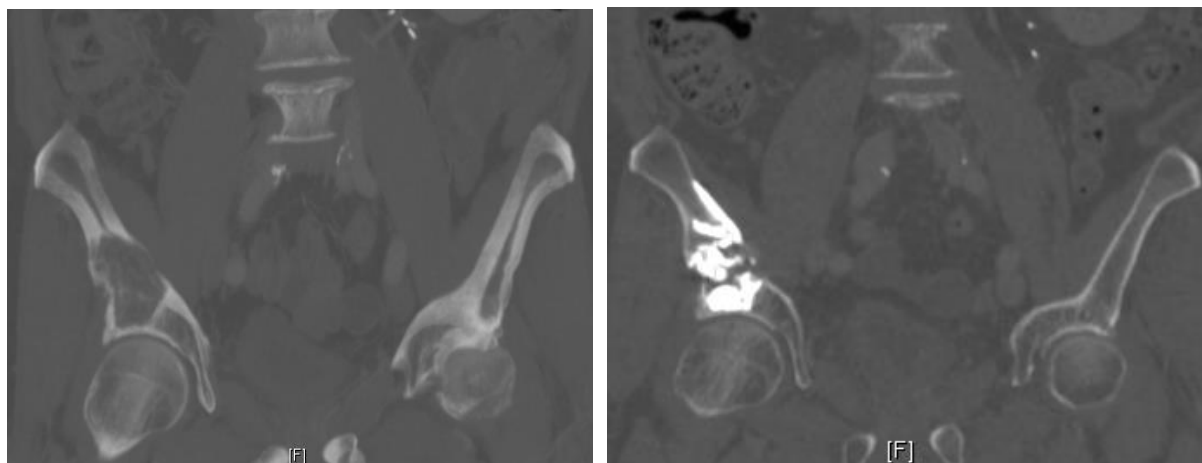


Métastases osseuses



**Figure 9 - Prothèse totale de la hanche droite avec cotyle à double mobilité cimenté dans une armature de renfort métallique et méga-prothèse fémorale proximale cimentée pour métastase du col fémoral d'un carcinome broncho-pulmonaire [Iconographie : Dr Wegrzyn, Hospices Civils de Lyon-Centre des Métastases Osseuses (CEMOS)].**

L'atteinte cotyloïdienne doit également être prise en compte et parfois traitée notamment lorsqu'il existe un risque fracturaire d'une métastase en zone portante ou un risque de protrusion endo-pelvienne de la tête fémorale. Les interventions chirurgicales cotyloïdiennes de type résection chirurgicale carcinologique – arthroplastie sont particulièrement lourdes pour obtenir un réel bénéfice fonctionnel y compris chez un patient en bon état général et présentant une espérance de vie très élevée. C'est pourquoi, une arthroplastie totale de hanche associée à une reconstruction acétabulaire par renfort métallique acétabulaire constitue le traitement le plus indiqué (115). Les lésions acétabulaires douloureuses ou à risque de fracture élevé chez des patients fragiles et présentant une espérance de vie courte doivent être traitées de préférence par cimentoplastie sous contrôle scannographique. **Figure 10.**



**Figure 10 - Cimentoplastie d'une métastase d'un carcinome broncho-pulmonaire du toit du cotyle droit [Iconographie : Dr Wegrzyn, Hospices Civils de Lyon-Centre des Métastases Osseuses (CEMOS)].**



Métastases osseuses

### 5. Quelles sont les complications spécifiques des prises en charge chirurgicales orthopédiques ?

De manière générale, ces patients ont un risque plus élevé que la moyenne de faire une complication thromboembolique ou infectieuse. Le suivi médical post-opératoire doit donc être rapproché. Les protocoles d'antibioprophylaxie per opératoire sont également spécifiques de ce type de chirurgie à risque d'infection (prolongation de l'antibioprophylaxie pendant 48 h).

Les complications per-opératoires prédominantes sont l'hémorragie et les embolies graisseuses. Les métastases osseuses secondaires au cancer broncho-pulmonaire sont rarement hyper-vascularisées et habituellement ne nécessitent pas d'embolisation pré-opératoire. A court terme, les principales complications sont d'ordre cicatriciel, thromboembolique (favorisée par la combinaison de la chirurgie, l'immobilisation, le contexte inflammatoire et les facteurs pro-thrombotiques sécrétés par la tumeur) et septique chez ces patients à risque notamment si les traitements anti-cancéreux sont débutés avant l'obtention d'une parfaite cicatrisation des tissus mous (3 à 4 semaines post-opératoires). A long terme, les complications principales sont l'échec de l'ostéosynthèse par rupture mécanique de l'implant, ou de l'arthroplastie par descellement des implants ou fracture péri-prothétique. Les facteurs de risque d'échec sont la progression tumorale, une pseudarthrose d'une fracture pathologique, et une prise en charge chirurgicale initiale et péri-opératoire inadaptée.



## CHIRURGIE DES METASTASES OSSEUSES RACHIDIENNES

### 1. Introduction

Les métastases osseuses représentent la cause tumorale la plus fréquente des atteintes rachidiennes (90%), loin devant les tumeurs primitives ou les hémopathies. Dans le cancer du poumon métastatique osseux, l'atteinte rachidienne est extrêmement fréquente (85 % des patients avec au moins une localisation rachidienne dans la cohorte POUMOS). L'atteinte lombaire est la plus fréquente. Les métastases uniques du rachis sont rares. En revanche il n'est pas rare d'observer une ostéose diffuse touchant les trois segments du rachis. La prise en charge de ces métastases osseuses rachidiennes est difficile et non consensuelle. Parmi les objectifs thérapeutiques clés, on retiendra le bénéfice à attendre :

- sur la douleur ;
- sur la stabilité du rachis ;
- sur le retentissement neurologique ;
- sur l'action préventive anti-fracturaire ;
- et sur le diagnostic histologique.

La place de la neurochirurgie sera à discuter au cas par cas en tenant compte de la prise en charge globale du patient. Nous donnons ici les points clés qui fondent la décision neurochirurgicale dans le cancer du poumon.

Concernant spécifiquement le cancer du poumon, l'essentiel des métastases rachidiennes correspond à des adénocarcinomes. La réflexion neurochirurgicale a évolué avec les progrès scientifiques observés dans cette maladie. Le premier point est le démantèlement, grâce à la biologie moléculaire, des sous-types mutationnels de ces tumeurs. L'observation de l'histoire naturelle de ces sous-types a révélé un pronostic et une affinité osseuse variables. Par ailleurs, ces sous-types sont associés à des possibilités thérapeutiques nouvelles autres que la chimiothérapie en utilisant des thérapeutiques ciblées ou l'immunothérapie. Enfin il existe des réponses osseuses et des ré-ossifications parfois remarquables en associant certaines prises en charge locales et des traitements systémiques osseux (par exemple l'association d'un anti-EGFR et du dénsumab). La connaissance de ces nouvelles données est importante à prendre en compte pour la décision neurochirurgicale.

Concernant l'évaluation précise du risque fracturaire au niveau vertébral, la prédiction est mieux évaluée par le scanner en fenêtres osseuses avec reconstruction sagittale mais reste très qualitative et de mauvaise qualité pour les lésions ostéolytiques non massives d'une vertèbre. Des études sont nécessaires pour mieux évaluer la résistance biomécanique des vertèbres atteintes de métastases osseuses. Certaines classifications, comme le score SINS (voir infra), se développent.

### 2. Quel bilan est nécessaire pour caractériser localement la lésion du rachis en vue de déterminer son opérabilité ?

L'évaluation d'une métastase rachidienne commence par une évaluation de la douleur (type, trajet, intensité, localisation, etc.) et un examen clinique neurologique approfondi. Il est notamment nécessaire de préciser l'existence d'un déficit moteur, sensitif ou sphinctérien. On recherchera également un syndrome pyramidal.

Au plan paraclinique, la réalisation d'une I.R.M. du rachis complet est essentielle. Habituellement, les métastases apparaissent en hyposignal T1, hypersignal T2 et se réhaussent après injection de gadolinium (T1 gado). L'I.R.M. rachidienne permet le diagnostic d'extension des lésions rachidiennes. Elle permet également d'analyser l'extension dans les parties molles adjacentes et de rechercher une épидurite. Enfin, elle précise, en cas de recul du mur postérieur, l'existence d'une épидurite importante, la souffrance médullaire en regard (hypersignal T2 médullaire et interruption du LCR).





En complément du scanner TAP généralement déjà disponible, il est nécessaire d'obtenir à partir de ce scanner, au moins une reconstruction osseuse sagittale. Au mieux, on réalisera un scanner centré sur les vertèbres d'intérêt. Le scanner est essentiel pour analyser la structure osseuse et évaluer au mieux le risque fracturaire.

D'autres examens sont disponibles mais ne sont habituellement pas réalisés dans le cancer du poumon. C'est le cas de l'angiographie qui est un examen utile pour évaluer la vascularisation des tumeurs rachidiennes. L'angiographie trouve particulièrement sa place en cas de métastases hypervascularisées nécessitant une embolisation avant la prise en charge chirurgicale. C'est le cas notamment des métastases rénales et thyroïdiennes. La scintigraphie osseuse est particulièrement efficace pour détecter les lésions ostéocondensantes. Cependant, dans le cancer du poumon, les métastases osseuses sont habituellement très ostéolytiques et peuvent ne pas être détectées sur la scintigraphie osseuse. Habituellement, le PET scan au 18-FDG est supérieur à la scintigraphie osseuse pour détecter des métastases osseuses rachidiennes.

### 3. Quelles sont les techniques neurochirurgicales disponibles pour prendre charge une métastase rachidienne ?

Les techniques neurochirurgicales des métastases osseuses rachidiennes sont essentiellement à visée palliative et n'obéissent donc pas aux règles chirurgicales d'exérèse large des tumeurs primitives osseuses avec comme objectif principal la résection complète (R0).

**Les principes chirurgicaux** qui guident la prise en charge chirurgicale d'une métastase osseuse rachidienne sont :

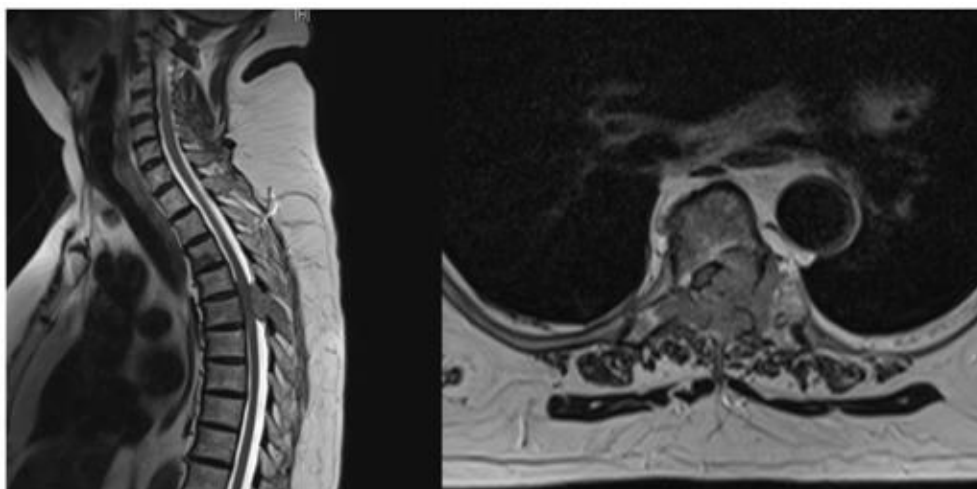
- la décompression des structures nerveuses (racine nerveuse, cordon médullaire) ;
- la stabilisation du foyer de fracture et du rachis avec si possible la correction ou la prévention de la déformation ;
- et la réduction du volume tumoral.

Dans tous les cas, la neurochirurgie sera complétée en post-opératoire d'une radiothérapie sur le lit chirurgical pour prévenir la récurrence et favoriser la consolidation osseuse.

**Il existe différentes techniques chirurgicales.** La voie d'abord est décidée suivant différents paramètres : la localisation tumorale (cervicale, thoracique ou lombaire), le nombre de vertèbres atteintes, l'existence ou non d'une compression médullaire, l'instabilité rachidienne éventuelle et l'état général du patient en incluant ses comorbidités.

*La laminectomie* est relativement peu utilisée. Lorsqu'elle l'est, elle n'est généralement pas isolée. La principale raison en est la rareté de la compression postérieure épidurale (< 10%). **Figure 11.** En effet, la plupart des compressions médullaires surviennent à partir de l'espace épidural antérieur. De plus, la laminectomie expose au risque de déstabilisation du rachis avec une majoration de l'attitude cyphotique. La laminectomie isolée sera donc réservée à l'existence d'une compression épidurale postérieure sans atteinte du corps vertébral antérieur. En conséquence, dans la majorité des cas de laminectomie, le geste est complété par une stabilisation postérieure.



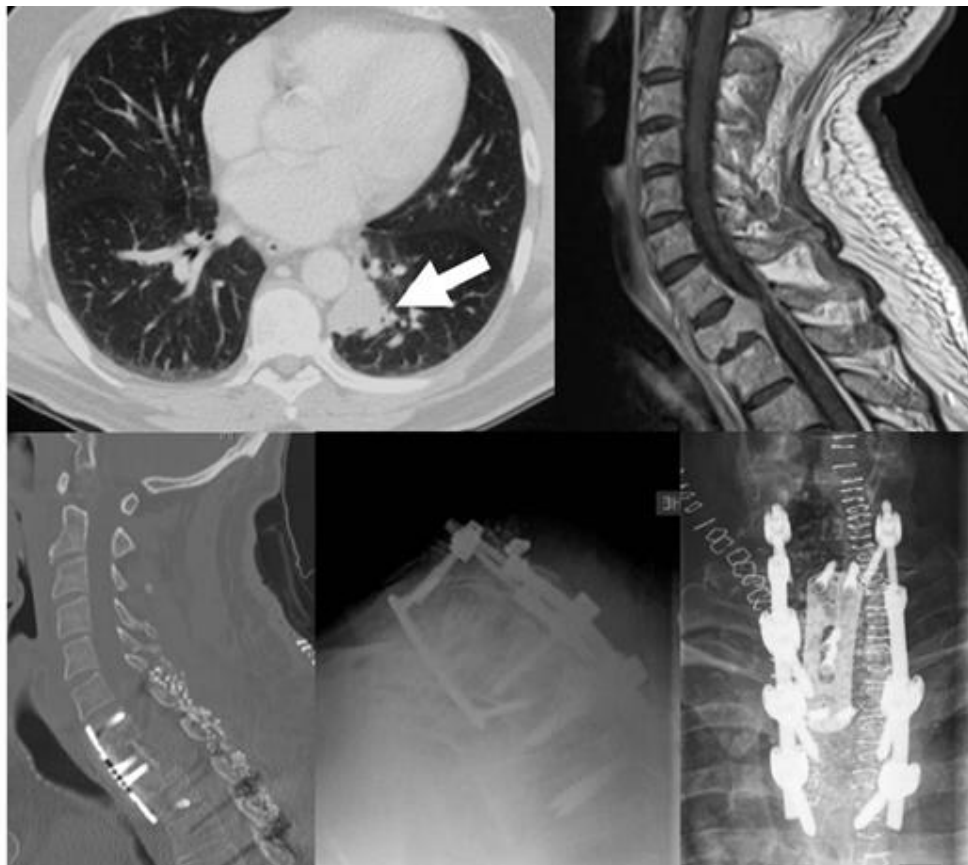


**Figure 11 - Exemple d'indication de laminectomie isolée devant une épidurite sans instabilité ni atteinte osseuse corporelle (cancer du poumon) [Iconographie : Pr Barrey, Hospices Civils de Lyon-Centre des Métastases Osseuses (CEMOS)]**

*L'utilisation de la stabilisation postérieure* est très fréquente pour prévenir les déformations en cyphose. Le titane à une place de choix car il diminue les artefacts observés en I.R.M.

*La voie postéro-latérale* est surtout utilisée à l'étage thoracique et lombaire pour obtenir une décompression optimale des structures neurologiques. Elle permet d'associer dans le même geste une reconstruction antérieure. Il n'est pas rare de réaliser cette approche à droite et à gauche de façon concomitante. Elle est particulièrement intéressante en cas de lésion située sur T3 et T4 qui sont d'un accès difficile par voie antérieure.

*La voie antérieure* offre un accès direct à la localisation tumorale lorsqu'elle est située dans le corps vertébral ce qui est la présentation la plus fréquente. En cas de résection située au niveau d'un corps vertébral, le geste est habituellement complété par un temps de reconstruction de la colonne antérieure avec souvent « une cage intervertébrale ». Il est aussi fréquent d'utiliser au cours du geste chirurgical du ciment de méthyl-méthacrylate (PMMA) pour reconstruire la colonne antérieure. En revanche l'utilisation de greffon osseux est de moins en moins fréquente. On notera enfin que la voie antérieure est souvent utilisée pour traiter une lésion du rachis cervical.



**Figure 12 - exemple de chirurgie combinée antérieure + postérieure pour traiter une localisation métastatique de la charnière cervico-thoracique (vertèbre T1) d'origine pulmonaire (homme de 52 ans) [Iconographie : Pr Barrey, Hospices Civils de Lyon-Centre des Métastases Osseuses (CEMOS)].**

Au total, en cas de pathologie maligne, il est rare qu'une seule voie d'abord soit utilisée mais, de plus en plus, le neurochirurgien tentera de combiner des approches notamment voie antérieure et voie postérieure (**Figure 12**). Étant donné le contexte de cancer du poumon métastatique osseux, la vertébrotomie totale n'est habituellement pas indiquée.

#### 4. Quels sont les critères décisionnels de l'indication opératoire ?

Classiquement, la prise en charge neurochirurgicale des métastases osseuses rachidiennes est palliative. De plus, elle s'envisage dans un contexte global en intégrant les possibilités systémiques et locales comme la contention par corset rigide bivalve, la radiothérapie ou encore les possibilités de radiologie interventionnelle. Au plan systémique, se discute la chimiothérapie, l'immunothérapie, les thérapeutiques ciblées et les traitements systémiques osseux (zolétronate, pamidronate et dénosumab). Habituellement, la neurochirurgie n'est pas utilisée isolément mais au sein d'un plan global de prise en charge locale et systémique du patient. La discussion neurochirurgicale dépendra donc de critères purement locaux, de critères associés à la maladie et à l'état global du patient.

##### 4.1 Critères locaux

Comme nous l'avons vu précédemment, l'évaluation locale basée sur l'examen clinique, les résultats de l'I.R.M. et du scanner permettront de caractériser au mieux l'intensité douloureuse, le retentissement neurologique, la stabilité du foyer de fracture s'il en existe un, le nombre de lésions rachidiennes et le bénéfice attendu en prévention d'une fracture pathologique ou d'une accentuation de la déformation.

L'atteinte neurologique clinique est cotée selon la classification de Frankel ((116) ; **Tableau 9**).



Métastases osseuses

La stabilité est évaluée par le score SINS (*Spinal Instability Neoplastic Score*) qui permet de déterminer le caractère stable ou instable de l'instabilité et le risque fracturaire (**Tableau 10**).

Le volume 3D de l'atteinte vertébrale a également été coté selon diverses classifications développées initialement pour les tumeurs rachidiennes primitives. C'est le cas du système de Weinstein-Boriani-Biagini (WBB) en coupe axiale (117) et de la classification de Tomita (axiale et sagittale) (118). Ces classifications s'intéressent plus à la résecabilité de la tumeur qu'au risque fracturaire.

GRADE	DESCRIPTION
A	Déficit sensitivo-moteur complet
B	Déficit moteur complet. Sensitif préservé
C	Pas de déambulation. Fauteuil roulant, quelques fonctions motrices
D	Déambulation mais avec des signes neurologiques D1 avec déambulateur D2 avec canne D3 sans appareillage
E	Fonctions neurologiques normales

**Tableau 9 - Classification fonctionnelle de Frankel (116)**

ITEM		SCORE
<b>LOCALISATION</b>	Charnières (C0-C2, C7-T2, T11-L1, L5-S1)	3
	Rachis mobile (C3-C6, L2-L4)	2
	Rachis semi-rigide ( T3-T10)	1
	Rachis rigide (S2-S5)	0
<b>DOULEUR MECANIQUE</b>	OUI	3
	Douleur non mécanique	1
	Indolore	0
<b>LESION OSSEUSE</b>	Lytique	2
	Mixte	1
	Condensant	0
<b>ALIGNEMENT</b>	Subluxation/translation	4
	Déformation harmonieuse	2
	Normal	0
<b>TASSEMENT VERTEBRAL</b>	> 50%	3
	< 50%	2
	Ostéolyse > 50% sans tassement	1
	Aucun	0
<b>ATTEINTE DES ELEMENTS POSTERIEURS</b>	Bilatérale	3
	Unilatérale	1
	Aucune	0
<b>TOTAL</b>		<b>/ 18 pts</b>
<b>Interprétation du score</b>		
0-6 points : stable / 7-12 points : potentiellement instable / 13-18 points : instable		

**Tableau 10 - Score SINS**



Métastases osseuses

#### 4.2 Critères liés à la maladie cancéreuse

Plusieurs points clés liés au cancer sont à vérifier avant d'envisager une intervention :

- la nature tumorale et son profil moléculaire avec l'existence ou non de thérapies ciblées disponibles ;
- l'extension tumorale avec notamment l'existence d'autres métastases osseuses, ainsi que des métastases viscérales (hépatiques, cérébrales, pulmonaires) ;
- l'évolutivité tumorale qui peut s'apprécier sur la réponse au traitement oncologique en cours et le nombre de lignes de traitement déjà reçues ;
- l'estimation de survie attendue (moins de 3 mois, de 3 à 12 mois, ou plus d'1 an).

#### 4.3 Critères liés à l'état global du patient

L'état général du patient (*performance status*) et notamment l'existence de comorbidités (fonction rénale, fonction respiratoire, fonction hépatique, fonctions supérieures, fonction cardiaque, état nutritionnel) déterminent grandement les complications post-opératoires et les capacités de récupération fonctionnelle.

#### 4.4 Stratégie décisionnelle

C'est de la synthèse de ces critères locaux, tumoraux et généraux et en fonction de l'avis du patient que se décide ou non l'intervention neurochirurgicale. Jusqu'à présent, l'algorithme utilisé pour synthétiser l'ensemble des critères et aider à la décision chirurgicale est l'échelle de Tokuhashi (83). Cette échelle a été montrée comme hautement corrélée avec la survie des patients. Dès lors, l'intervention chirurgicale est recommandée pour un score supérieur à 9 alors que le bénéfice d'une neurochirurgie semble très peu probable pour un score < 6. On notera cependant que cette classification confère un score de 0 pour la nature pulmonaire de la tumeur mais sans tenir compte des progrès réalisés dans la caractérisation moléculaire de ces tumeurs qui ont eu un impact pronostique et thérapeutique important. Ceci doit amener à nuancer le score de Tokuhashi dans le cas particulier des cancers du poumon non à petites cellules (**Tableau 11**).

CRITERES	Catégories	POINTS
1 Etat général	Médiocre	0
	Moyen	1
	Bon	2
2 Déficit neurologique	Complet (Frankel A, B)	0
	Incomplet (Frankel C, D)	1
	Aucun	2
3 Tumeur primitive	Poumon (à nuancer selon le statut mutationnel)	0/5
4 Nombre de vertèbres atteintes	≥ 3	0
	2	1
	1	2
5 Métastases osseuses extra-rachidiennes	≥ 3	0
	1-2	1
	0	2
6 Métastases viscérales	Non réséquable	0
	Réséquable	1
	Aucune	2
n=6 TOTAL		/15

**Tableau 11 - Classification modifiée de Tokuhashi (83)**

NB : D'après cette classification, la survie est de moins de 6 mois pour un score  $\leq 8$  et de plus de 1 an pour un score  $\geq 12$ .



### 5. Quelles sont les contre-indications chirurgicales ?

Les patients qui présentent une ou plusieurs des caractéristiques suivantes sont à réfuter d'une éventuelle intervention neurochirurgicale :

- survie estimée < 3 mois ;
- profonde altération d'état général (Karnofsky  $\leq$  40%) ;
- immunodépression sévère ;
- métastases osseuses rachidiennes multiples touchant les 3 segments du rachis (cervical, dorsal, lombaire) ;
- tumeur disséminée avec des métastases viscérales (hépatiques, pulmonaires) ou cérébrales. Ce point est à nuancer en fonction du statut moléculaire du patient et des perspectives thérapeutiques.

L'existence d'une radiothérapie pré-opératoire de la vertèbre à opérer n'est pas une contre-indication formelle opératoire mais est un facteur de risque de complications.

### 6. Quelles sont les contraintes et effets secondaires d'une neurochirurgie rachidienne ?

Dans l'étude de Wise (119), le taux de complications est de 20% (40% en cas de localisation sacrée). La complication la plus fréquente est l'infection du site opératoire qui implique le plus souvent la reprise chirurgicale pour lavage et débridement. Les autres complications rapportées sont par ordre de fréquence décroissante : l'infection urinaire, la rupture de matériel, les complications thrombo-emboliques, la rechute locale, le décès, la CIVD (coagulation intra-vasculaire disséminée) et la détérioration du statut neurologique.

Les facteurs prédictifs de complication sont essentiellement l'état neurologique pré-opératoire, l'état général pré-opératoire et l'existence d'une radiothérapie pré-opératoire du site à traiter.



## LA RCP – OOS (RCP d’Oncologie Osseuse Secondaire)

### 1. Quel est le domaine d’intervention de la RCP métastases osseuses ?

Les métastases osseuses représentent une discipline transversale au sein de la cancérologie qui est unie par le risque de survenue de complications locales spécifiques comme des douleurs sévères, une hypercalcémie, des fractures pathologiques avec un risque d’impotence fonctionnelle pour les os longs et ou de compression médullaire pour le rachis.

Il existe un réel enjeu en termes de qualité de vie, de lutte contre la douleur et de prévention du handicap. Cette approche locomotrice du cancer est complémentaire du traitement antitumoral classique qui reste toujours discuté en réunion de concertation spécifique d’organe par les oncologues. Les patients présentant des métastases osseuses requièrent donc une double prise en charge spécialisée locomotrice et oncologique. Pour l’heure la RCP métastases osseuses demeure une RCP de recours (120).

### 2. Quelles sont les questions posées en RCP métastases osseuses ?

- La première question concerne la discussion du diagnostic d’une image osseuse (métastases osseuses, tumeur primitive bénigne, manifestation osseuse de maladie systémique, etc.) et la décision de biopsie à visée diagnostique. Il est maintenant possible de réaliser sur les biopsies osseuses de la biologie moléculaire qui est désormais essentielle dans la prise en charge de certains cancers avec les nouvelles thérapeutiques ciblées.
- La deuxième question est l’évaluation du risque fracturaire devant une lésion ostéolytique et la conduite à tenir.
- La troisième question est la prise en charge antalgique et/ou antitumorale locale (**Figure 14**).
- La quatrième question concerne le traitement systémique osseux par bisphosphonate et dénosumab.

### 3. Quelles sont les « métiers » représentés ?

Le noyau dur des médecins présents aux RCP métastases osseuses est formé par les rhumatologues, les radiologues, les médecins nucléaires, les chirurgiens orthopédiques/rachis et les radiothérapeutes. Il est fréquent que les oncologues médicaux, les oncologues spécifiques d’organe (particulièrement pneumologues, sénologues, urologues), les anatomopathologistes, les médecins de soins palliatifs/de la douleur se joignent à la réunion pour présenter leur patient.

### 4. Quelles sont les techniques disponibles pour la prise en charge ?

Les outils dont nous disposons sont les immobilisations par corset, les traitements systémiques osseux, la chirurgie orthopédique préventive ou curative pour les os longs ou le rachis, la radiothérapie conventionnelle, la radiothérapie métabolique, la radiologie interventionnelle avec des techniques de cimentation, de cryothérapie ou de radiofréquence.

### 5. Schématiquement, quelle conduite à tenir biomécanique peut être proposée devant une atteinte métastatique osseuse dans le cadre de la “RCP métastases osseuses” ?

L’objectif est de rester en lien étroit avec la prise en charge oncologique médicale et d’articuler au mieux les soins à visée osseuse et le traitement général. L’algorithme ci-joint propose une démarche analytique du risque biomécanique utilisée en RCP métastases osseuses. Il est clair que l’évaluation du risque biomécanique d’une métastase osseuse est encore insuffisante (**Figure 13**).

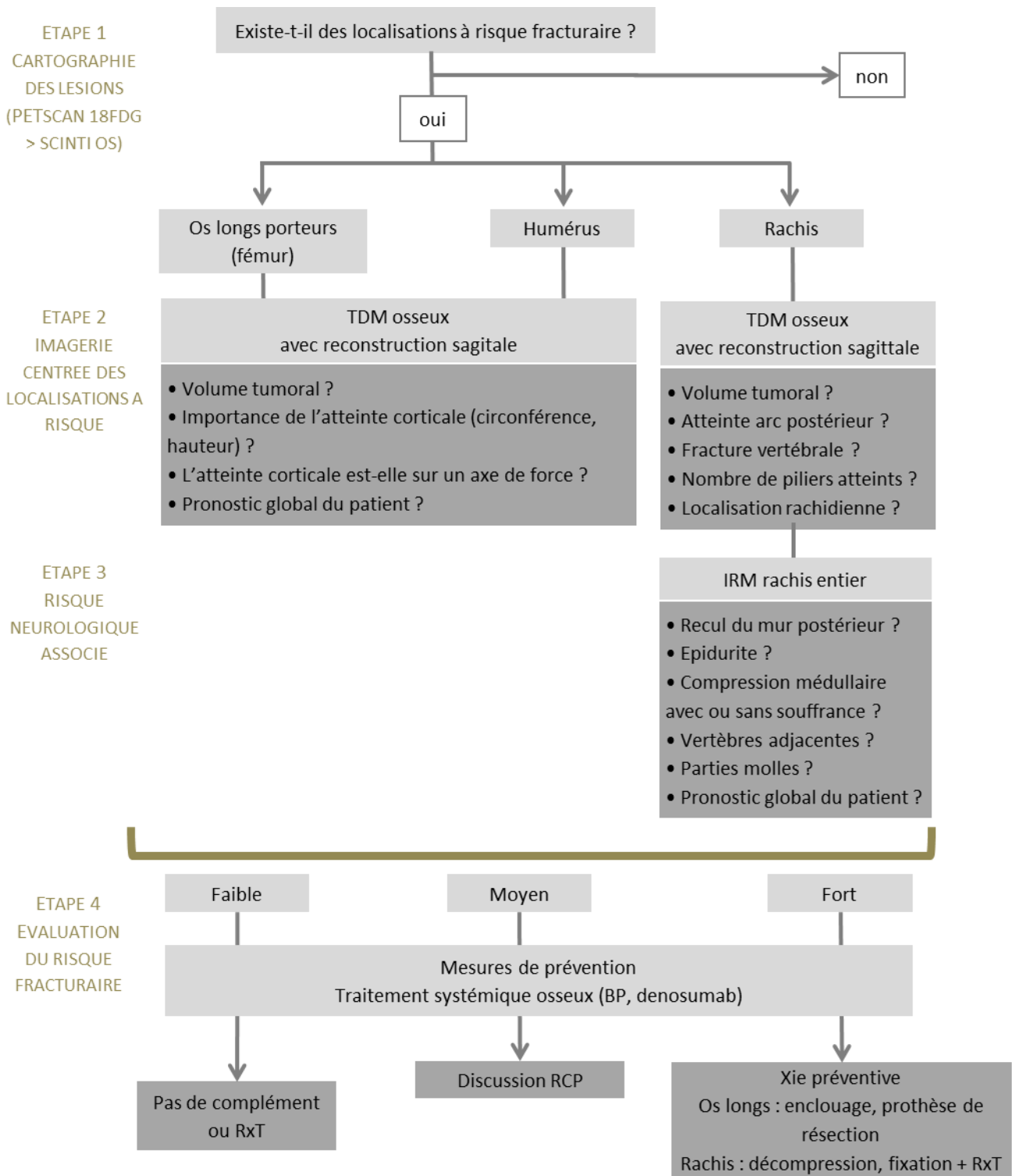


Figure 13 – Conduite à tenir biomécanique devant une atteinte métastatique osseuse en RCP métastases osseuses.



Métastases osseuses

## 6. Quelle démarche médicale peut-on proposer devant un patient douloureux métastatique osseux ?

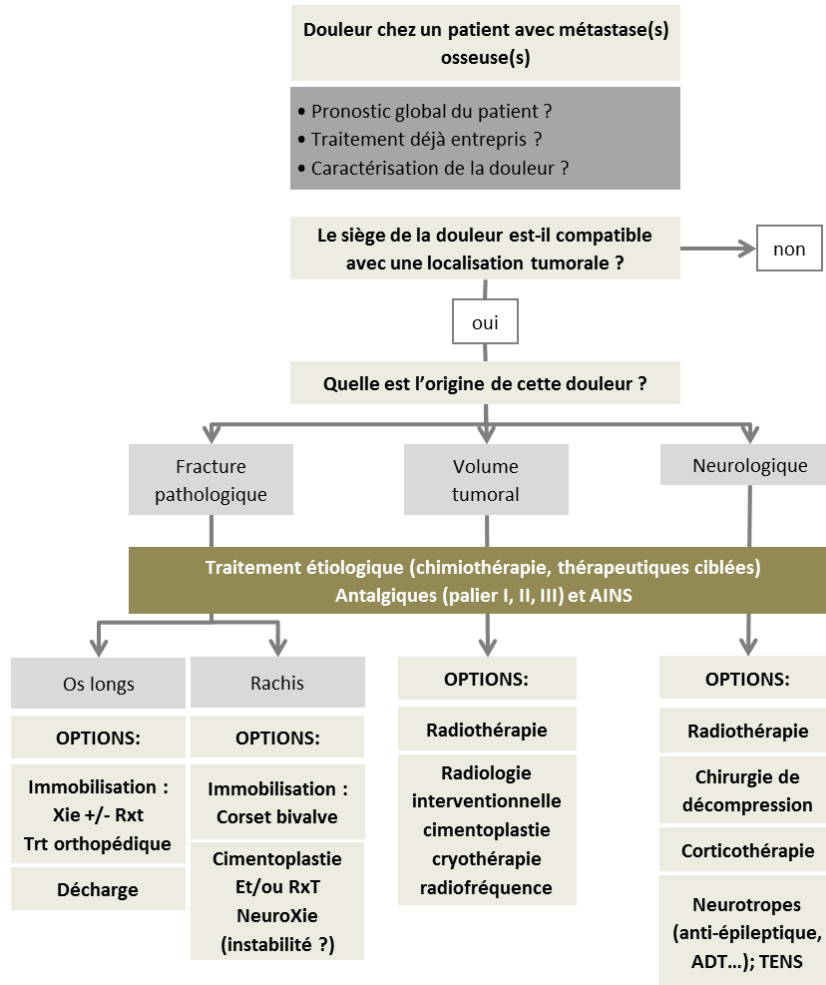


Figure 14 – Options thérapeutiques devant une douleur chez un patient métastatique osseux.

## 7. Comment bien préparer la RCP métastase osseuse d'un patient ?

A côté des renseignements classiques tumoraux, il est important de préciser les points suivants dans la demande de RCP :

- circonstances cliniques du diagnostic osseux et durée d'évolution
- le patient est-il douloureux et quel est son type de douleur (neuropathique, nocturne, mécanique) ?
- quels sont les traitements médicamenteux en cours ?
- le patient a-t-il déjà été traité localement ?
- le patient reçoit-il un traitement systémique osseux ?
- le patient est-il sous anticoagulants ?
- quel est le pronostic global du patient et quel est le projet thérapeutique actuel ?

Nous proposons ici au clinicien un algorithme décisionnel, intégrant les multiples paramètres à prendre en compte pour une prise en charge optimale des métastases osseuses chez un patient. Cette démarche permet une présentation optimale en RCP métastases osseuses pour proposer une prise en charge personnalisée à chaque patient (120).





Métastases osseuses

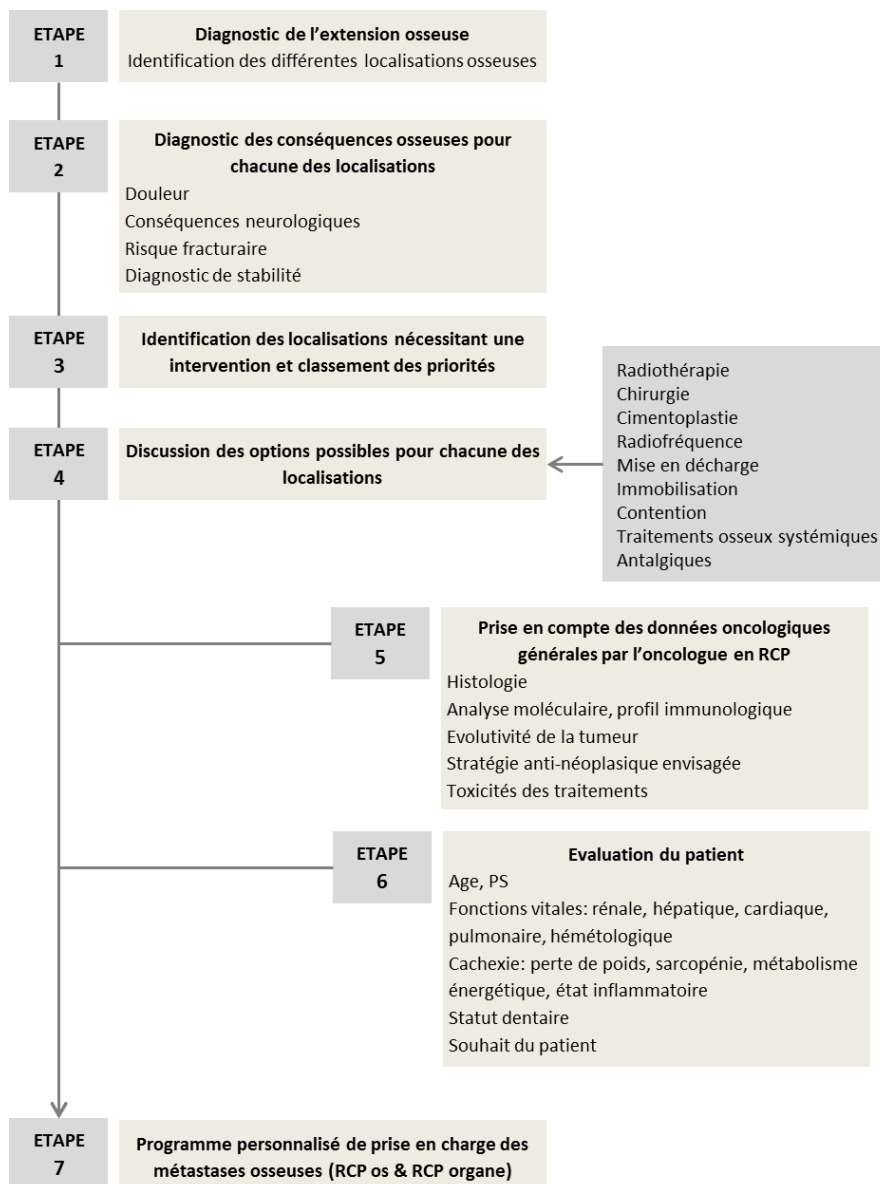


Figure 15 – Approche intégrative de la prise en charge osseuse.



## REFERENCES

1. Müller A, Homey B, Soto H, Ge N, Catron D, Buchanan ME, et al. Involvement of chemokine receptors in breast cancer metastasis. *Nature*. 2001 Mar 1;410(6824):50–6.
2. Brenner S, Whiting-Theobald N, Kawai T, Linton GF, Rudikoff AG, Choi U, et al. CXCR4-transgene expression significantly improves marrow engraftment of cultured hematopoietic stem cells. *Stem Cells*. 2004;22(7):1128–33.
3. Kahn J, Byk T, Jansson-Sjostrand L, Petit I, Shvitiel S, Nagler A, et al. Overexpression of CXCR4 on human CD34+ progenitors increases their proliferation, migration, and NOD/SCID repopulation. *Blood*. 2004 Apr 15;103(8):2942–9.
4. Leone N, Voirin N, Roche L, Binder-Foucard F, Woronoff A-S, Delafosse P, et al. Projection de l'incidence et de la mortalité par cancer en France métropolitaine en 2015 - Rapport technique. INVS-INCa; 2015. (Etat des lieux et des connaissances / Epidémiologie).
5. Coleman RE. Clinical features of metastatic bone disease and risk of skeletal morbidity. *Clin Cancer Res*. 2006 Oct 15;12(20 Pt 2):6243s–6249s.
6. Nottebaert M, Exner GU, von Hochstetter AR, Schreiber A. Metastatic bone disease from occult carcinoma: a profile. *Int Orthop*. 1989;13(2):119–23.
7. Pao W, Girard N. New driver mutations in non-small-cell lung cancer. *Lancet Oncol*. 2011 Feb;12(2):175–80.
8. Confavreux CB, Girard N, Pialat J-B, Bringuier P-P, Devouassoux-Shisheboran M, Rousseau J-C, et al. Mutational profiling of bone metastases from lung adenocarcinoma: results of a prospective study (POUMOS-TEC). *Bonekey Rep*. 2014;3:580.
9. Doebele RC, Lu X, Sumey C, Maxson DA, Weickhardt AJ, Oton AB, et al. Oncogene status predicts patterns of metastatic spread in treatment-naïve nonsmall cell lung cancer. *Cancer*. 2012 Sep 15;118(18):4502–11.
10. Bi J, Han G, Wei X, Pi G, Zhang Y, Li Y, et al. The features and prognostic impact of extracranial metastases in patients with epidermal growth factor receptor-mutant lung adenocarcinoma. *J Cancer Res Ther*. 2018;14(4):799–806.
11. Fujimoto D, Ueda H, Shimizu R, Kato R, Otoshi T, Kawamura T, et al. Features and prognostic impact of distant metastasis in patients with stage IV lung adenocarcinoma harboring EGFR mutations: importance of bone metastasis. *Clin Exp Metastasis*. 2014 Jun;31(5):543–51.
12. Kuijpers CCHJ, Hendriks LEL, Derks JL, Dingemans A-MC, van Lindert ASR, van den Heuvel MM, et al. Association of molecular status and metastatic organs at diagnosis in patients with stage IV non-squamous non-small cell lung cancer. *Lung Cancer*. 2018 Jul;121:76–81.
13. Lohinai Z, Klinkovits T, Moldvay J, Ostoros G, Raso E, Timar J, et al. KRAS-mutation incidence and prognostic value are metastatic site-specific in lung adenocarcinoma: poor prognosis in patients with KRAS mutation and bone metastasis. *Sci Rep*. 2017 04;7:39721.
14. Chambard L, Girard N, Ollier E, Rousseau J-C, Duboeuf F, Carlier M-C, et al. Bone, muscle, and metabolic parameters predict survival in patients with synchronous bone metastases from lung cancers. *Bone*. 2018;108:202–9.
15. Coleman RE, Rubens RD. The clinical course of bone metastases from breast cancer. *Br J Cancer*. 1987 Jan;55(1):61–6.
16. Plunkett TA, Smith P, Rubens RD. Risk of complications from bone metastases in breast cancer. implications for management. *Eur J Cancer*. 2000 Mar;36(4):476–82.
17. Coleman RE, Smith P, Rubens RD. Clinical course and prognostic factors following bone recurrence from breast cancer. *Br J Cancer*. 1998;77(2):336–40.
18. Ando M, Ando Y, Sugiura S, Minami H, Saka H, Sakai S, et al. Prognostic factors for short-term survival in patients with stage IV non-small cell lung cancer. *Jpn J Cancer Res*. 1999 Feb;90(2):249–53.
19. Brown JE, Cook RJ, Major P, Lipton A, Saad F, Smith M, et al. Bone turnover markers as predictors of skeletal complications in prostate cancer, lung cancer, and other solid tumors. *J Natl Cancer Inst*. 2005 Jan 5;97(1):59–69.
20. Di Maio M, Gridelli C, Gallo C, Manzione L, Brancaccio L, Barbera S, et al. Prevalence and management of pain in Italian patients with advanced non-small-cell lung cancer. *Br J Cancer*. 2004 Jun 14;90(12):2288–96.
21. Costa L, Badia X, Chow E, Lipton A, Wardley A. Impact of skeletal complications on patients' quality of life, mobility, and functional independence. *Support Care Cancer*. 2008 Aug;16(8):879–89.
22. Rosen LS, Gordon D, Tchekmedyan NS, Yanagihara R, Hirsh V, Krzakowski M, et al. Long-term efficacy and safety of zoledronic acid in the treatment of skeletal metastases in patients with nonsmall cell lung carcinoma and other solid tumors: a randomized, Phase III, double-blind, placebo-controlled trial. *Cancer*. 2004 Jun 15;100(12):2613–21.
23. Sun J-M, Ahn JS, Lee S, Kim JA, Lee J, Park YH, et al. Predictors of skeletal-related events in non-small cell lung cancer patients with bone metastases. *Lung Cancer*. 2011 Jan;71(1):89–93.
24. Delea TE, McKiernan J, Brandman J, Edelsberg J, Sung J, Raut M, et al. Impact of skeletal complications on total medical care costs among patients with bone metastases of lung cancer. *J Thorac Oncol*. 2006 Jul;1(6):571–6.
25. Hirsh V, Tchekmedyan NS, Rosen LS, Zheng M, Hei Y-J. Clinical benefit of zoledronic acid in patients with lung cancer and other solid tumors: analysis based on history of skeletal complications. *Clin Lung Cancer*. 2004 Nov;6(3):170–4.
26. Lipton A. Clinical features of metastatic bone disease. In: *Handbook of cancer related bone disease* [Internet]. R. E. RE Coleman, P-A Abrahamsson and P Hadji. Bristol, UK: BioScientifica; 2010. p. 55–67. Available from: <http://www.bruland.info/PDF/2010/Chapter%2011%20from%20CRBD.pdf>
27. Paycha F, Richard B. EMC - Radiologie et imagerie médicale : Musculosquelettique, Neurologique, Maxillofaciale. Paris: Elsevier Masson SAS; 2001.
28. Bunyaviroch T, Coleman RE. PET evaluation of lung cancer. *J Nucl Med*. 2006 Mar;47(3):451–69.
29. Talbot J-N, Kerrou K, Grahek D, Balogova S, Gounant V, Lavole A, et al. [PET in primary pulmonary or pleural cancer]. *Presse Med*. 2006 Sep;35(9 Pt 2):1387–400.
30. Krüger S, Buck AK, Mottaghy FM, Hasenkamp E, Pauls S, Schumann C, et al. Detection of bone metastases in patients with lung cancer: 99mTc-MDP planar bone scintigraphy, 18F-fluoride PET or 18F-FDG PET/CT. *Eur J Nucl Med Mol Imaging*. 2009 Nov;36(11):1807–12.
31. HAS. Guide du Parcours de Soins : Cancers broncho-pulmonaires. HAS/INCa; 2013.
32. INCa. Recommandations Professionnelles : Cancer du poumon - Bilan initial [Internet]. SPLF-INCa; 2011. Available from: [file:///Users/AGM/Downloads/RECOPOUM11%20\(1\).pdf](file:///Users/AGM/Downloads/RECOPOUM11%20(1).pdf)



## Métastases osseuses

33. Pluquet E, Cadranel J, Legendre A, Faller MB, Souquet PJ, Zalzman G, et al. Osteoblastic reaction in non-small cell lung carcinoma and its association to epidermal growth factor receptor tyrosine kinase inhibitors response and prolonged survival. *J Thorac Oncol*. 2010 Apr;5(4):491–6.
34. Sugiura H, Yamada K, Sugijura T, Hida T, Mitsudomi T. Predictors of survival in patients with bone metastasis of lung cancer. *Clin Orthop Relat Res*. 2008 Mar;466(3):729–36.
35. Zampa G, Moscato M, Brannigan BW, Morabito A, Bell DW, Normanno N. Prolonged control of bone metastases in non-small-cell lung cancer patients treated with gefitinib. *Lung Cancer*. 2008 Jun;60(3):452–4.
36. Furugaki K, Moriya Y, Iwai T, Yorozu K, Yanagisawa M, Kondoh K, et al. Erlotinib inhibits osteolytic bone invasion of human non-small-cell lung cancer cell line NCI-H292. *Clin Exp Metastasis*. 2011 Oct;28(7):649–59.
37. Zhang G, Cheng R, Zhang Z, Jiang T, Ren S, Ma Z, et al. Bisphosphonates enhance antitumor effect of EGFR-TKIs in patients with advanced EGFR mutant NSCLC and bone metastases. *Sci Rep*. 2017 17;7:42979.
38. Tamiya M, Tamiya A, Inoue T, Kimura M, Kunimasa K, Nakahama K, et al. Metastatic site as a predictor of nivolumab efficacy in patients with advanced non-small cell lung cancer: A retrospective multicenter trial. *PLoS ONE*. 2018;13(2):e0192227.
39. Schmid S, Diem S, Li Q, Krapf M, Flatz L, Leschka S, et al. Organ-specific response to nivolumab in patients with non-small cell lung cancer (NSCLC). *Cancer Immunol Immunother*. 2018 Dec;67(12):1825–32.
40. Facchinetti F, Veneziani M, Buti S, Gelsomino F, Squadrilli A, Bordi P, et al. Clinical and hematologic parameters address the outcomes of non-small-cell lung cancer patients treated with nivolumab. *Immunotherapy*. 2018 Jun;10(8):681–94.
41. Decroisette C, Monnet I, Berard H, Quere G, Le Caer H, Bota S, et al. Epidemiology and treatment costs of bone metastases from lung cancer: a French prospective, observational, multicenter study (GFPC 0601). *J Thorac Oncol*. 2011 Mar;6(3):576–82.
42. Benhamou C-L, Souberbielle J-C, Cortet B, Fardellone P, Gauvain J-B, Thomas T. La vitamine D chez l'adulte : recommandations du GRIO. 2011;40(7–8):673–682.
43. Coleman RE, Lipton A, Roodman GD, Guise TA, Boyce BF, Brufsky AM, et al. Metastasis and bone loss: advancing treatment and prevention. *Cancer Treat Rev*. 2010 Dec;36(8):615–20.
44. Coleman R, Gnani M, Morgan G, Clezardin P. Effects of bone-targeted agents on cancer progression and mortality. *J Natl Cancer Inst*. 2012 Jul 18;104(14):1059–67.
45. Lipton A, Cook R, Saad F, Major P, Garnero P, Terpos E, et al. Normalization of bone markers is associated with improved survival in patients with bone metastases from solid tumors and elevated bone resorption receiving zoledronic acid. *Cancer*. 2008 Jul 1;113(1):193–201.
46. Rosen LS, Gordon D, Tchekmedyan S, Yanagihara R, Hirsh V, Krzakowski M, et al. Zoledronic acid versus placebo in the treatment of skeletal metastases in patients with lung cancer and other solid tumors: a phase III, double-blind, randomized trial—the Zoledronic Acid Lung Cancer and Other Solid Tumors Study Group. *J Clin Oncol*. 2003 Aug 15;21(16):3150–7.
47. Henry DH, Costa L, Goldwasser F, Hirsh V, Hungria V, Prausova J, et al. Randomized, double-blind study of denosumab versus zoledronic acid in the treatment of bone metastases in patients with advanced cancer (excluding breast and prostate cancer) or multiple myeloma. *J Clin Oncol*. 2011 Mar 20;29(9):1125–32.
48. Scagliotti GV, Hirsh V, Siena S, Henry DH, Woll PJ, Manegold C, et al. Overall survival improvement in patients with lung cancer and bone metastases treated with denosumab versus zoledronic acid: subgroup analysis from a randomized phase 3 study. *J Thorac Oncol*. 2012 Dec;7(12):1823–9.
49. LeVasseur N, Clemons M, Hutton B, Shorr R, Jacobs C. Bone-targeted therapy use in patients with bone metastases from lung cancer: A systematic review of randomized controlled trials. *Cancer Treat Rev*. 2016 Nov;50:183–93.
50. Lipton A, Fizazi K, Stopeck AT, Henry DH, Brown JE, Yardley DA, et al. Superiority of denosumab to zoledronic acid for prevention of skeletal-related events: a combined analysis of 3 pivotal, randomized, phase 3 trials. *Eur J Cancer*. 2012 Nov;48(16):3082–92.
51. Coleman R, Body JJ, Aapro M, Hadji P, Herrstedt J, ESMO Guidelines Working Group. Bone health in cancer patients: ESMO Clinical Practice Guidelines. *Ann Oncol*. 2014 Sep;25 Suppl 3:iii124–137.
52. Khosla S, Burr D, Cauley J, Dempster DW, Ebeling PR, Felsenberg D, et al. Bisphosphonate-associated osteonecrosis of the jaw: report of a task force of the American Society for Bone and Mineral Research. *J Bone Miner Res*. 2007 Oct;22(10):1479–91.
53. Facon T, Bensadoun R-J, Blanc J-L, Confavreux C, Gourmet R, Maes J-M, et al. [Osteonecrosis of the jaw and bisphosphonates in oncology]. *Bull Cancer*. 2008 Apr;95(4):413–8.
54. Aapro M, Abrahamsson PA, Body JJ, Coleman RE, Colomer R, Costa L, et al. Guidance on the use of bisphosphonates in solid tumours: recommendations of an international expert panel. *Ann Oncol*. 2008 Mar;19(3):420–32.
55. Brantus JF, Roemer-Becuwe C, Cony-Makhoul P, Salino S, Fontana A, Debourdeau P, et al. [Practice guidelines of the use of bisphosphonates in solid tumours with bone metastases and in multiple myeloma]. *Rev Med Interne*. 2011 Aug;32(8):494–505.
56. Stopeck AT, Fizazi K, Body J-J, Brown JE, Carducci M, Diel I, et al. Safety of long-term denosumab therapy: results from the open label extension phase of two phase 3 studies in patients with metastatic breast and prostate cancer. *Support Care Cancer*. 2016 Jan;24(1):447–55.
57. Stopeck AT, Fizazi K, Body J-J, Brown JE, Carducci M, Diel I, et al. Erratum to: Safety of long-term denosumab therapy: results from the open label extension phase of two phase 3 studies in patients with metastatic breast and prostate cancer. *Support Care Cancer*. 2015 Oct 19;
58. Bone HG, Bolognese MA, Yuen CK, Kendler DL, Miller PD, Yang Y-C, et al. Effects of denosumab treatment and discontinuation on bone mineral density and bone turnover markers in postmenopausal women with low bone mass. *J Clin Endocrinol Metab*. 2011 Apr;96(4):972–80.
59. Nielsen OS, Munro AJ, Tannock IF. Bone metastases: pathophysiology and management policy. *J Clin Oncol*. 1991 Mar;9(3):509–24.
60. Body JJ. Metastatic bone disease: clinical and therapeutic aspects. *Bone*. 1992;13 Suppl 1:S57–62.
61. Agarawal JP, Swangsilpa T, van der Linden Y, Rades D, Jeremic B, Hoskin PJ. The role of external beam radiotherapy in the management of bone metastases. *Clin Oncol (R Coll Radiol)*. 2006 Dec;18(10):747–60.
62. Chow E, Harris K, Fan G, Tsao M, Sze WM. Palliative radiotherapy trials for bone metastases: a systematic review. *J Clin Oncol*. 2007 Apr 10;25(11):1423–36.
63. Lutz S, Berk L, Chang E, Chow E, Hahn C, Hoskin P, et al. Palliative radiotherapy for bone metastases: an ASTRO evidence-based guideline. *Int J Radiat Oncol Biol Phys*. 2011 Mar 15;79(4):965–76.



## Métastases osseuses

64. Damron TA, Nazarian A, Entezari V, Brown C, Grant W, Calderon N, et al. CT-based Structural Rigidity Analysis Is More Accurate Than Mirels Scoring for Fracture Prediction in Metastatic Femoral Lesions. *Clin Orthop Relat Res.* 2016 Mar;474(3):643–51.
65. Hipp JA, Springfield DS, Hayes WC. Predicting pathologic fracture risk in the management of metastatic bone defects. *Clin Orthop Relat Res.* 1995 Mar;(312):120–35.
66. van der Linden YM, Kroon HM, Dijkstra SPDS, Lok JJ, Noordijk EM, Leer JWH, et al. Simple radiographic parameter predicts fracturing in metastatic femoral bone lesions: results from a randomised trial. *Radiother Oncol.* 2003 Oct;69(1):21–31.
67. Mirels H. Metastatic disease in long bones. A proposed scoring system for diagnosing impending pathologic fractures. *Clin Orthop Relat Res.* 1989 Dec;(249):256–64.
68. Schultheiss TE. The radiation dose-response of the human spinal cord. *Int J Radiat Oncol Biol Phys.* 2008 Aug 1;71(5):1455–9.
69. Rades D, Huttenlocher S, Bajrovic A, Karstens JH, Adamietz IA, Kazic N, et al. Surgery followed by radiotherapy versus radiotherapy alone for metastatic spinal cord compression from unfavorable tumors. *Int J Radiat Oncol Biol Phys.* 2011 Dec 1;81(5):e861-868.
70. Rades D, Douglas S, Huttenlocher S, Rudat V, Veninga T, Stalpers LJA, et al. Validation of a score predicting post-treatment ambulatory status after radiotherapy for metastatic spinal cord compression. *Int J Radiat Oncol Biol Phys.* 2011 Apr 1;79(5):1503–6.
71. Townsend PW, Smalley SR, Cozad SC, Rosenthal HG, Hassanein RE. Role of postoperative radiation therapy after stabilization of fractures caused by metastatic disease. *Int J Radiat Oncol Biol Phys.* 1995 Jan 1;31(1):43–9.
72. Wolanczyk MJ, Fakhrian K, Adamietz IA. Radiotherapy, Bisphosphonates and Surgical Stabilization of Complete or Impending Pathologic Fractures in Patients with Metastatic Bone Disease. *J Cancer.* 2016;7(1):121–4.
73. Thariat J, Leysalle A, Vignot S, Marcy P-Y, Lacout A, Bera G, et al. [Oligometastatic bone disease. Can limited metastatic bone disease be cured? Is there room for local ablative treatments?]. *Cancer Radiother.* 2012 Sep;16(5–6):330–8.
74. Thariat J, Vignot S, Bensadoun R-J, Mornex F. [Improvements of ablative local treatments modify the management of the oligometastatic disease]. *Cancer Radiother.* 2012 Sep;16(5–6):325–9.
75. Lovelock DM, Zhang Z, Jackson A, Keam J, Bekelman J, Bilsky M, et al. Correlation of local failure with measures of dose insufficiency in the high-dose single-fraction treatment of bony metastases. *Int J Radiat Oncol Biol Phys.* 2010 Jul 15;77(4):1282–7.
76. Dennis K, Makhani L, Zeng L, Lam H, Chow E. Single fraction conventional external beam radiation therapy for bone metastases: a systematic review of randomised controlled trials. *Radiother Oncol.* 2013 Jan;106(1):5–14.
77. Thureau S, Leysalle A, Faivre J-C, Lagrange J-L. [Radiotherapy of bone metastases: Which fractionations?]. *Cancer Radiother.* 2015 Oct;19(6–7):437–41.
78. Rich SE, Chow R, Raman S, Liang Zeng K, Lutz S, Lam H, et al. Update of the systematic review of palliative radiation therapy fractionation for bone metastases. *Radiother Oncol.* 2018;126(3):547–57.
79. Koswig S, Budach V. [Remineralization and pain relief in bone metastases after after different radiotherapy fractions (10 times 3 Gy vs. 1 time 8 Gy). A prospective study]. *Strahlenther Onkol.* 1999 Oct;175(10):500–8.
80. Conway JL, Yurkowski E, Glazier J, Gentles Q, Walter A, Bowering G, et al. Comparison of patient-reported outcomes with single versus multiple fraction palliative radiotherapy for bone metastasis in a population-based cohort. *Radiother Oncol.* 2016 May;119(2):202–7.
81. Barillot I, Antoni D, Bellec J, Biau J, Giraud P, Jenny C, et al. [Reference bases of radiotherapy under stereotaxic conditions for bronchopulmonary, hepatic, prostatic, upper aero-digestive, cerebral and bone tumors or metastases]. *Cancer Radiother.* 2018 Oct;22(6–7):660–81.
82. Cox BW, Spratt DE, Lovelock M, Bilsky MH, Lis E, Ryu S, et al. International Spine Radiosurgery Consortium consensus guidelines for target volume definition in spinal stereotactic radiosurgery. *Int J Radiat Oncol Biol Phys.* 2012 Aug 1;83(5):e597-605.
83. Tokuhashi Y, Matsuzaki H, Oda H, Oshima M, Ryu J. A revised scoring system for preoperative evaluation of metastatic spine tumor prognosis. *Spine.* 2005 Oct 1;30(19):2186–91.
84. Husain ZA, Sahgal A, De Salles A, Funaro M, Glover J, Hayashi M, et al. Stereotactic body radiotherapy for de novo spinal metastases: systematic review. *J Neurosurg Spine.* 2017 Sep;27(3):295–302.
85. Ito K, Shimizuguchi T, Nihei K, Furuya T, Ogawa H, Tanaka H, et al. Patterns of Intraosseous Recurrence After Stereotactic Body Radiation Therapy for Coxal Bone Metastasis. *Int J Radiat Oncol Biol Phys.* 2018 01;100(1):159–61.
86. Sprave T, Verma V, Förster R, Schlamp I, Hees K, Bruckner T, et al. Local response and pathologic fractures following stereotactic body radiotherapy versus three-dimensional conformal radiotherapy for spinal metastases - a randomized controlled trial. *BMC Cancer.* 2018 Aug 31;18(1):859.
87. Erler D, Brotherston D, Sahgal A, Cheung P, Loblaw A, Chu W, et al. Local control and fracture risk following stereotactic body radiation therapy for non-spine bone metastases. *Radiother Oncol.* 2018;127(2):304–9.
88. Jawad MS, Fahim DK, Gerszten PC, Flickinger JC, Sahgal A, Grills IS, et al. Vertebral compression fractures after stereotactic body radiation therapy: a large, multi-institutional, multinational evaluation. *J Neurosurg Spine.* 2016 Jun;24(6):928–36.
89. Camidge R, Price A. Characterizing the phenomenon of radiation recall dermatitis. *Radiother Oncol.* 2001 Jun;59(3):237–45.
90. Ducassou A, David I, Delannes M, Chevreau C, Sibaud V. [Radiosensitization induced by vemurafenib]. *Cancer Radiother.* 2013 Aug;17(4):304–7.
91. Antoni D, Bockel S, Deutsch E, Mornex F. [Radiotherapy and targeted therapy/immunotherapy]. *Cancer Radiother.* 2016 Oct;20(6–7):434–41.
92. S. Thureau M-HV S Supiot JL Lagrang. Radiothérapie des métastases osseuses. *Cancer/Radiothérapie* 20S (2016) S227–S234 [Internet]. Available from: <http://www.sciencedirect.com/science/journal/12783218/20/supp/S>
93. Pasquier D, Martinage G, Mirabel X, Lacornerie T, Makhloufi S, Faivre J-C, et al. [Stereotactic body radiation therapy for spinal metastases]. *Cancer Radiother.* 2016 Oct;20(6–7):500–7.
94. Thariat J, Kirova Y, Milano G, Mornex F. [Combination of stereotactic irradiation and chemotherapy or targeted therapies: state of the art and preliminary recommendations]. *Cancer Radiother.* 2014 Aug;18(4):270–9.
95. Iannesi A, Garnon J, Cormier É, Clarencon F, Chiras J. [Interventional radiology for bone metastases]. *Bull Cancer.* 2013 Nov;100(11):1163–73.
96. Jakobs TF, Trumm C, Reiser M, Hoffmann RT. Percutaneous vertebroplasty in tumoral osteolysis. *Eur Radiol.* 2007 Aug;17(8):2166–75.
97. Schulte TL, Keiler A, Riechelmann F, Lange T, Schmoelz W. Biomechanical comparison of vertebral augmentation with silicone and PMMA cement and two filling grades. *Eur Spine J.* 2013 Dec;22(12):2695–701.
98. Iannesi A, Amoretti N, Marcy P-Y, Sedat J. Percutaneous cementoplasty for the treatment of extraspinal painful bone lesion, a prospective study. *Diagn Interv Imaging.* 2012 Nov;93(11):859–70.



99. Buy X, Cazzato RL, Catena V, Roubaud G, Kind M, Palussiere J. [Image-guided bone consolidation in oncology: Cementoplasty and percutaneous screw fixation]. *Bull Cancer*. 2017 May;104(5):423–32.
100. Jaffe TA, Raiff D, Ho LM, Kim CY. Management of Anticoagulant and Antiplatelet Medications in Adults Undergoing Percutaneous Interventions. *AJR Am J Roentgenol*. 2015 Aug;205(2):421–8.
101. Foremny GB, Pretell-Mazzini J, Jose J, Subhawong TK. Risk of bleeding associated with interventional musculoskeletal radiology procedures. A comprehensive review of the literature. *Skeletal Radiol*. 2015 May;44(5):619–27.
102. Laredo JD, Hamze B. Complications of percutaneous vertebroplasty and their prevention. *Skeletal Radiol*. 2004 Sep;33(9):493–505.
103. Mavrovi E, Pialat J-B, Beji H, Kalenderian A-C, Vaz G, Richioud B. Percutaneous osteosynthesis and cementoplasty for stabilization of malignant pathologic fractures of the proximal femur. *Diagn Interv Imaging*. 2017 Jun;98(6):483–9.
104. Premat K, Clarençon F, Bonaccorsi R, Degos V, Cormier É, Chiras J. Reinforced cementoplasty using dedicated spindles in the management of unstable malignant lesions of the cervicotrochanteric region. *Eur Radiol*. 2017 Sep;27(9):3973–82.
105. Palussière J, Dixmerias F, Buy X, Descat E, Bonichon F, Debled M, et al. [Interventional radiology procedures in the treatment of bone metastasis]. *Bull Cancer*. 2009 Nov;96(11):1117–26.
106. Palussière J, Buy X, Fonck M. [Percutaneous ablation of metastases: where are we and new techniques]. *Bull Cancer*. 2013 Apr 1;100(4):373–9.
107. Gangi A, Tsoumakidou G, Buy X, Quoix E. Quality improvement guidelines for bone tumour management. *Cardiovasc Intervent Radiol*. 2010 Aug;33(4):706–13.
108. Di Staso M, Gravina GL, Zugaro L, Bonfili P, Gregori L, Franzese P, et al. Treatment of Solitary Painful Osseous Metastases with Radiotherapy, Cryoablation or Combined Therapy: Propensity Matching Analysis in 175 Patients. *PLoS ONE*. 2015;10(6):e0129021.
109. Swanson KC, Pritchard DJ, Sim FH. Surgical treatment of metastatic disease of the femur. *J Am Acad Orthop Surg*. 2000 Feb;8(1):56–65.
110. Frassica FJ, Frassica DA. Metastatic bone disease of the humerus. *J Am Acad Orthop Surg*. 2003 Aug;11(4):282–8.
111. Jawad MU, Scully SP. In brief: classifications in brief: Mirels' classification: metastatic disease in long bones and impending pathologic fracture. *Clin Orthop Relat Res*. 2010 Oct;468(10):2825–7.
112. Rose PS, Buchowski JM. Metastatic disease in the thoracic and lumbar spine: evaluation and management. *J Am Acad Orthop Surg*. 2011 Jan;19(1):37–48.
113. Issack PS, Kotwal SY, Lane JM. Management of metastatic bone disease of the acetabulum. *J Am Acad Orthop Surg*. 2013 Nov;21(11):685–95.
114. Scolaro JA, Lackman RD. Surgical management of metastatic long bone fractures: principles and techniques. *J Am Acad Orthop Surg*. 2014 Feb;22(2):90–100.
115. Wegrzyn J, Malatray M, Al-Qahtani T, Pibarot V, Confavreux C, Freyer G. Total Hip Arthroplasty for Periacetabular Metastatic Disease. An Original Technique of Reconstruction According to the Harrington Classification. *J Arthroplasty*. 2018;33(8):2546–55.
116. Frankel HL, Hancock DO, Hyslop G, Melzak J, Michaelis LS, Ungar GH, et al. The value of postural reduction in the initial management of closed injuries of the spine with paraplegia and tetraplegia. I. Paraplegia. 1969 Nov;7(3):179–92.
117. Weinstein J. The adult Spine – Principles and practices. In: differential diagnosis and treatment of primary benign and malignant neoplasms. Frymoyer JW, ed. New York: Raven Press; 1991.
118. Tomita K, Kawahara N, Kobayashi T, Yoshida A, Murakami H, Akamaru T. Surgical strategy for spinal metastases. *Spine*. 2001 Feb 1;26(3):298–306.
119. Wise JJ, Fischgrund JS, Herkowitz HN, Montgomery D, Kurz LT. Complication, survival rates, and risk factors of surgery for metastatic disease of the spine. *Spine*. 1999 Sep 15;24(18):1943–51.
120. Confavreux CB, Pialat J-B, Bellière A, Brevet M, Decroisette C, Tescaru A, et al. Bone metastases from lung cancer: A paradigm for multidisciplinary onco-rheumatology management. *Joint Bone Spine*. 2018 Apr 6;



Métastases osseuses

## DECLARATION DES LIENS D'INTERETS

Les personnes ci-dessous ont déclaré des liens d'intérêt en oncologie thoracique pour des participations à des congrès, séminaires ou formations ; des bourses ou autre financement ; des rémunérations personnelles ; des intéressements ; ou tout autre lien pertinent dans les 3 dernières années :

ARPIN D : Takeda, Roche  
 AUDIGIER-VALETTE C : Roche, Abbvie, BMS, MSD, Takeda, Boehringer, AstraZeneca, Pfizer, Novartis, Fabre, Amgen, Lilly  
 AVRILLON V : BMS, Abbvie.  
 BARANZELLI A. : Roche, Takeda, BMS, MSD  
 BAUD M. : Boehringer  
 BAYCE BLEUEZ S. : Roche, BMS, AMGEN  
 BERARD H : Roche, Pfizer, Boehringer  
 BERNARDI M. : BMS, Sandoz, Roche  
 BOMBARON P : Roche, AstraZeneca, BMS, Boehringer.  
 COURAUD S. : AstraZeneca, Boehringer Ingelheim, Lilly, Merck, MSD, Novartis, Pfizer, Roche, Sysmex Innostics, Chugai, Laidet.  
 DELCLAUX B : BMS, Boehringer, AstraZeneca, Novartis, Roche.  
 DEMIR S : Pfizer, BMS  
 FALCHERO L. : Roche, Boehringer, AstraZeneca, BMS, Pfizer, Amgen.  
 FOUCHER P : AstraZeneca, Roche, BMS, MSD, Chugai, Vifor, IFCT, PFIZER  
 FOURNEL P. : Lilly, Amgen, BMS, MSD, Roche, Pfizer, Astellas, Boehringer, AstraZeneca, Takeda, Novartis, PFO  
 GERINIERE L : Lilly  
 GIAJ LEVRA M. : MSD, BMS, Roche, AstraZeneca, Novartis, Pfizer, Boehringer  
 GONZALEZ G. : Roche, Novartis, Pharmadom  
 GOUNANT V : Takeda, Lilly, Roche, AstraZeneca, BMS, Boehringer, Pfizer, Novartis.  
 GROUET A. : Boehringer, Novartis  
 HAMMOU Y : Chiesi, ISIS, Elia  
 JACOULET P : Boehringer  
 JANICOT H. Boehringer  
 LARIVE S. : TEVA Santé, Pfizer, Boehringer, BMS, MSD, AstraZeneca.  
 LE TREUT J. : AstraZeneca, Boehringer, Roche, BMS, MSD  
 LOCATELLI SANCHEZ M. : Boehringer, BMS, AstraZeneca, LFB  
 LUCIANI S : Pfizer  
 MARTIN E. : Astra Zeneca  
 MASTROIANNI B : Amgen  
 MERLE P : MSD, AstraZeneca, BMS, Pfizer  
 MORO-SIBILOT D : Roche, Pfizer, Lilly, Boehringer, MSD, BMS, Takeda, AstraZeneca, Novartis, Amgen, Abbvie  
 NAKAD A : BMS  
 ODIER L. : Lilly, Amgen, Pfizer  
 PAULUS V : MSD, Roche  
 PEROL M. : Roche, AstraZeneca, Boehringer, Lilly, Takeda, BMS, MSD, Pfizer, Novartis, Chugai  
 PERROT E. : AstraZeneca  
 PINSOLLE J. : Takeda, MSD, Roche, Pfizer, Agiradom.  
 RANCHON F : CELGENE, JAZZPHORNA  
 SAKHRI L : Pfizer, BMS.  
 SOUQUET P.-J. : Amgen, AstraZeneca, BI, CHUGAI, P FABRE, LILLY, MSD, BMS, Pfizer, Novartis, Sandoz, Roche, Takeda, Bayer, Merrimack, Merck, Astellas,  
 TAVIOT B : Chiesi  
 TISSOT C : Amgen, Sandoz, BMS  
 WATKIN E. : MSD, AstraZeneca, Boehringer, Pfizer, Roche, BMS  
 ZALCMAN G. : Roche, AstraZeneca, BMS, Pfizer, Novartis, Abbvie, MSD, Boehringer, GSK, Inventiva

Les autres participants et membres des groupes de travail n'ont déclaré aucun lien d'intérêt en oncologie thoracique.  
 Aucun participant ou membre d'un groupe de travail n'a rapporté de lien d'intérêt avec l'industrie du tabac.





Métastases osseuses

## MENTIONS LEGALES

La réunion de mise à jour des référentiels (édition 2019) a été organisée par l'Association de Recherche d'Information Scientifique et Thérapeutique en Oncologie Thoracique (ARISTOT).

Les partenaires institutionnels 2019 d'ARISTOT sont : **Amgen, Astra Zeneca, Boehringer Ingelheim, Chugai, Pfizer, Roche.**

Les référentiels en oncologie thoracique Auvergne-Rhône-Alpes® 2019 sont coordonnés et mis en forme par Sébastien Couraud (Hospices Civils de Lyon), assisté de Mme Christelle Chastand (Hospices Civils de Lyon). Ils sont édités par ARISTOT qui en est le propriétaire exclusif (y compris des versions antérieures). Ils sont diffusés à titre gratuit par le(s) partenaire(s) dûment autorisé(s) et mandaté(s) par ARISTOT. Les référentiels AURA en oncologie thoracique® est une marque déposée à l'INPI sous la référence 18 4 478 084 dont le propriétaire est l'association ARISTOT.

### Pour citer le référentiel :

Confavreux C, Jacoulet P, Barrey C, Bellière A, Brevet M, Decroissette C, Mornex F, Pialat J-B, Girard N, Tescaru A, Wegrzyn J, et le comité de rédaction des référentiels Auvergne Rhône-Alpes en oncologie thoracique. Référentiel sur les métastases osseuses : actualisation 2019. ARISTOT ; 2019. Téléchargeable sur <http://espacecancer.sante-ra.fr/Pages/referentiels.aspx> et sur [www.lecancer.fr](http://www.lecancer.fr)

Confavreux C, Jacoulet P, Barrey C, Bellière A, Brevet M, Decroissette C, Mornex F, Pialat J-B, Girard N, Tescaru A, Wegrzyn J, on behalf of the editing committee of Auvergne Rhône-Alpes Guidelines in Thoracic Oncology. [Guidelines on Bone Metastases in Lung Cancer: 2019 Update]. ARISTOT; 2019 [French]. Available from <http://espacecancer.sante-ra.fr/Pages/referentiels.aspx> and from [www.lecancer.fr](http://www.lecancer.fr)

*L'édition 2019 du référentiel AURA en oncologie thoracique® est labellisée par:*



*L'édition 2019 du référentiel AURA en oncologie thoracique® est édité par:*



ISBN 978-2-490858-10-1



9 782490 858101