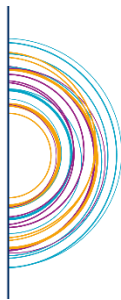

ONCO

HAUTS-DE-FRANCE
RÉSEAU RÉGIONAL DE CANCÉROLOGIE



Référentiel Régional de RCP (RR-RCP)

CANCERS DES VOIES AERO- DIGESTIVES SUPERIEURES

Version Octobre 2015

Référentiel issu des travaux des professionnels de l'ex NPDC



CANCERS DES VOIES AERO-DIGESTIVES SUPERIEURES

Documents de travail:

- NCCN Guidelines « Head and Neck Cancers »
- Référentiel VADS, ONCOLOR
- Recommandation pour la pratique Clinique « Suivi Post-thérapeutique des carcinomes épidermoïdes des voies aérodigestives supérieures de l'adulte », SFORL
- Guide du bon usage des examens d'imagerie médicale, SFR, SFMN, HAS, ASN

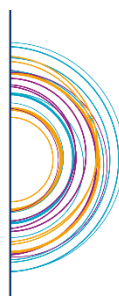REMERCIEMENTS

Nous remercions chaleureusement les professionnels de santé d'avoir contribué au travail de ce référentiel régional.

- ✓ **Date du référentiel adopté** : Septembre 2006
- ✓ **Date d'actualisation** : Septembre 2013
- ✓ **Date de publication** : **Octobre 2015**

ONCO

HAUTS-DE-FRANCE
RÉSEAU RÉGIONAL DE CANCÉROLOGIE



Réseau Régional de Cancérologie Onco Hauts de France
1A rue Jean Walter 59000 – LILLE
Tel : 03 20 13 72 10 info@onco-hdf.fr - Site Internet : www.onco-hdf.fr

SOMMAIRE

I. PRINCIPES GENERAUX	4
II. CONTRIBUTEURS.....	5
III. DECISION THERAPEUTIQUE EN CANCEROLOGIE	6
IV. EXIGENCES QUALITE DANS LA PRISE EN CHARGE.....	8
V. CHARTE GRAPHIQUE.....	9
VI. CAVITE BUCCALE	10
a) Bilan initial	10
b) Classification TNM	11
c) Arbres de décision	13
d) Traitement chirurgical des carcinomes épidermoïdes de la cavité buccale	16
VII. OROPHARYNX	21
a) Bilan initial	21
b) Classification TNM	22
c) Arbres de décision	24
d) Traitement chirurgical des carcinomes épidermoïdes de l'oropharynx	27
VIII. HYPOPHARYNX	32
a) Bilan initial	32
b) Classification TNM	33
c) Arbres de décision	35
IX. LARYNX	38
a) Bilan initial	38
b) Classification TNM	39
c) Arbres de décision	41
d) Les indications de la chirurgie conservatrice des cancers pharyngo-laryngés	45
X. RHINOPHARYNX (Cavum)	51
a) Bilan initial	51
b) Classification TNM	52
c) Arbres de décision	53
XI. ADENOPATHIE SANS PORTE D'ENTREE (Carcinome épidermoïde).....	54
a) Bilan initial	54
b) Arbre de décision.....	55
XII. CAVITES NASO-SINUSIENNES	56
a) Bilan initial	56
b) Classification TNM	57
c) Arbre de décision.....	59
XIII. GLANDES SALIVAIRES	60
a) Bilan initial	60
b) Classification TNM	61
c) Arbre de décision.....	62
XIV. MODALITES THERAPEUTIQUES	63
a) Radiothérapie externe : principes généraux.....	63
b) Chimiothérapie	68
c) Prise en charge chirurgicale des aires ganglionnaires	72
XV. RECIDIVES LOCO REGIONALES	76
XVI. EVOLUTIONS METASTATIQUES	77
XVII.SURVEILLANCE	78

I. PRINCIPES GENERAUX

Ce référentiel constitue des propositions thérapeutiques qui servent de fondements aux avis émis en réunion de concertation pluridisciplinaire. Il doit être apprécié sous la responsabilité de médecins dans le respect des principes déontologiques d'indépendance et d'exercice personnel de la médecine conformément à l'article 64 du code de déontologie médicale, et en fonction de l'état pathologique du patient.

Ce référentiel a été élaboré par des professionnels de santé sur base de leur expertise, de l'état des connaissances scientifiques au moment de leur élaboration. Ainsi, il ne peut être exclu qu'au moment de leur consultation pour la pratique médicale quotidienne, les données mises à disposition soient incomplètes, inexactes ou obsolètes. Il revient aux professionnels de santé de déterminer et de décider, sous leur responsabilité, de faire ou non application des référentiels.

Conformément à la circulaire du 22 février 2005 relative à l'organisation des soins en cancérologie, « lorsque le praticien propose au patient de ne pas appliquer l'avis de la RCP mais de recourir à un autre traitement, il doit pouvoir le justifier et il est nécessaire de le mentionner dans le dossier ».

Article 64 (article r.4127-64 du code de la santé publique)

« Lorsque plusieurs médecins collaborent à l'examen ou au traitement d'un malade, ils doivent se tenir mutuellement informés ; chacun des praticiens assume ses responsabilités personnelles et veille à l'information du malade.

Chacun des médecins peut librement refuser de prêter son concours, ou le retirer, à condition de ne pas nuire au malade et d'en avertir ses confrères. »

II. CONTRIBUTEURS

Coordination

Dr J. TON VAN, ORL, Centre Oscar Lambret, Lille

Membres du groupe de travail

Dr N. BLANCHARD, Oncologue radiothérapeute, Centre de cancérologie Les Dentellières, Valenciennes

Pr D. CHEVALIER, ORL, CHRU de Lille

Dr B. COCHE DEQUEANT, Oncologue radiothérapeute, Centre Oscar Lambret, Lille

Dr F. DARLOY, Oncologue radiothérapeute, Centre Léonard de Vinci, Dechy

Dr M. DEGARDIN, Oncologue médical, Centre Oscar Lambret, Lille

Dr F. DUBRULLE, Radiologue, CHRU de Lille

Dr M. JULIERON, ORL, Centre Oscar Lambret, Lille

Dr A. KARA, ORL, Hôpital Privé La Louvière, Lille

Dr H. KOUTO, Oncologue radiothérapeute, Centre Galilée, Lille

Dr S. MAILLARD, Oncologue radiothérapeute, Centre Oscar Lambret, Lille

Dr F. MOUAWAD, ORL, CHRU de Lille

Dr K. NGUYEN, ORL, CH de Roubaix

Dr A. OUDOUX, Médecin Nucléariste, Centre Oscar Lambret, Lille

Dr J-B. VOITOT, Médecin Nucléariste, Hôpital Privé de Villeneuve d'Ascq

Envoi au groupe de professionnels « VADS » - relecteurs :

Dr S. BLOCK, Oncologue médicale, CH de Roubaix

Dr C. DELATRE-BECUWE, Gastro-Entérologue Hépatologue, CH de Roubaix

Dr S. DEWAS, Oncologue Radiothérapeute, Centre Bourgogne, Lille

Dr C. KUGLER, ORL, CH de Tourcoing

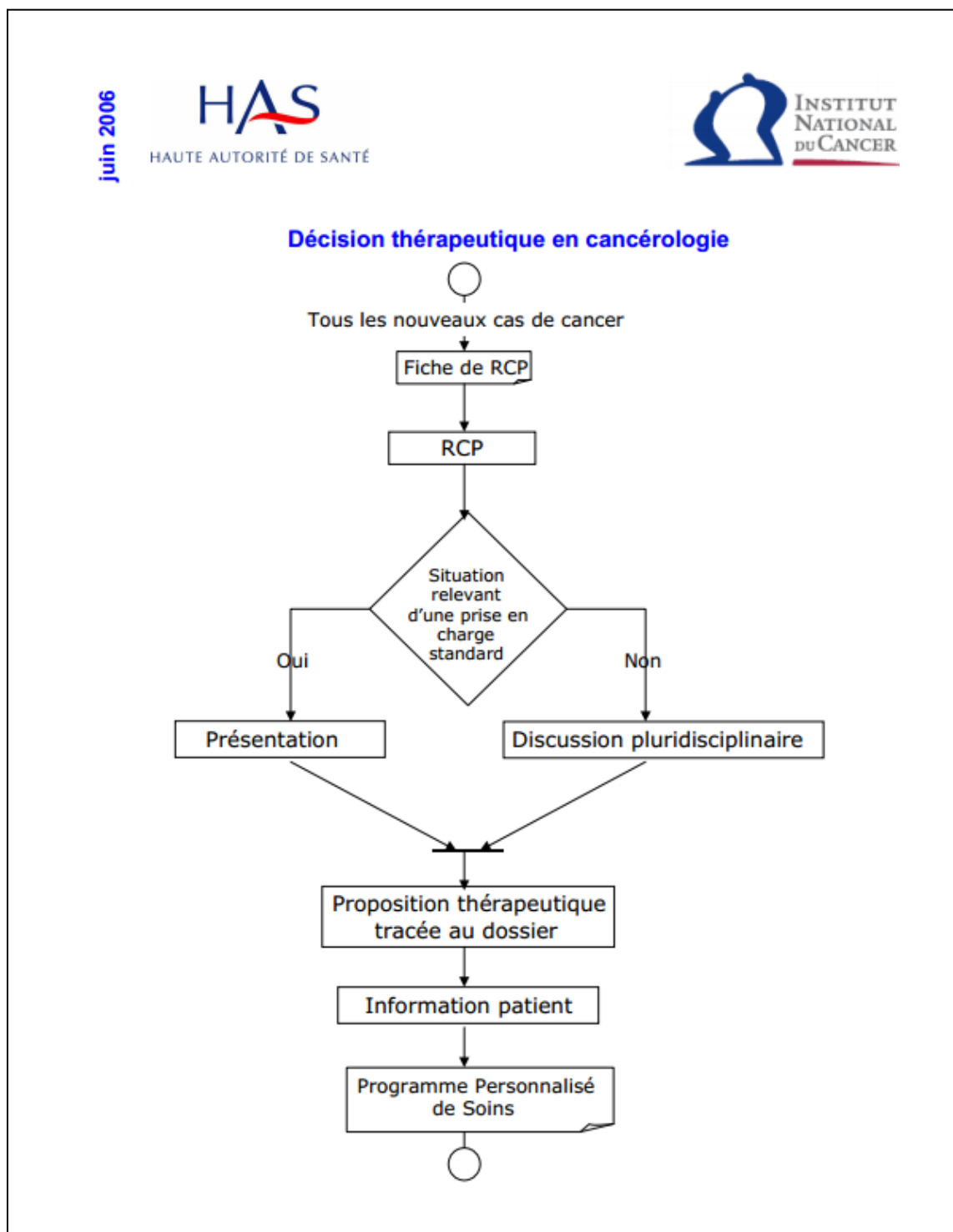
Dr G. POULIQUEN, Radiologue, Centre Oscar Lambret, Lille

Dr H. RHLIOUCH, Oncologue Radiothérapeute, Centre Marie Curie, Arras

Dr X. ROUX, ORL, Hôpital Privé Arras Les Bonnettes, Arras

III. DECISION THERAPEUTIQUE EN CANCEROLOGIE

Extrait du livret HAS/INCa « Réunion de concertation pluridisciplinaire en Cancérologie », Juin 2006.



Modalités d'organisation de la Réunion de Concertation Pluridisciplinaire (RCP) dans le NPDC

1- Le dossier de tout nouveau patient atteint de cancer doit être **présenté et validé par le président** de séance de la RCP **avant le premier acte thérapeutique**. Il peut s'agir d'un enregistrement simple ou d'une discussion pluridisciplinaire. Le plan de traitement sera ensuite proposé au patient.

2- Si le traitement correspond à un **traitement standard** (décrit dans les Référentiels Régionaux d'aide à la décision en RCP) il fera l'objet d'un **simple enregistrement en RCP avant l'acte thérapeutique**

3- S'il y a **différentes alternatives thérapeutiques**, le dossier fera l'objet **d'une discussion en RCP avant l'acte thérapeutique**

4- **Les dossiers concernant une chirurgie des cancers de l'œsophage, du foie, du pancréas, du rectum sous péritonéal et de l'ovaire feront obligatoirement l'objet d'une discussion avant l'acte thérapeutique et en présence du chirurgien qui opérera le patient** (cf. critère d'agrément).

5- En cas d'acte de **radiologie interventionnelle à visée diagnostique ou de chirurgie réalisée en urgence**, la discussion du dossier du patient en RCP pourra avoir lieu après l'intervention : le dossier ne sera pas seulement enregistré après l'acte, il devra faire l'objet d'une **discussion en RCP pour la suite du traitement**.

6- Les SOS sont intégrés dans l'organisation des RCP

Fiche RCP régionale VADS ([Cf. Annexe 1](#))

IV. EXIGENCES QUALITE DANS LA PRISE EN CHARGE

Les modalités de prise en charge du patient font l'objet d'une discussion en Réunion de Concertation Pluridisciplinaire (RCP) tenant compte de son âge, du Performance Status (PS), de ses comorbidités, du stade TNM, des caractéristiques biologiques de la tumeur et de la situation sociale. Les informations sont transmises dans les meilleurs délais au médecin traitant.

Les différents aspects de la maladie et des traitements sont expliqués au patient et à ses proches. Des documents d'information sur les différents aspects de la maladie et des thérapeutiques sont disponibles et remis au patient, ainsi qu'un document traçant le Parcours Personnalisé de Soins (PPS).

Les protocoles et schémas thérapeutiques sont écrits, disponibles, connus et régulièrement actualisés. Il existe des protocoles relatifs à la prise en charge des effets secondaires.

Le patient doit pouvoir bénéficier d'une prise en charge de la douleur.

Le patient doit bénéficier de soins de support (diététique, réhabilitation...) tout au long de la prise en charge.

Le patient peut bénéficier de soins palliatifs par une équipe et/ou une structure spécialisée, fixe ou mobile.

Le patient et sa famille peuvent bénéficier d'une prise en charge psychologique et d'une prise en charge sociale.










En cas de constatation de plusieurs cas de cancers dans la famille du patient, une consultation d'oncogénétique peut être proposée.

La participation à un protocole de recherche clinique doit être envisagée à toutes les étapes de la maladie.

V. CHARTE GRAPHIQUE

La charte graphique permet de concevoir de manière identique les arbres de décision dans chaque référentiel régional.

L'arborescence décisionnelle est constituée des formes suivantes:

	Situation de prise en charge
	Question
	Diagnostic
	Chirurgie
	Radiothérapie
	Traitement médical spécifique (Chimiothérapie, hormonothérapie, immunothérapie, ...)
	Traitements combinés (Radiothérapie Chimiothérapie concomitante, ...)
	Suivi / Surveillance
	Discussion en RCP

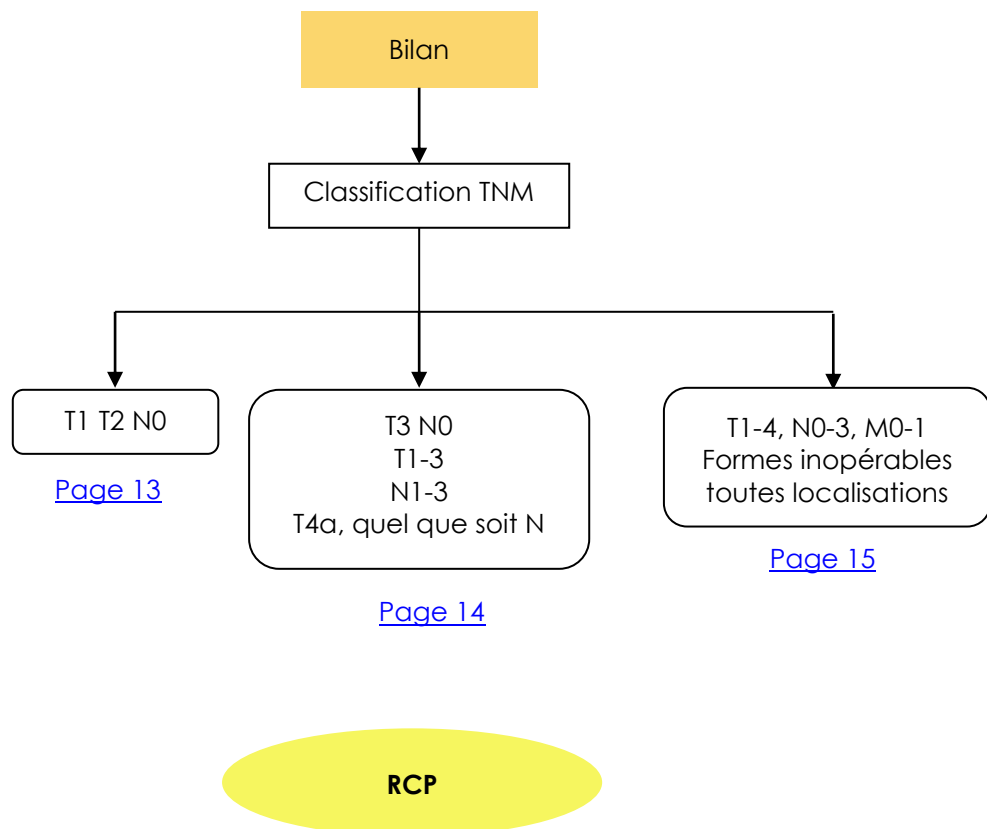
VI. CAVITE BUCCALE

a) Bilan initial



- Examen ORL complet
- Bilan dentaire avec panoramique dentaire
- Examen clinique complet (PS Score OMS)
- Evaluation des comorbidités
 - ↳ Indice de Charlson¹ : <http://rdplf.org/calculateurs/pages/charlson/charlson.html> (exemple)
- Bilan nutritionnel (Amaigrissement > 10% sur 6 mois – Albumine Préalbumine PINI)
 - ↳ Aide à la décision : http://www.sfnep.org/images/stories/Reco_oncologie_final.pdf
- IRM et/ou Scanner cervical
- Scanner thoracique
- TEP-FDG si T3, T4, ou N > N2b ou adénopathie cervicale basse
- Panendoscopie sous AG avec biopsie et schémas
- Fibroscopie digestive en cas d'exploration incomplète de l'œsophage à la panendoscopie
- Fibroscopie bronchique si anomalie au scanner thoracique

¹ Charlson M et al. A new method of classifying prognostic comorbidity in longitudinal studies : Development and validation. Journal of Chronic Diseases 1987,40(5)373-83



b) Classification TNM

(Source : UICC 2010)

Localisations et sous localisations anatomiques

Lèvre (C00)

1. Lèvre supérieure, bord libre (C00.0)
2. Lèvre inférieure, bord libre (C00.1)
3. Commissures (C00.6)

Cavité buccale (C02-06)

1. Muqueuse buccale
 - (i) Muqueuse des lèvres supérieure et inférieure (C00.3.4)
 - (ii) Face muqueuse des joues (C06.0)
 - (iii) Régions rétromolaires (C06.2)
 - (iv) Sillon gingivo-jugal supérieur et inférieur (vestibule de la bouche) (C06.1)
2. Rebord alvéolaire supérieur et gencive (C03.0)
3. Rebord alvéolaire inférieur et gencive (C03.1)
4. Palais osseux (C05.0)
5. Langue
 - (i) Face dorsale et bords latéraux jusqu'au V lingual (deux tiers antérieurs) (C02.0.1)
 - (ii) Face inférieure (ventrale) (C02.2)
6. Plancher de la bouche (C04)

T : Tumeur

TX	Renseignements insuffisants pour classer la tumeur primitive
T0	Pas de signe de tumeur primitive
Tis	Carcinome <i>in situ</i>
T1	Tumeur ≤ 2 cm dans sa plus grande dimension
T2	Tumeur dont la plus grande dimension est > 2 cm et ≤ 4 cm
T3	Tumeur dont la plus grande dimension est > 4 cm
T4	T4a (lèvre) : Tumeur envahissant la corticale osseuse, le nerf dentaire inférieur, le plancher buccal, ou la peau (joue ou nez).
	T4a (cavité buccale) : Tumeur envahissant la corticale osseuse, les muscles profonds et extrinsèques de la langue (génioglosse, hyoglosse, palatoglosse et styloglosse), le sinus maxillaire, ou la peau du visage.
	T4b (lèvre ou cavité buccale) : Tumeur envahissant l'espace masticateur, les apophyses ptérygoïdes, la base du crâne, ou englobant l'artère carotide interne.

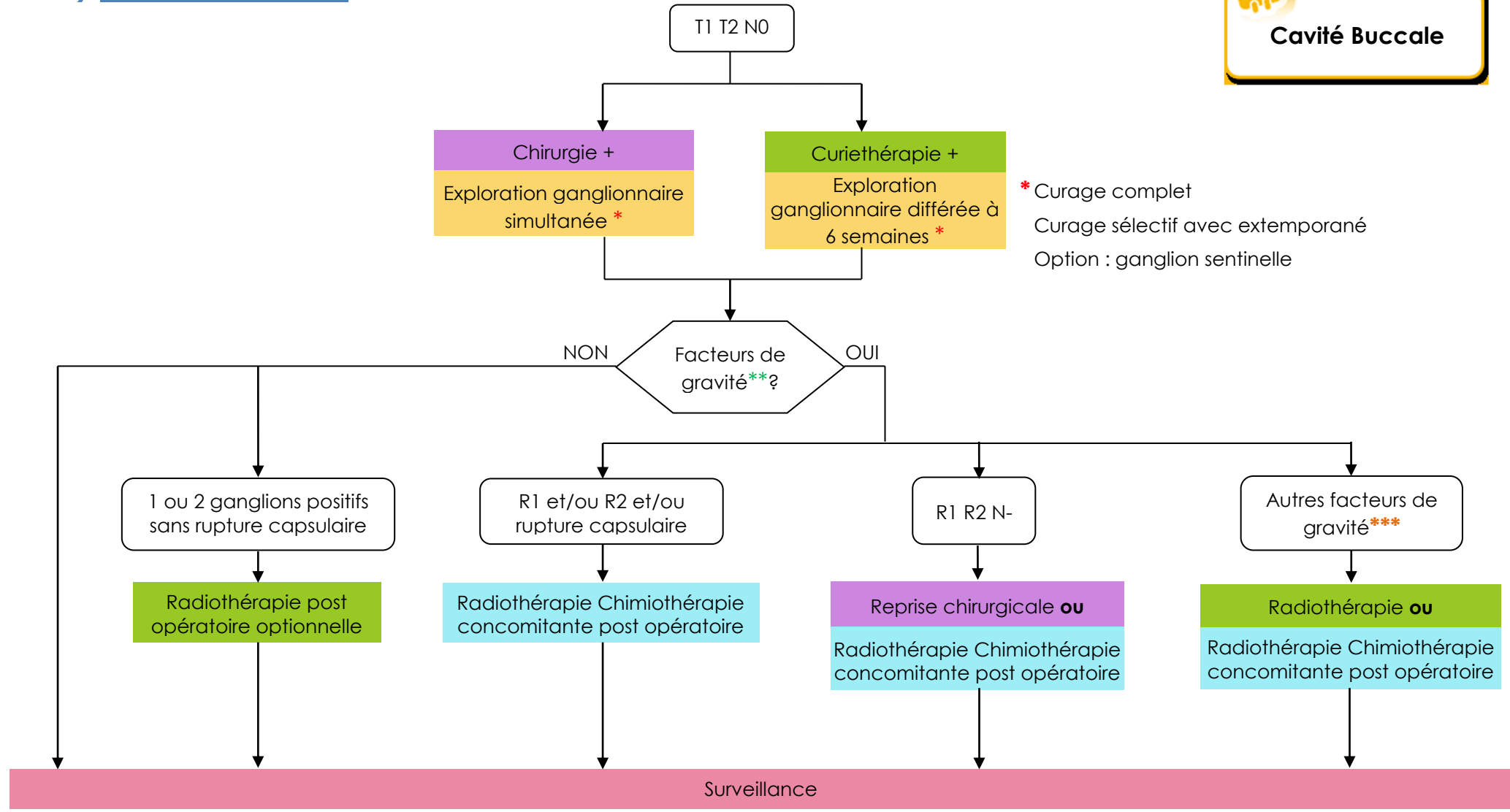
N : Ganglions régionaux

Nx	Renseignements insuffisants pour classer l'atteinte des ganglions lymphatiques régionaux
N0	Pas de signe d'atteinte des ganglions lymphatiques régionaux
N1	Métastase dans un seul ganglion lymphatique homolatéral ≤ 3 cm dans sa plus grande dimension
N2	Métastases telles que :
N2a	Métastase dans un seul ganglion lymphatique homolatéral > 3 cm mais ≤ 6 cm dans sa plus grande dimension
N2b	Métastases homolatérales multiples toutes ≤ 6 cm
N2c	Métastases bilatérales ou controlatérales ≤ 6 cm
N3	Métastase dans un ganglion lymphatique > 6 cm dans sa plus grande dimension

M : Métastases à distance

M0	Pas de métastases à distance
M1	Présence de métastase(s) à distance

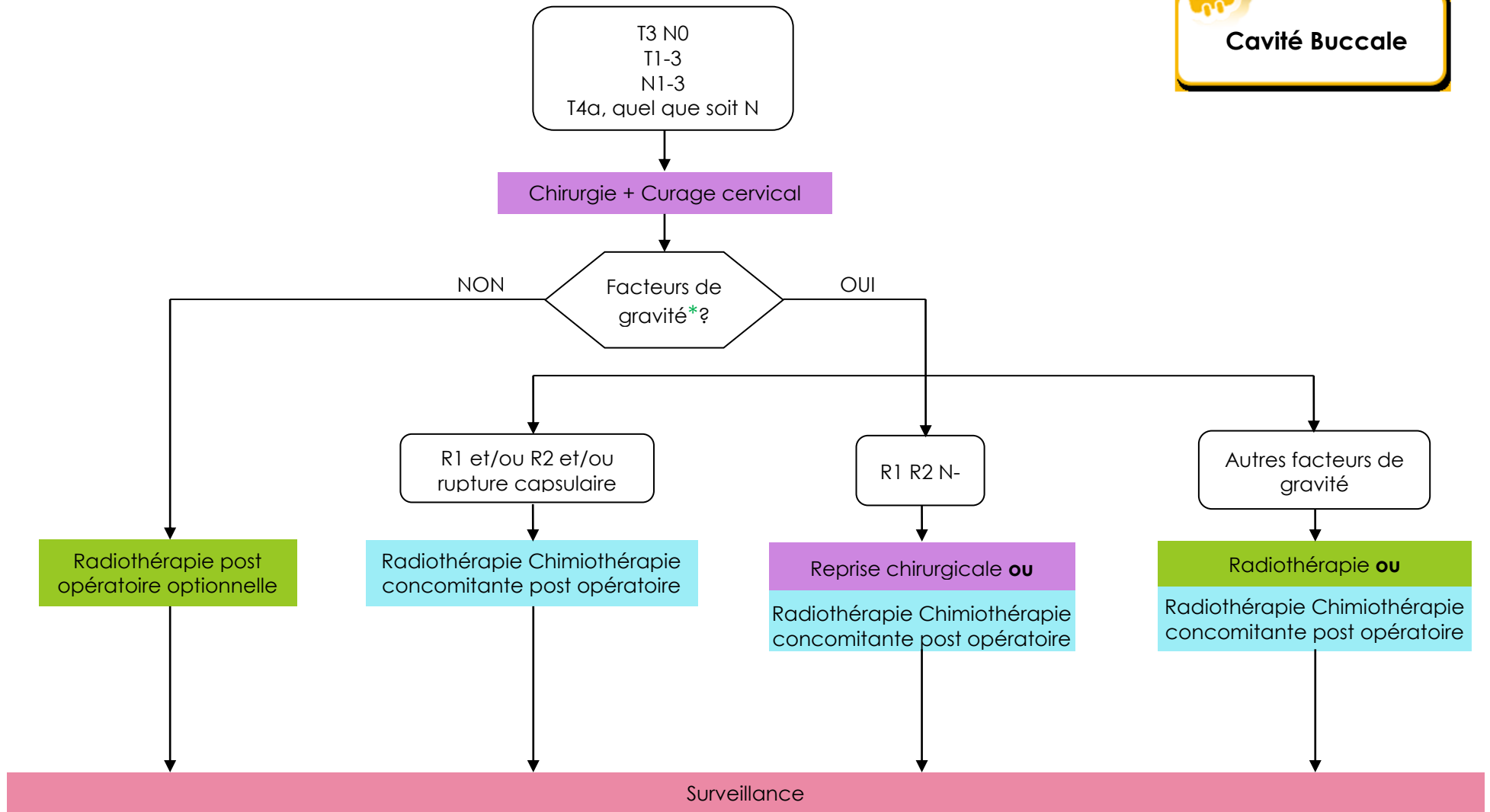
c) Arbres de décision



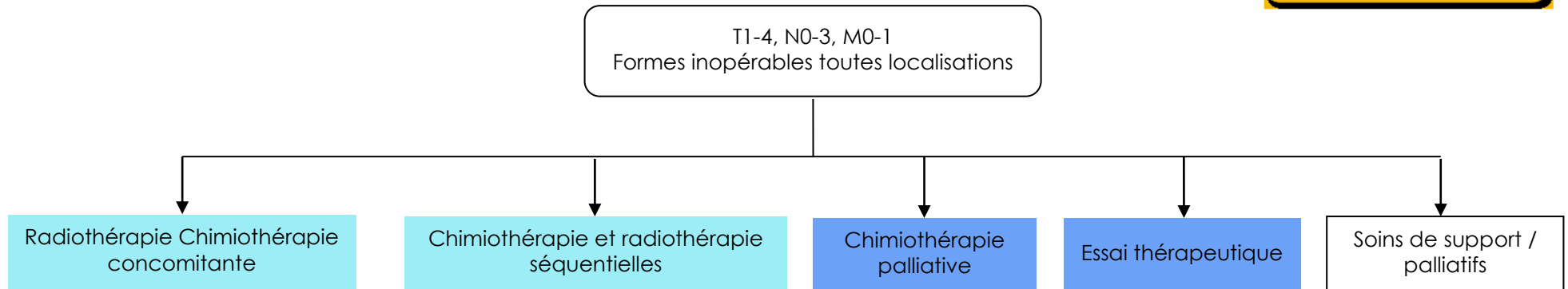
* Curage complet
Curage sélectif avec extemporané
Option : ganglion sentinelle

** Cf. [Chimiothérapie et radiothérapie concomitante adjuvante, post-opératoire page 69](#)

*** Selon localisation tumorale, exemple : commissure inter maxillaire avec extension vers la tubérosité



* Cf. [Chimiothérapie et radiothérapie concomitante adjuvante, post-opératoire page 69](#)





d) Traitement chirurgical des carcinomes épidermoïdes de la cavité buccale

Le traitement chirurgical des carcinomes de la cavité buccale est prédominant dans les indications. Les interventions décrites ci-après comportent la résection tumorale en monobloc, le plus souvent avec chirurgie ganglionnaire dans le même temps (voir le chapitre aires ganglionnaires). Si une reconstruction est nécessaire, elle est réalisée dans le même temps que l'exérèse (reconstruction primaire).

Glossectomie partielle, pelvectomie, pelviglossectomie par voie endobuccale :

Relèvent de ce traitement :

- Les tumeurs **de la langue mobile**
 - de taille limitée : T1 et « petits » T2 (taille < 3 cm et peu infiltrants)
 - localisées aux 2 tiers antérieurs
 - sans infiltration des muscles profonds de la langue
 - sans extension à la zone de jonction, à la base de langue, à la table interne de la mandibule
- Les tumeurs **du sillon pelvilingual, du plancher buccal antérieur ou antéro-latéral**,
 - de taille limitée (T1) et superficiels
 - non étendus au tiers postérieur du plancher.
 - sans atteinte de la table interne de la mandibule
 - sans infiltration des muscles profonds de la langue

Techniques de reconstruction : La fermeture est réalisée par suture directe ou par lambeau local (musculomuqueux tel que le FAMM ou le buccinateur le plus souvent)

Les extensions suivantes contre - indiquent un abord strictement endobuccal :

- Tumeur infiltrant les muscles profonds de la langue ou la profondeur du plancher (protraction linguale, données de l'IRM)
- Tumeur du tiers postérieur du plancher de la langue du fait de la difficulté d'un bon contrôle tumoral surtout si la tumeur est > à 2 cm.

Glossectomie partielle, pelviglossectomie par voie de mandibulotomie :

Terme anglosaxon : mandibular swing

Définition : Abord par section mandibulaire (médiane ou paramédiane entre l'insertion du digastrique et le trou mentonnier) puis section des mylo-hyoïdiens et de la muqueuse du plancher pour aborder la région pelvilinguale postérieure.

Techniques de reconstruction : Si la fermeture nécessite un procédé de reconstruction, il faut éviter les lambeaux musculocutanés qui sont souvent trop volumineux (risque de « striction » à la fermeture de la mandibulotomie). Au-delà de l'exérèse d'une hémilangue mobile, il est admis qu'une reconstruction est nécessaire pour maintenir une élocution correcte. Le lambeau libre antébrachial est le plus utilisé dans cette indication.

Relèvent de ce traitement :

- Les tumeurs de la zone de jonction linguale et les tumeurs de la langue mobile qui restent relativement latéralisées
 - sans extension latérale à la crête gingivale, commissure intermaxillaire, la RBMI (muqueuse de recouvrement de la branche montante du maxillaire inférieur)
 - avec une extension limitée au plancher buccal latéral.



- Les tumeurs pelvilinguales postérieures :
 - sans extension latérale à la crête gingivale, commissure intermaxillaire, la RBMI (muqueuse de recouvrement de la branche montante du maxillaire inférieur)
 - avec une extension limitée au plancher buccal latéral.

Les extensions suivantes constituent des contre - indications à une exérèse chirurgicale :

- atteinte massive des ptérygoïdiens avec trismus
- extension à os hyoïde, vallécule, carrefour
- adénopathies inextirpables

Les extensions suivantes constituent des contre - indications à l'exérèse de ces lésions par voie de mandibulotomie :

- extension latérale à la crête gingivale, commissure intermaxillaire ou la RBMI (muqueuse de recouvrement de la branche montante du maxillaire inférieur) nécessitant une mandibulectomie interruptrice.
- lyse osseuse mandibulaire nécessitant une mandibulectomie interruptrice.

Les extensions suivantes doivent faire discuter l'indication chirurgicale :

- atteinte linguale nécessitant une exérèse au delà de la ligne médiane
- atteinte vélaire nécessitant une exérèse au delà de la ligne médiane

Proposition à discuter en RCP en fonction des suites fonctionnelles prévisibles et du terrain.

Résection pelvilinguale avec pelvimandibulectomie non interruptrice :

Terme anglosaxon : resection with marginal mandibulectomy

Définition : Résection pelvilinguale antérieure ou antérolatérale emportant une baguette osseuse mandibulaire. Le trait de section osseuse passe au dessous des racines dentaires et s'étend transversalement en regard de l'envahissement tumoral muqueux. Un décollement sous-périosté de la table interne de la mandibule est réalisé jusqu'au trait de section horizontal. L'exérèse est ainsi réalisée en monobloc avec la baguette osseuse.

Relèvent de ce traitement :

Les tumeurs de la cavité buccale antérieure ou antérolatérale à point de départ de :

- plancher buccal ou du sillon pelvilingual.
- la crête gingivale **sans** lyse osseuse mandibulaire

Deux voies d'abord sont possibles :

- voie d'abord endobuccale : elle est réservée aux petites tumeurs ne présentant pas d'infiltration sous-muqueuse du plancher buccal.
- voie de pull-through

Terme anglosaxon : pull-through procedure

Définition : Après section de la baguette osseuse le décollement sous-périosté de la table interne de la mandibule est poursuivi jusqu'au bord inférieur, faisant communiquer la région cervicale avec la région pelvilinguale. Le bloc pelvilingual est alors « descendu » dans la région cervicale. Ce procédé permet un excellent contrôle visuel et par la palpation, il assure une résection carcinologique en monobloc ainsi que le contrôle des XII et des vaisseaux carotidiens. Cette voie d'abord est indispensable en cas d'infiltration profonde du plancher (gêne à la protraction, coupes coronales et sagittales de l'IRM).



Cavité Buccale

Les extensions suivantes constituent des contre - indications chirurgicales formelles :

- adénopathies inextirpables
- extension à os hyoïde, vallécule. L'infiltration des génio-hyoïdiens est parfois très sournoise avec une extension vers l'arrière le long des fibres musculaires. Le plus souvent c'est le fait des tumeurs ulcéro-infiltrantes avec une « fusée tumorale » bien visible sur les coupes sagittales de l'IRM. Si cette fusée atteint la proximité de l'os hyoïde, la résection nécessitera théoriquement une glossectomie totale pour être carcinologique. Ce type d'extension, qu'il est indispensable de détecter, contre - indique donc une PMNI.

Les extensions suivantes constituent des contre - indications à l'exérèse de ces lésions par PMNI :

- lyse osseuse mandibulaire
- extension au plancher postérieur

Les extensions suivantes doivent faire discuter l'indication chirurgicale :

- atteinte linguale majeure nécessitant une glossectomie totale ou subtotale
- extension cutanée associée par contiguïté.

Proposition à discuter en RCP en fonction des suites fonctionnelles prévisibles et du terrain.

Pelvi(glosso)mandibulectomie interruptrice (PMI) antérieure :

Terme anglosaxon : Resection with segmental anterior mandibulectomy

Définition : Résection pelviglossomandibulaire avec section interruptrice de la mandibule. On réalise la résection muqueuse en monobloc avec la portion mandibulaire attenante. Les limites de section osseuse mandibulaire sont déterminées par les séquences T1 de l'IRM.

Techniques de reconstruction : Les résections mandibulaires symphysaires interruptrices nécessitent une reconstruction par lambeau libre osseux. Le lambeau de fibula est le plus souvent utilisé, en l'absence d'artérite des membres inférieurs.

Relèvent de ce traitement :

Les tumeurs de la cavité buccale antérieure ou antérolatérale à point de départ de :

- plancher buccal ou du sillon pelvilingual.
- la crête gingivale **avec** lyse osseuse mandibulaire

Les extensions suivantes constituent des contre - indications chirurgicales formelles :

- adénopathies inextirpables
- extension à os hyoïde, vallécule.

Les extensions suivantes doivent faire discuter l'indication chirurgicale :

- atteinte linguale majeure nécessitant une glossectomie totale ou subtotale
- L'infiltration des génio-hyoïdiens est parfois très sournoise avec une extension vers l'arrière le long des fibres musculaires. Le plus souvent c'est le fait des tumeurs ulcéro-infiltrantes avec une « fusée tumorale » bien visible sur les coupes sagittales de l'IRM. Si cette fusée atteint la proximité de l'os hyoïde la résection nécessitera théoriquement une glossectomie totale pour être carcinologique. Ce type d'extension, qu'il est indispensable de détecter, contrindique donc une PMNI.
- extension cutanée associée par contiguïté.

Pelvimandibulectomie interruptrice (PMI) latérale ou (par analogie) Buccopharyngectomie transmandibulaire (BPTM) :



Terme anglosaxon : Resection with segmental lateral mandibulectomy / Commando procedure

Définition : Hémimandibulectomie élargie permettant l'exérèse en monobloc d'une tumeur de la cavité buccale postérieure. La désarticulation n'est pas systématique mais est réalisée en cas d'atteinte osseuse mandibulaire, de lésion étendue à la CIM ou d'extension haute nécessitant une section haute des ptérygoïdiens. Pour des raisons carcinologiques, la section mandibulaire antérieure est réalisée en avant de l'émergence du nerf dentaire (V₃ au trou mentonnier).

Techniques de reconstruction : Les résultats fonctionnels en ce qui concerne la déglutition sont équivalents en cas de reconstruction osseuse ou en l'absence de celle-ci. Il est habituel d'utiliser des lambeaux cutanés ou musculocutanés libres ou non si la perte de substance muqueuse (notamment linguale) est importante. En cas de perte de substance muqueuse limitée il est habituel de proposer une reconstruction de l'hémimandibule, en règle avec un lambeau libre de fibula.

Relèvent de ce traitement :

- Les tumeurs de la cavité buccale postérieure à point de départ de :
 - la CIM et la RBMI
 - la région rétromolaire
 - la crête gingivale postérieure
 - la face interne de joue, étendues à la crête gingivale postérieure, CIM ou RBMI.
 - les lésions du 1/3 postérieur du plancher buccal
- Les tumeurs de la cavité buccale postérieure avec lyse osseuse mandibulaire

Les extensions suivantes constituent des contre - indications chirurgicales formelles :

- atteinte de la base du crâne (périneurale V3 ou par contiguité)
- atteinte massive des ptérygoïdiens avec trismus
- extension à os hyoïde, vallécule, carrefour
- adénopathies inextirpables

Les extensions suivantes doivent faire discuter l'indication chirurgicale :

- atteinte basilinguale dépassant la ligne médiane
- atteinte vélaire dépassant la ligne médiane

Proposition à discuter en RCP en fonction des suites fonctionnelles prévisibles et du terrain.

Glossectomie par voie de Pull-through :

Terme anglosaxon : Pull-through procedure

Définition : Après section du plancher antérieur et latéral des 2 cotés, voire du plancher postérieur, le bloc pelvilingual est « descendu » dans la région cervicale. Ce procédé permet un excellent contrôle visuel et par la palpation, il assure une résection carcinologique en monobloc ainsi que le contrôle des XII et des vaisseaux carotidiens.

Relèvent de ce traitement :

Les tumeurs plutôt médianes étendues, de la langue mobile avec des résections pouvant atteindre le V lingual (glossectomie transversale antérieure) ou le dépasser (glossectomie totale ou subtotale)

Cette voie est préférée à la mandibulotomie en cas de d'extension médiale ou bilatérale. Elle permet une bonne exposition de la tumeur et évite une ostéosynthèse susceptible d'être irradiée ultérieurement.

Les extensions suivantes constituent des contre - indications chirurgicales formelles :

- adénopathies inextirpables
- **extension à os hyoïde, vallécule.**



Cavité Buccale

Les extensions suivantes doivent faire discuter l'indication chirurgicale :

- atteinte linguale majeure nécessitant une glossectomie totale ou subtotale
- L'infiltration des génio-hyoidiens est parfois très sournoise avec une extension vers l'arrière le long des fibres musculaires. Le plus souvent c'est le fait des tumeurs ulcéro-infiltrantes avec une « fusée tumorale » bien visible sur les coupes sagittales de l'IRM. Si cette fusée atteint la proximité de l'os hyoïde la résection nécessitera théoriquement une glossectomie totale pour être carcinologique. Ce type d'extension, qu'il est indispensable de détecter, contraindique donc une PMNI.
- extension cutanée associée par contigüité.

Résection de l'infrastructure du maxillaire supérieur (maxillectomie) :

Terme anglosaxon : maxillectomy

Définition : Résection de la voûte palatine entraînant le plus souvent une communication entre la cavité buccale et les cavités nasosinusiennes. La voie d'abord peut être :

- endobuccale
- paralatéronasale ou par déglouving en cas d'extension haute
- cervicojugale en cas d'extension postérieure

Modalités de reconstruction : prothèse obturatrice (patient denté sur le maxillaire restant) ou reconstruction par lambeau libre en fonction de l'âge, du terrain, de la dentition restante. Il s'agit de la seule localisation de la cavité buccale ou une chirurgie réparatrice secondaire par lambeau libre est envisageable.

Relèvent de ce traitement : Les tumeurs de la voûte palatine

Les extensions suivantes constituent des contre - indications chirurgicales formelles :

- adénopathies inextirpables
- envahissement massif de l'espace masticateur, trismus, lyse de la ptérygoïde, atteinte temporale, envahissement du V 3 vers la base du crâne, lyse du malaire.
- extension au rhinopharynx

Les extensions suivantes ne relèvent pas d'une maxillectomie :

L'atteinte endonasale et ethmoidomaxillaire marquée est plutôt le fait des tumeurs à point de départ nasosinusiens et relèvent d'une chirurgie du massif facial.

Les extensions suivantes doivent faire discuter l'indication chirurgicale :

- extension vélaire
- extension à la cavité buccale vers le bas (CIM, zone rétromolaire) ou extension labiale.
- extension cutanée associée par contigüité

Proposition à discuter en RCP en fonction des suites fonctionnelles prévisibles et du terrain.

VII. OROPHARYNX

a) Bilan initial



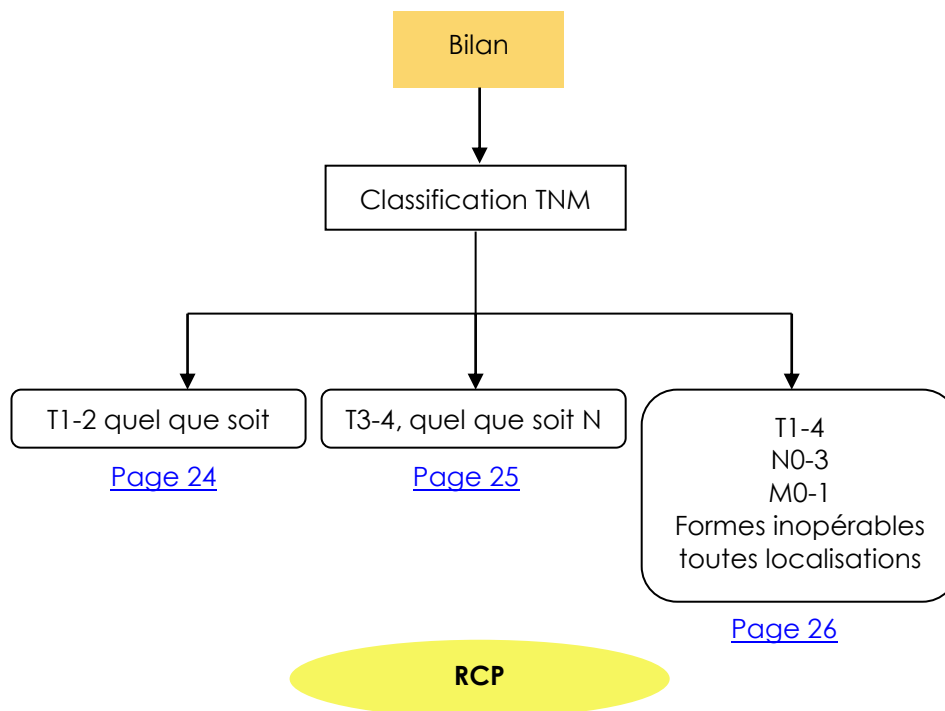
Oropharynx

- Examen ORL complet
- Bilan dentaire avec panoramique dentaire
- Examen clinique complet (PS Score OMS)
- Evaluation des comorbidités
 - ↳ Indice de Charlson¹ : <http://rdplf.org/calculateurs/pages/charlson/charlson.html> (exemple)
- Bilan nutritionnel (Amaigrissement > 10% sur 6 mois – Albumine Préalbumine PINI)
 - ↳ Aide à la décision : http://www.sfnep.org/images/stories/Reco_oncologie_final.pdf
- Recherche HPV

- IRM et/ou Scanner cervical
- Scanner thoracique
- TEP-FDG si T2, T3, T4, ou N > N2b ou adénopathie cervicale basse

- Panendoscopie sous AG avec biopsie et schémas
- Fibroscopie digestive en cas d'exploration incomplète de l'œsophage à la panendoscopie
- Fibroscopie bronchique si anomalie au scanner thoracique

¹ Charlson M et al. A new method of classifying prognostic comorbidity in longitudinal studies : Development and validation. Journal of Chronic Diseases 1987,40(5)373-83



b) Classification TNM



(Source : UICC 2010)

Localisations et sous localisations anatomiques

Oropharynx (C01, C05.1, 2, C09.0, 1, 9, C10.0, 2, 3))

1. Paroi antérieure (région glosso-épiglottique)
 - (i) Base de la langue (ou tiers postérieur de l'organe, situé en arrière du V lingual) (C01)
 - (ii) Sillon glosso-épiglottique (vallécule) (C10.0)
2. Paroi latérale (C10.2)
 - (i) Amygdales palatines (C09.9)
 - (ii) Fosse amygdalienne (C09.0) et piliers du voile du palais (C09.1)
 - (iii) Sillon glosso-amygdalien (C09.1)
3. Paroi postérieure (C10.3)
4. Paroi supérieure
 - (i) Face inférieure du palais mou (C05.1)
 - (ii) Luette (C05.2)

T : Tumeur

TX	Renseignements insuffisants pour classer la tumeur primitive
T0	Pas de signe de tumeur primitive
Tis	Carcinome in situ
T1	Tumeur ≤ 2 cm dans sa plus grande dimension
T2	Tumeur dont la plus grande dimension est > 2 cm et ≤ 4 cm
T3	Tumeur dont la plus grande dimension est > 4 cm ou extension à la face linguale de l'épiglotte*
T4	T4a : Tumeur envahissant une des structures suivantes : larynx, musculature profonde/extrinsèque de la langue (génioglosse, hyoglosse, palatoglosse, et styloglosse), muscle ptérygoïdien médian, palais osseux et la mandibule
	T4b : Tumeur envahissant une des structures suivantes : muscle ptérygoïdien latéral, apophyses ptérygoïdes, paroi latérale du nasopharynx, base du crâne ; ou englobant l'artère carotide

* L'extension muqueuse à la face linguale de l'épiglotte par les tumeurs primitives de la base de langue et de la vallécule ne doit pas être considérée comme une invasion du larynx.



Oropharynx

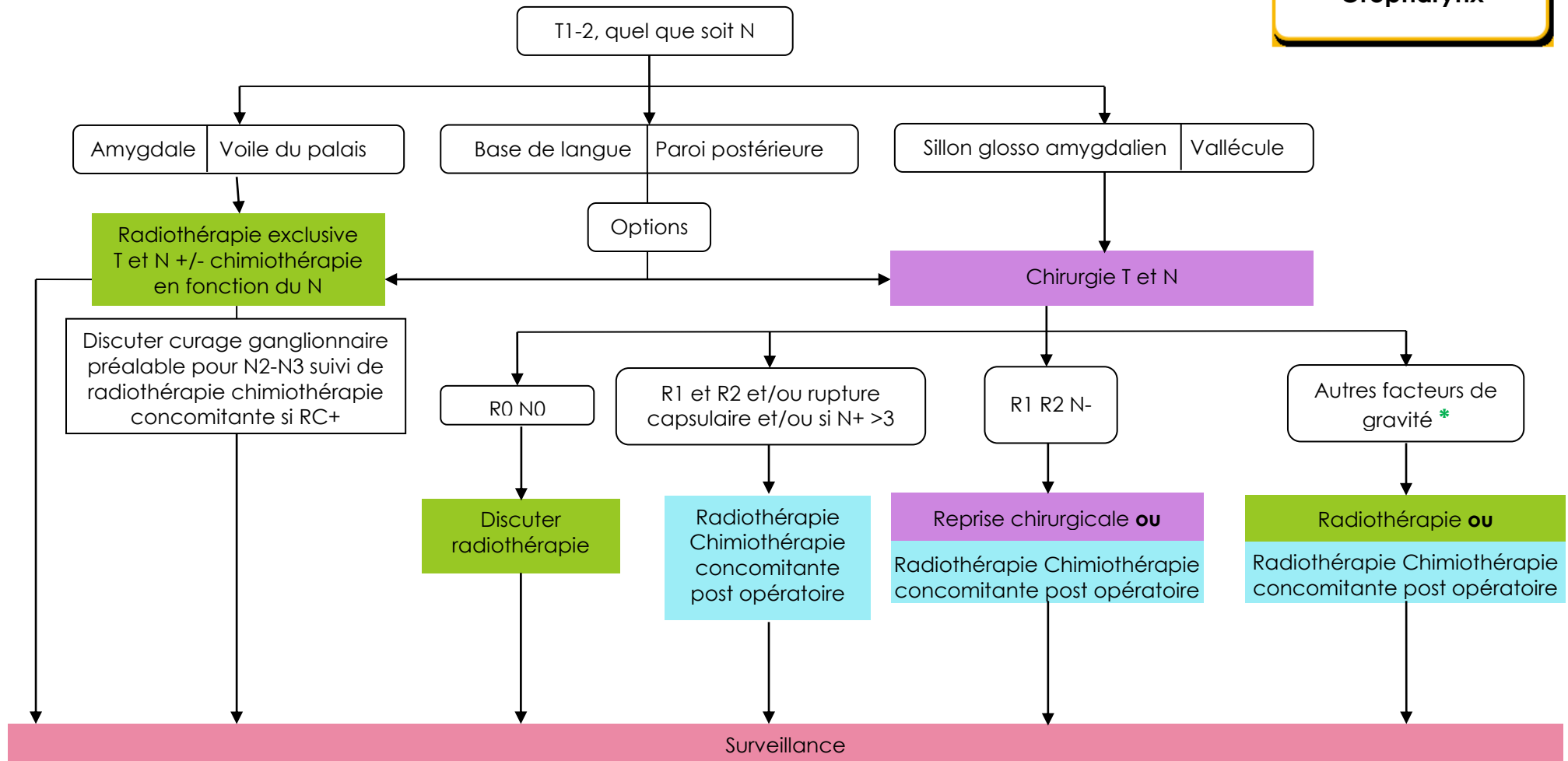
N : Ganglions régionaux

Nx	Renseignements insuffisants pour classer l'atteinte des ganglions lymphatiques régionaux
N0	Pas de signe d'atteinte des ganglions lymphatiques régionaux
N1	Métastase dans un seul ganglion lymphatique homolatéral ≤ 3 cm dans sa plus grande dimension
N2	Métastases telles que :
N2a	Métastase dans un seul ganglion lymphatique > 3 cm mais ≤ 6 cm
N2b	Métastases homolatérales multiples toutes ≤ 6 cm
N2c	Métastases bilatérales ou controlatérales ≤ 6 cm
N3	Métastase dans un ganglion lymphatique > 6 cm dans sa plus grande dimension

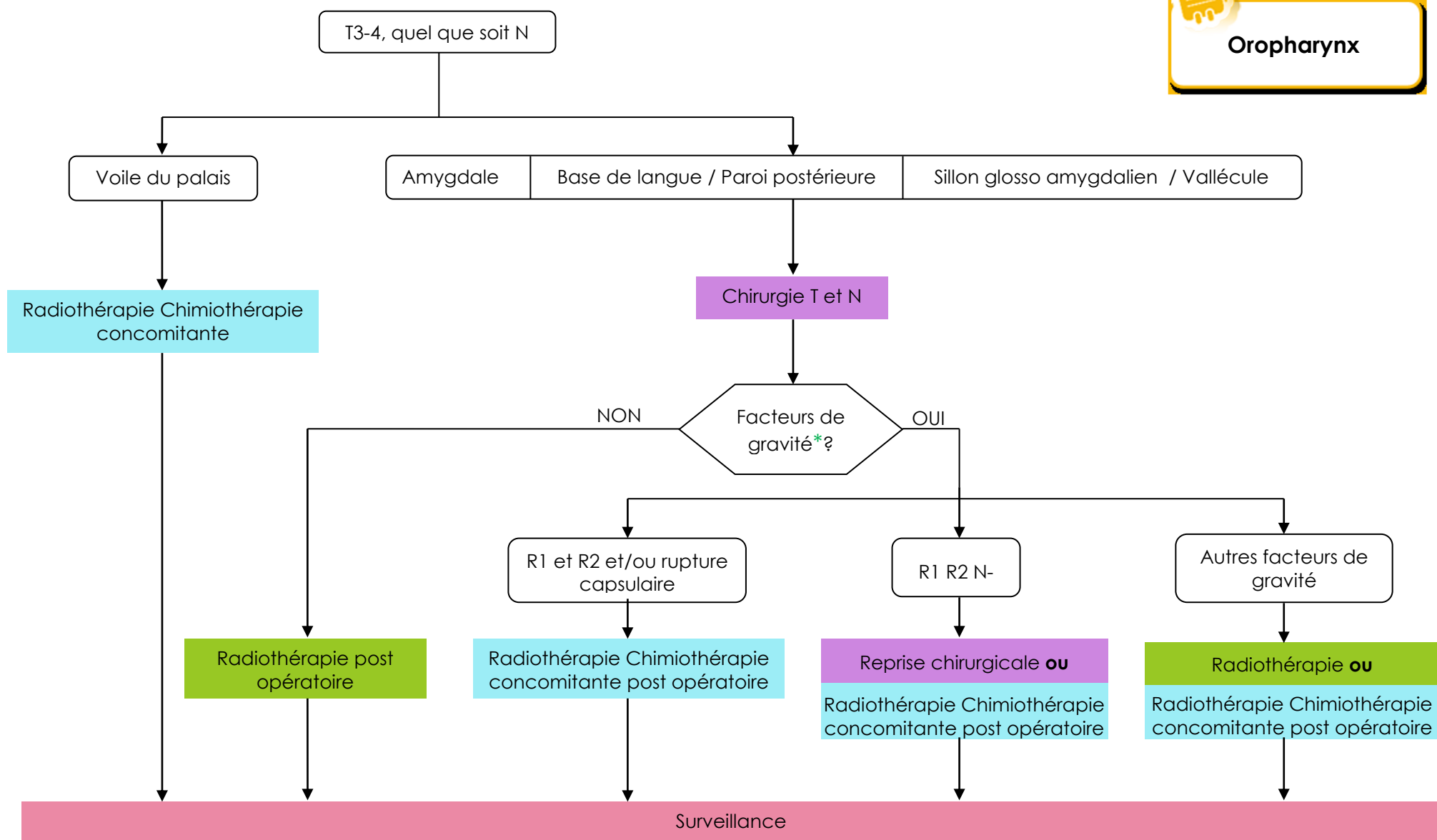
M : Métastases à distance

M0	Pas de métastases à distance
M1	Présence de métastase(s) à distance

c) Arbres de décision



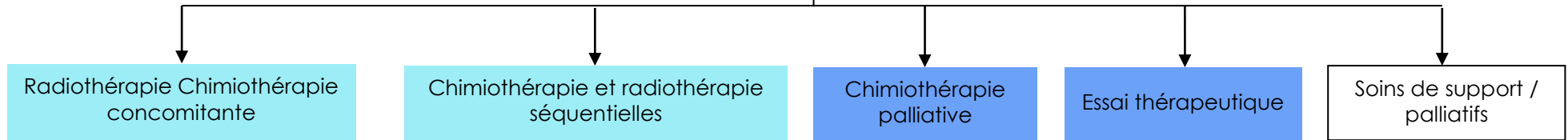
* Cf. [Chimiothérapie et radiothérapie concomitante adjuvante, post-opératoire page 69](#)



* Cf. [Chimiothérapie et radiothérapie concomitante adjuvante, post-opératoire page 69](#)


Oropharynx

T1-4, N0-3, M0-1
Formes inopérables toutes localisations



d) Traitement chirurgical des carcinomes épidermoïdes de l'oropharynx



Oropharynx

Les tumeurs infiltrantes, les tumeurs étendues à la cavité buccale, les tumeurs du sillon amygdalien, de la vallécule sont préférentiellement traitées par l'association chirurgie-radio(chimio)thérapie postopératoire; notamment lorsque l'ensemble de ce traitement permet une préservation fonctionnelle.

La chirurgie associe une exérèse tumorale en monobloc et un curage ganglionnaire (également en monobloc avec la tumeur en cas de continuité tumorale). Les aires ganglionnaires concernées par le curage sont les groupes II à V. L'existence d'adénopathies rétropharyngées, difficilement accessibles à l'exérèse, contraindiquent en général le traitement chirurgical.

Chirurgie transorale

- Résection amygdalienne élargie (intervention de Huet) : large chirurgie d'exérèse de l'ensemble de la loge amygdalienne par voie endobuccale.
- Résection vélaire : résection de la luette et du voile, plus ou moins étendue, par voie endobuccale. Chirurgie peu utilisée en 1ère intention (au profit de la radiothérapie externe ou interstitielle) compte tenu du risque de reflux nasal et rhinolalie. Par ailleurs les adénopathies rétropharyngées éventuelles ne sont pas réséquées lors du curage ganglionnaire (mais sont, par contre, incluses dans les champs de radiothérapie).
- Oropharyngectomie postérieure : réservée à des tumeurs de petite taille de la paroi postérieure quand la conformation anatomique du patient permet une large exposition de la zone tumorale.

Buccopharyngectomie transmandibulaire (BPTM)

Terme anglosaxon : commando procedure

Définition : abord oropharyngé par hémimandibulectomie permettant l'exérèse en monobloc d'une tumeur oropharyngée latérale et de ses extensions éventuelles à la cavité buccale. La désarticulation n'est pas systématique mais est réalisée en cas d'atteinte osseuse mandibulaire, de lésion étendue à la CIM ou d'extension haute nécessitant une section haute des ptérygoïdiens. Pour des raisons carcinologiques, la section mandibulaire antérieure est réalisée en avant de l'émergence du nerf dentaire au trou mentonnier.

Techniques de reconstruction : les résultats fonctionnels sont meilleurs si aucun lambeau n'est nécessaire. Il est habituel d'utiliser des lambeaux cutanés ou musculocutanés libres ou non si la perte de substance muqueuse (notamment linguale) est importante. Les résultats fonctionnels en ce qui concerne la déglutition sont équivalents en cas de reconstruction osseuse ou en l'absence de celle-ci. En cas de perte de substance muqueuse limitée il est habituel de proposer une reconstruction de l'hémimandibule, en règle avec un lambeau libre de fibula.

Relèvent de ce traitement :

- Les tumeurs à point de départ amygdalien mais étendues à :
 - La cavité buccale
 - Les piliers et zone de jonction
 - Le sillon glossoamygdalien
 - La base de langue
- Les tumeurs du sillon glossoamygdalien étendues, notamment à la loge amygdalienne et/ou la cavité buccale (plancher buccal latéral, commissure intermaxillaire, RBMI (muqueuse de recouvrement de la branche montante du maxillaire inférieur)

NB : Les tumeurs à point de départ de la cavité buccale postérieure relèvent également d'une chirurgie de type BPTM.



Chirurgie de rattrapage ou en terrain irradié : nécessite une couverture des sutures pharyngées et de l'axe vasculaire par un lambeau musculaire ou musculocutané.

Les **extensions** suivantes constituent des contre-indications chirurgicales :

- cavum
- atteinte massive des ptérygoïdiens avec trismus
- infiltration massive du muscle palatopharyngien (fixation clinique du pilier postérieur)
- atteinte de la base du crâne
- vallécule
- carrefour
- os hyoïde
- adénopathies inextirpables
- adénopathies rétropharyngées

Les **extensions** suivantes doivent faire discuter l'indication chirurgicale :

- atteinte basilinguale dépassant la ligne médiane
- atteinte vélaire dépassant la ligne médiane

Exérèse oropharyngée par voie de mandibulotomie

Terme anglo-saxon : mandibular swing

Définition : abord oropharyngé par section mandibulaire (médiane ou paramédiane entre l'insertion du digastrique et le trou mentonnier) permettant l'exérèse en monobloc d'une tumeur oropharyngée latérale.

Techniques de reconstruction : les résultats fonctionnels sont meilleurs si aucun lambeau n'est nécessaire. Dans le cas contraire les lambeaux les plus utilisés sont l'antébrachial, l'antérolatéral de cuisse ou le brachial externe. Les lambeaux musculocutanés sont souvent trop volumineux pour permettre une fermeture de la mandibulotomie sans risque pour la vitalité du lambeau.

Relèvent de ce traitement :

- Les tumeurs du sillon glossoamygdalien
 - sans extension à la cavité buccale (plancher buccal latéral, commissure intermaxillaire, RBMI (muqueuse de recouvrement de la branche montante du maxillaire inférieur)
 - avec une extension limitée à la base de langue (il est raisonnable de ne pas dépasser la ligne médiane lors de l'exérèse basilinguale, pour des raisons fonctionnelles).
- Les tumeurs de la base de langue, latéralisées, sans extension majeure à la langue mobile ou à l'hémibase de langue controlatérale
- Les tumeurs à point de départ amygdalien peuvent également parfois être traitées par voie de mandibulotomie sous réserve que celle-ci permette une résection large des ptérygoïdiens. Dans ces cas une couverture par lambeau libre (de type antébrachial) est recommandée pour couvrir la table interne de la mandibule, éviter l'exposition osseuse pendant la radiothérapie et réduire la fibrose locale ultérieure, source de trismus et de difficultés fonctionnelles.

Chirurgie de rattrapage ou en terrain irradié :

Voie d'abord peu indiquée compte tenu des risques mandibulaires (nécrose osseuse, pseudarthrose) et des difficultés de mise en place d'un lambeau de couverture.



Les **extensions** suivantes constituent des contre-indications chirurgicales :

- cavum
- atteinte massive des ptérygoïdiens avec trismus
- infiltration massive du muscle palatopharyngien (fixation clinique du pilier postérieur)
- base du crâne
- vallécule
- carrefour
- os hyoïde
- adénopathies inextirpables
- adénopathies rétropharyngées

Les **extensions** suivantes constituent des contre-indications à une exérèse par voie de mandibulotomie :

- lyse osseuse mandibulaire
- atteinte du plancher latéral et/ou de la CIM

Les **extensions** suivantes doivent faire discuter l'indication chirurgicale :

- atteinte basilinguale nécessitant une exérèse au-delà de la ligne médiane
- atteinte vélaire

Proposition à discuter en RCP en fonction des suites fonctionnelles prévisibles et du terrain.

Chirurgie partielle sus-glottique étendue à la base de langue

Terme anglo-saxon : tongue base-partial supraglottic laryngectomy

Définition : Résection basilinguale et valléculaire incluant l'os hyoïde et la loge HTE avec laryngectomie partielle supra-glottique

Relèvent de ce traitement :

- Les tumeurs limitées de la base de langue médiane (n'envahissant pas plus d'1/3 de la base de langue dans le sens antéropostérieur et sans extension au repli aryépiglottique et à l'hypopharynx).
- Les tumeurs limitées de la vallécule (n'envahissant pas plus d'1/3 de la base de langue dans le sens antéropostérieur et sans extension au repli aryépiglottique et à l'hypopharynx).

Chirurgie de rattrapage ou en terrain irradié : rarement possible

Les **extensions** suivantes constituent des contre-indications chirurgicales :

- infiltration majeure vers la cavité buccale. Aspect détectable en IRM, notamment sur les coupes sagittales : fusée tumorale le long des muscles profonds de la langue, notamment génio-glosses et génio-hyoïdiens, pouvant aller jusqu'aux apophyses géni et ne permettant pas de conserver la langue mobile
- adénopathies inextirpables
- adénopathies rétropharyngées

Les **extensions** suivantes constituent des contre-indications à une chirurgie partielle sus-glottique étendue à la base de langue :

- extension basilinguale > 1/3 de base de langue dans le sens antéropostérieur. Les tumeurs médianes infiltrantes nécessitant une exérèse > à la moitié de la base de langue en antéropostérieur relèvent a priori d'un glossLT du fait de l'importance des troubles de déglutition qui résulteraient de l'association d'une chirurgie partielle sus-glottique avec une résection basilinguale étendue.



Oropharynx

- extension tumorale au-delà de l'épiglotte (carrefour, repli aryépiglottique, vestibule). Pour les mêmes raisons fonctionnelles que ci-dessus, on ne peut étendre l'exérèse d'une chirurgie partielle sus-glottique à la fois vers la base de langue et vers la margelle latérale et/ou le vestibule)

Les **comorbidités** suivantes constituent des contre-indications à une chirurgie partielle sus-glottique étendue à la base de langue :

- Insuffisance respiratoire

Laryngectomie totale étendue à la base de langue

Terme anglo-saxon : Tongue base-total laryngectomy

Définition : Laryngectomie totale étendue à la base de langue, en règle réalisée de bas en haut après repérage des XII et des artères linguales.

Techniques de reconstruction : Une couverture par lambeau de grand pectoral ou de grand dorsal facilite la cicatrisation et les suites fonctionnelles.

Chirurgie de rattrapage ou en terrain irradié : nécessite une couverture systématique des suture pharyngées et de l'axe vasculaire par un lambeau musculaire ou musculo-cutané.

Relèvent de ce traitement :

- Les tumeurs de la base de langue médianes
- les tumeurs de la vallécule

Envahissant plus d'1/3 de la base de langue ou au-delà de l'épiglotte (carrefour, repli aryépiglottique, vestibule).

Les **extensions** suivantes constituent des contre-indications à une exérèse chirurgicale :

- infiltration majeure des tumeurs médianes ulcéroinfiltrantes vers la langue mobile et la profondeur du plancher. Aspect détectable en IRM++, notamment sur les coupes sagittales : fusée tumorale le long des muscles profonds de la langue, notamment génio-glosses et génio-hyoïdiens, pouvant aller jusqu'aux apophyses géni et ne permettant pas de conserver la langue mobile. Ces extensions imposent théoriquement une glossectomie totale associée à un LT. Cette intervention est rarement indiquée car considérée trop mutilante.
- adénopathies inextirpables
- adénopathies rétropharyngées

Les **extensions** suivantes doivent faire discuter l'indication chirurgicale :

L'extension vers l'avant, dans la musculature linguale est à évaluer précisément car la résection de langue associée à la LT va encore accentuer le caractère mutilant de cette intervention.

Proposition à discuter en RCP en fonction des suites fonctionnelles prévisibles, du terrain et du souhait du patient.

Pharyngectomie postérieure

Terme anglo-saxon : partial posterior pharyngectomy

Définition : exérèse de la muqueuse de la paroi postérieure du pharynx avec conservation du larynx. L'abord fait appel à une pharyngotomie latérale le plus souvent associée à une mandibulotomie (pour les tumeurs prédominant dans l'oropharynx) ou à un abord transvalléculaire.



Oropharynx

Techniques de reconstruction : Une reconstruction de la fine muqueuse pharyngée est en règle nécessaire, par un lambeau peu épais de type antébrachial ou brachial externe.

Chirurgie de rattrapage ou en terrain irradié : à proscrire du fait de l'impossibilité de conserver un larynx fonctionnel dans ce contexte

Relèvent de ce traitement :

- Les tumeurs de la paroi postérieure du pharynx

Les **extensions** suivantes constituent des contre-indications à une exérèse chirurgicale :

- cavum : tumeur remontant au-dessus du bord libre du voile à l'examen clinique
- infiltration massive du muscle palato pharyngien (fixation clinique du pilier postérieur)
- envahissement de l'aponévrose prévertébrale (évaluation de la fixation tumorale sous AG et évaluation à l'IRM)
- adénopathies inextirpables
- adénopathies rétropharyngées

Les **extensions** suivantes constituent des contre-indications à une pharyngectomie conservant le larynx

- atteinte de la paroi externe du ou des sinus piriformes (une tumeur située à moins d'1 cm de l'angle antérieur ne permet pas de conserver le larynx)
- extension hypopharyngée jusqu'à la bouche oesophagienne

L'insuffisance respiratoire constitue une contre-indication à une pharyngectomie partielle conservant le larynx.

Pharyngectomie totale circulaire :

Terme anglo-saxon : Total pharyngolaryngectomy

Définition : Exérèse de l'ensemble de l'axe pharyngolaryngé de l'oropharynx à la bouche œsophagienne.

Techniques de reconstruction : La reconstruction de l'axe pharyngé fait appel le plus souvent à des lambeaux libres (jéjunum, antébrachial, antérolatéral de cuisse).

Chirurgie de rattrapage ou en terrain irradié : nécessite une couverture systématique des sutures pharyngées et de l'axe vasculaire par un lambeau musculaire ou le contingent mésentérique du jéjunum.

Relèvent de ce traitement :

- Les tumeurs de la paroi postérieure du pharynx étendues au larynx (< 1 cm de l'angle antérieur du ou des sinus piriformes)

Les **extensions** suivantes constituent des contre-indications à une exérèse chirurgicale :

- cavum : tumeur remontant au-dessus du bord libre du voile à l'examen clinique
- infiltration massive du muscle palatopharyngien (fixation clinique du pilier postérieur)
- envahissement de l'aponévrose prévertébrale (évaluation de la fixation tumorale sous AG et évaluation à l'IRM)
- adénopathies inextirpables
- adénopathies rétropharyngées

VIII. HYPOPHARYNX

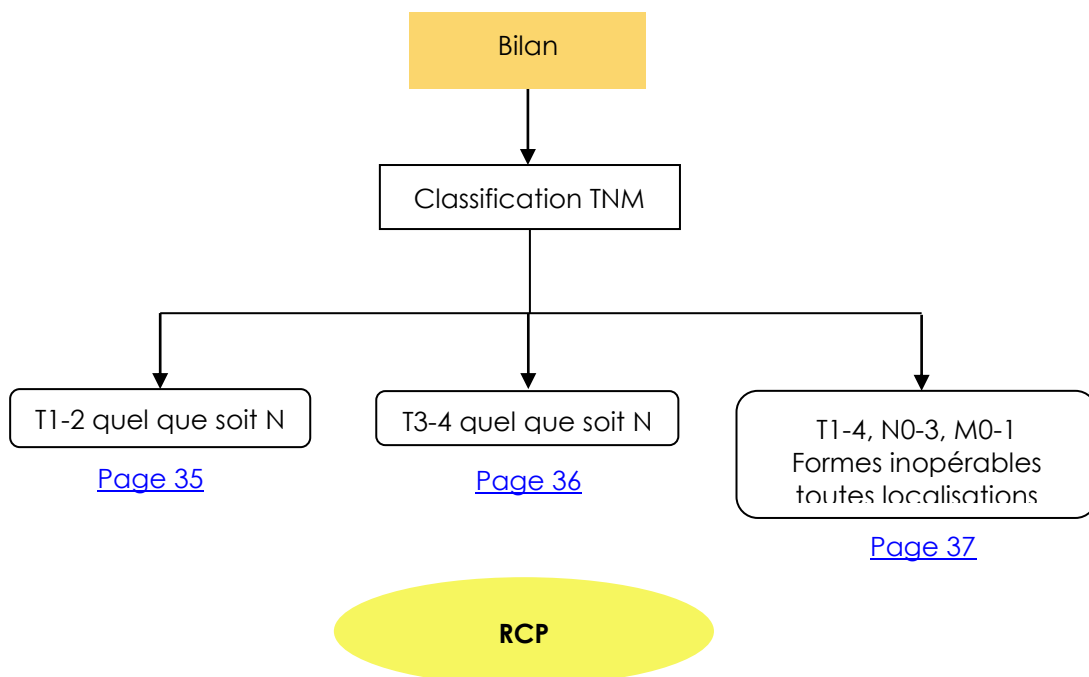
a) Bilan initial



Hypopharynx


- Examen ORL complet
- Bilan dentaire avec panoramique dentaire
- Examen clinique complet* (*PS Score OMS)
- Evaluation des comorbidités
 - ↳ Indice de Charlson¹ : <http://rdplf.org/calculateurs/pages/charlson/charlson.html> (exemple)
- Bilan nutritionnel* (*Amaigrissement > 10% sur 6 mois – Albumine Préalbume PINI)
 - ↳ Aide à la décision : http://www.sfnep.org/images/stories/Reco_oncologie_final.pdf
- Scanner cervico-thoracique
- TEP-FDG si T3, T4, ou N > N2b ou adénopathie cervicale basse
- Panendoscopie sous AG avec biopsie et schémas et/ou vidéo
- Fibroscopie digestive en cas d'exploration incomplète de l'œsophage à la panendoscopie
- Fibroscopie bronchique si anomalie au scanner thoracique

¹ Charlson M et al. A new method of classifying prognostic comorbidity in longitudinal studies : Development and validation. Journal of Chronic Diseases 1987,40(5)373-83



b) Classification TNM

(Source : UICC 2010)



Localisations et sous localisations anatomiques

Hypopharynx (C12, C13)

1. Jonction pharyngo-œsophagienne (région rétrocricoïdienne) (C13.0) ; elle s'étend du niveau des cartilages aryténoïdes et des replis inter-aryténoïdiens au bord inférieur du cartilage cricoïde, formant la paroi antérieure de l'hypopharynx
2. Sinus piriforme (C12.9) ; il s'étend du repli pharyngo-épiglottique à l'extrémité supérieure de l'œsophage et est limité latéralement : en dehors par le cartilage thyroïde ; en dedans par la face hypopharyngée du repli ary-épiglottique (C13.1) et les cartilages aryténoïde et cricoïde
3. Paroi postérieure du pharynx (C13.2) ; elle s'étend du bord supérieur de l'os hyoïde (plancher de la vallécule) jusqu'au niveau du bord inférieur du cartilage cricoïde et de l'apex d'un sinus piriforme à l'autre

T : Tumeur

TX	Renseignements insuffisants pour classer la tumeur primitive
T0	Pas de signe de tumeur primitive
Tis	Carcinome <i>in situ</i>
T1	Tumeur limitée à une seule sous-localisation de l'hypopharynx et/ou ≤ 2 cm dans sa plus grande dimension
T2	Tumeur s'étendant à plus d'une sous-localisation de l'hypopharynx ou à une région adjacente, ou tumeur mesurant plus de 2 cm et moins de 4 cm dans sa plus grande dimension, sans fixation de l'hémilarynx
T3	Tumeur > 4 cm dans sa plus grande dimension, ou avec fixation de l'hémilarynx ou extension à l'œsophage
T4	T4a : Tumeur envahissant une des structures suivantes : cartilage thyroïde/cricoïde, os hyoïde, glande thyroïde, œsophage, et tissu mou du compartiment central*
	T4b : Tumeur envahissant les muscles pré-vertébraux, englobant l'artère carotide, ou envahissant les structures médiastinales.

* Le tissu mou du compartiment central comprend les muscles sous-hyoïdiens pré-laryngés et la graisse sous-cutanée.



N : Ganglions régionaux

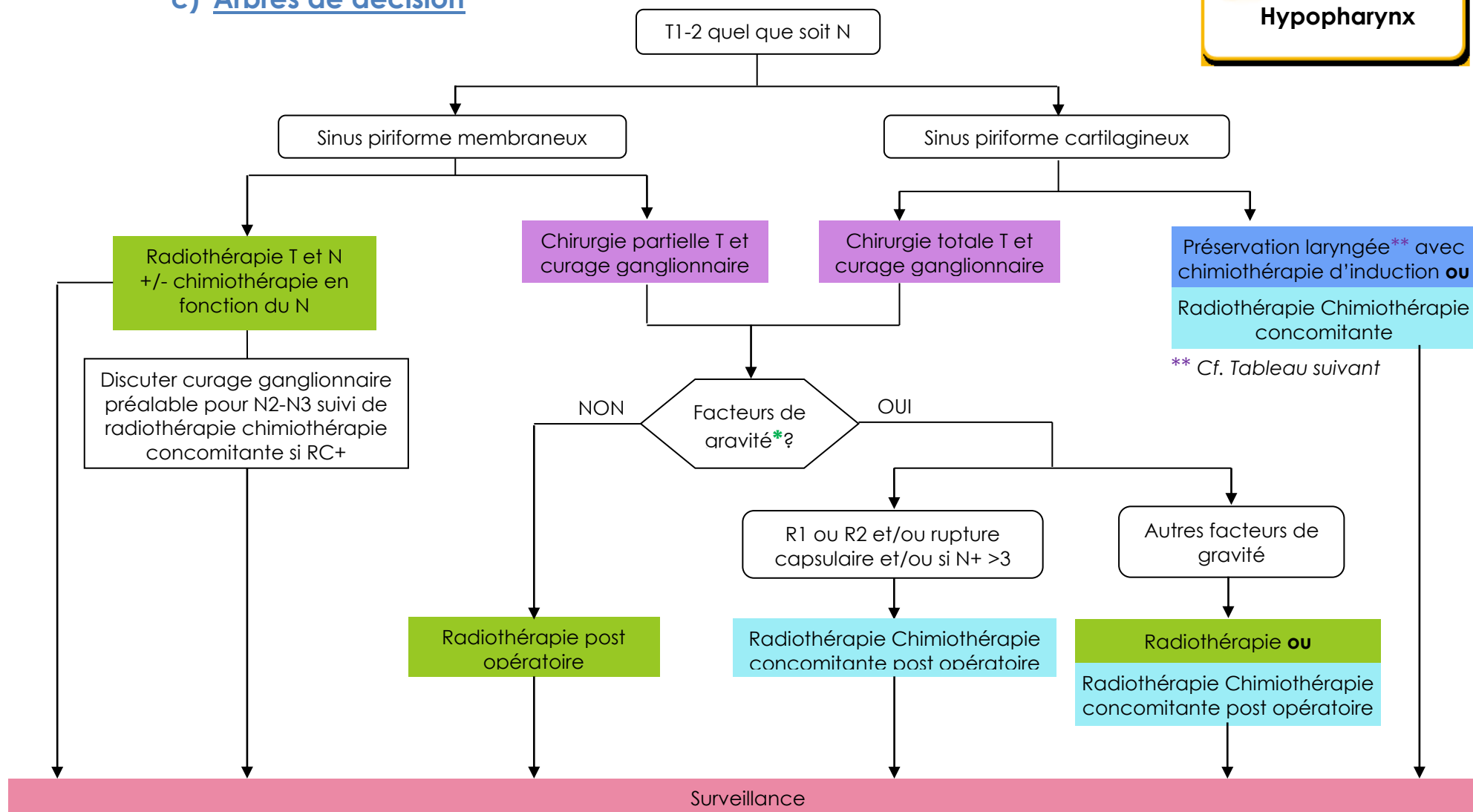
Nx	Renseignements insuffisants pour classer l'atteinte des ganglions lymphatiques régionaux
N0	Pas de signe d'atteinte des ganglions lymphatiques régionaux
N1	Métastase dans un seul ganglion lymphatique homolatéral ≤ 3 cm dans sa plus grande dimension
N2	Métastase telles que :
N2a	Métastase dans un seul ganglion lymphatique homolatéral > 3 cm mais ≤ 6 cm
N2b	Métastases homolatérales multiples toutes ≤ 6 cm
N2c	Métastases bilatérales ou controlatérales ≤ 6 cm
N3	Métastase dans un ganglion lymphatique > 6 cm dans sa plus grande dimension

M : Métastases à distance

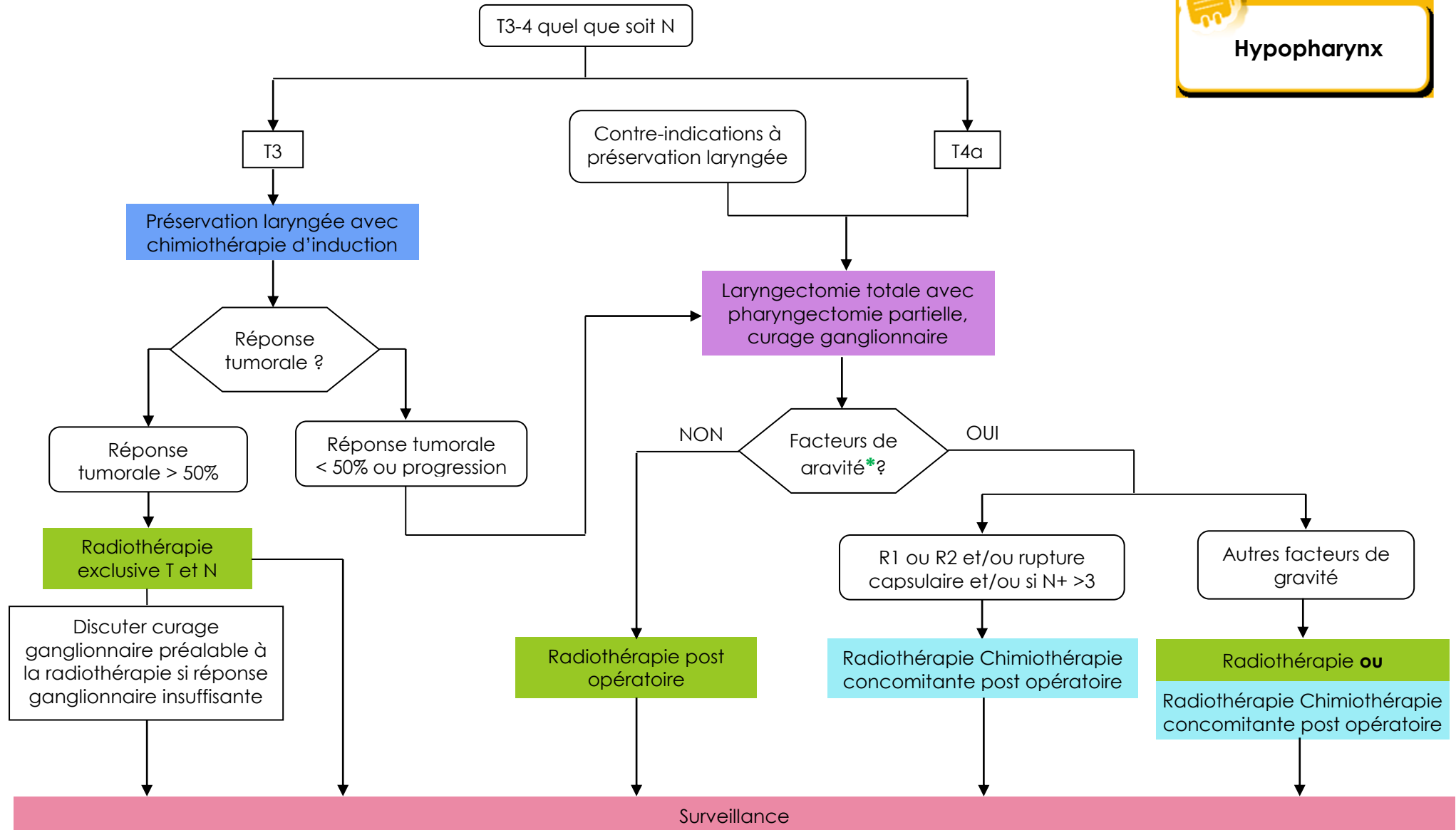
M0	Pas de métastases à distance
M1	Présence de métastase(s) à distance



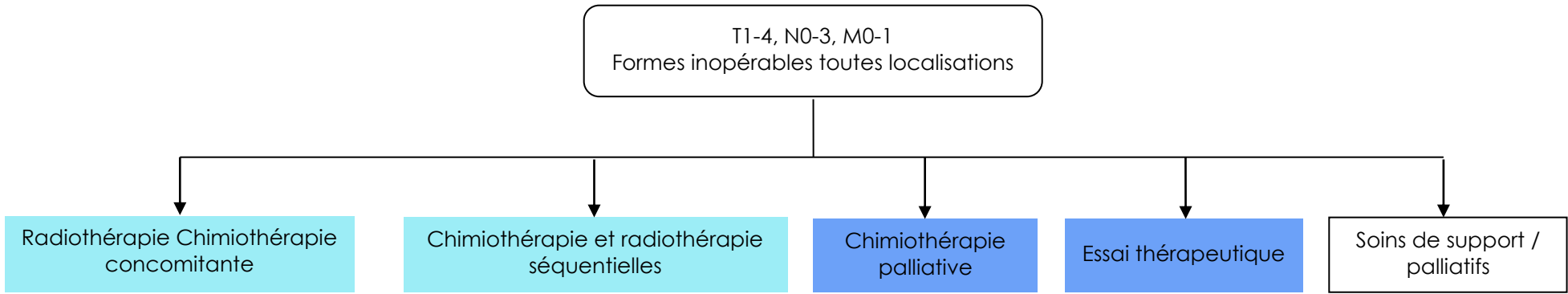
c) Arbres de décision



* Cf. [Chimiothérapie et radiothérapie concomitante adjuvante, post-opératoire page 69](#)



* Cf. [Chimiothérapie et radiothérapie concomitante adjuvante, post-opératoire](#) page 69



IX. LARYNX

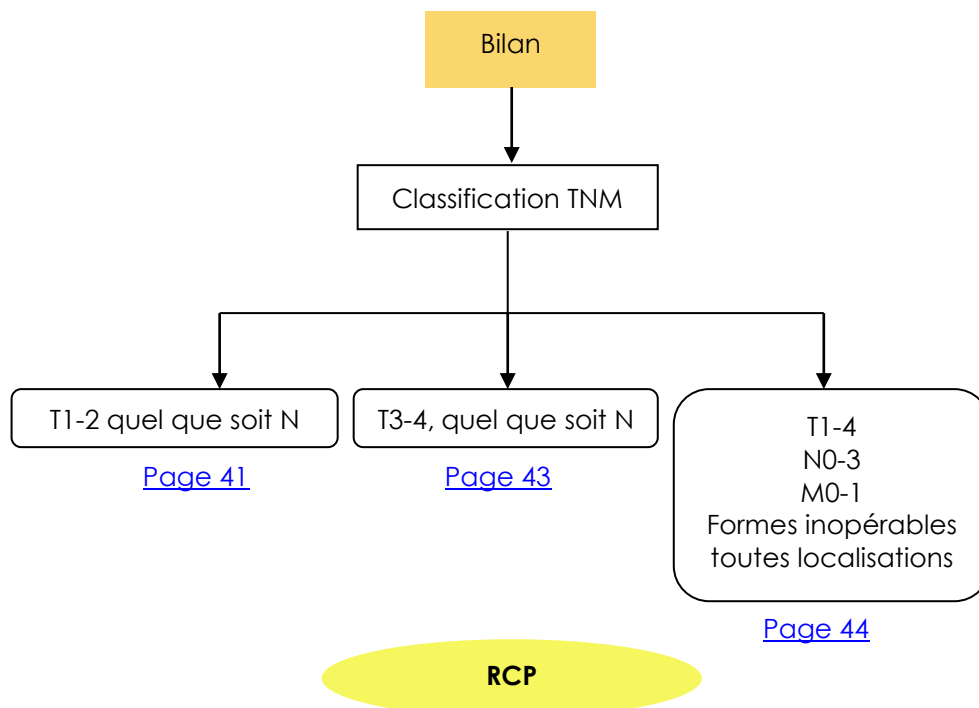
a) Bilan initial



Larynx

- Examen ORL complet
- Bilan dentaire avec panoramique dentaire
- Examen clinique complet* (*PS Score OMS)
- Evaluation des comorbidités
 - ↳ Indice de Charlson¹ : <http://rdplf.org/calculateurs/pages/charlson/charlson.html> (exemple)
- Bilan nutritionnel* (*Amaigrissement > 10% sur 6 mois – Albumine Préalbumine PINI)
 - ↳ Aide à la décision : http://www.sfnep.org/images/stories/Reco_oncologie_final.pdf
- Scanner cervico-thoracique
- TEP-FDG si T3, T4, ou N > N2b ou adénopathie cervicale basse
- Panendoscopie sous AG avec biopsie et schémas et/ou vidéo
- Fibroscopies digestive et bronchique optionnelles

¹ Charlson M et al. A new method of classifying prognostic comorbidity in longitudinal studies : Development and validation. Journal of Chronic Diseases 1987,40(5)373-83



b) Classification TNM

Source : UICC 2010



Localisations et sous localisations anatomiques

1. Etage sus-glottique (C32.1)
 - (i) Portion sus-hyoïdienne de l'épiglotte (face antérieure ou linguale comprise) (C10.1)
 - (ii) Repli ary-épiglottique (face laryngée)
 - (iii) Cartilage aryénoïde
 - (iv) Portion sous-hyoïdienne de l'épiglotte
 - (v) Bandes ventriculaires (fausses cordes)

2. Glotte (C32.0)
 - (i) Cordes vocales
 - (ii) Commissure antérieure
 - (iii) Commissure postérieure

3. Etage sous-glottique (C32.2)

T : Tumeur

TX	Renseignements insuffisants pour classer la tumeur primitive
T0	Pas de signe de tumeur primitive
Tis	Carcinome <i>in situ</i>

Etage sus-glottique :

T1	Tumeur limitée à une sous-localisation de l'étage sus-glottique avec mobilité normale des cordes vocales
T2	Tumeur envahissant la muqueuse de plus d'une sous-localisation de l'étage sus-glottique ou glottique ou tumeur extraglottique (muqueuse de la base de langue, vallécule, paroi interne du sinus piriforme) sans fixation du larynx
T3	Tumeur limitée au larynx avec fixation glottique et/ou envahissement des régions suivantes : régions rétrocricoïdienne, loge pré-épiglottique, espace paraglottique et/ou corticale interne du cartilage thyroïde
T4a	Tumeur envahissant le cartilage thyroïde et/ou envahissant les tissus extra-laryngés, c'est-à-dire la trachée, les tissus mous du cou dont les muscles profonds/extrinsèques de la langue (généoglosse, hyoglosse, palatoglosse et styloglosse), les muscles sous-hyoïdiens, la glande thyroïde et l'œsophage
T4b	Tumeur envahissant l'espace pré-vertébral, les structures médiastinales, ou englobant l'artère carotide.



Larynx

Etage glottique :

T1	Tumeur limitée à une ou deux cordes vocales (pouvant envahir la commissure antérieure ou postérieure), avec mobilité normale
T1a	Tumeur limitée à une corde vocale
T1b	Tumeur envahissant les deux cordes vocales
T2	Tumeur envahissant l'étage sus- et/ou sous-glottique, et/ou diminution de la mobilité glottique
T3	Tumeur limitée au larynx avec fixité de la corde vocale et/ou envahissant l'espace paraglottique et/ou avec lyse minime du cartilage thyroïde (corticale interne)
T4a	Tumeur envahissant le cartilage thyroïde ou les tissus extralaryngés, c'est-à-dire la trachée, les tissus mous du cou notamment la musculature profonde/extrinsèque de la langue (généioglosse, hyoglosse, palatoglosse et styloglosse), les muscles sous hyoïdiens, la thyroïde et l'œsophage
T4b	Tumeur envahissant l'espace prévertébral, les structures médiastinales, ou englobant l'artère carotide

Sous-glotte :

T1	Tumeur limitée à la sous-glotte
T2	Tumeur étendue au plan glottique avec mobilité normale ou diminuée
T3	Tumeur limitée au larynx avec fixation glottique
T4a	Tumeur envahissant le cartilage cricoïde ou le cartilage thyroïde et/ou les tissus extralaryngés, c'est-à-dire la trachée, les tissus mous du cou notamment, la musculature profonde extrinsèque de la langue (généioglosse, hyoglosse, palatoglosse et styloglosse), les muscles sous-hyoïdiens, la thyroïde, et l'œsophage.
T4b	Tumeur envahissant l'espace pré-vertébral, les structures médiastinales, ou englobant l'artère carotide.

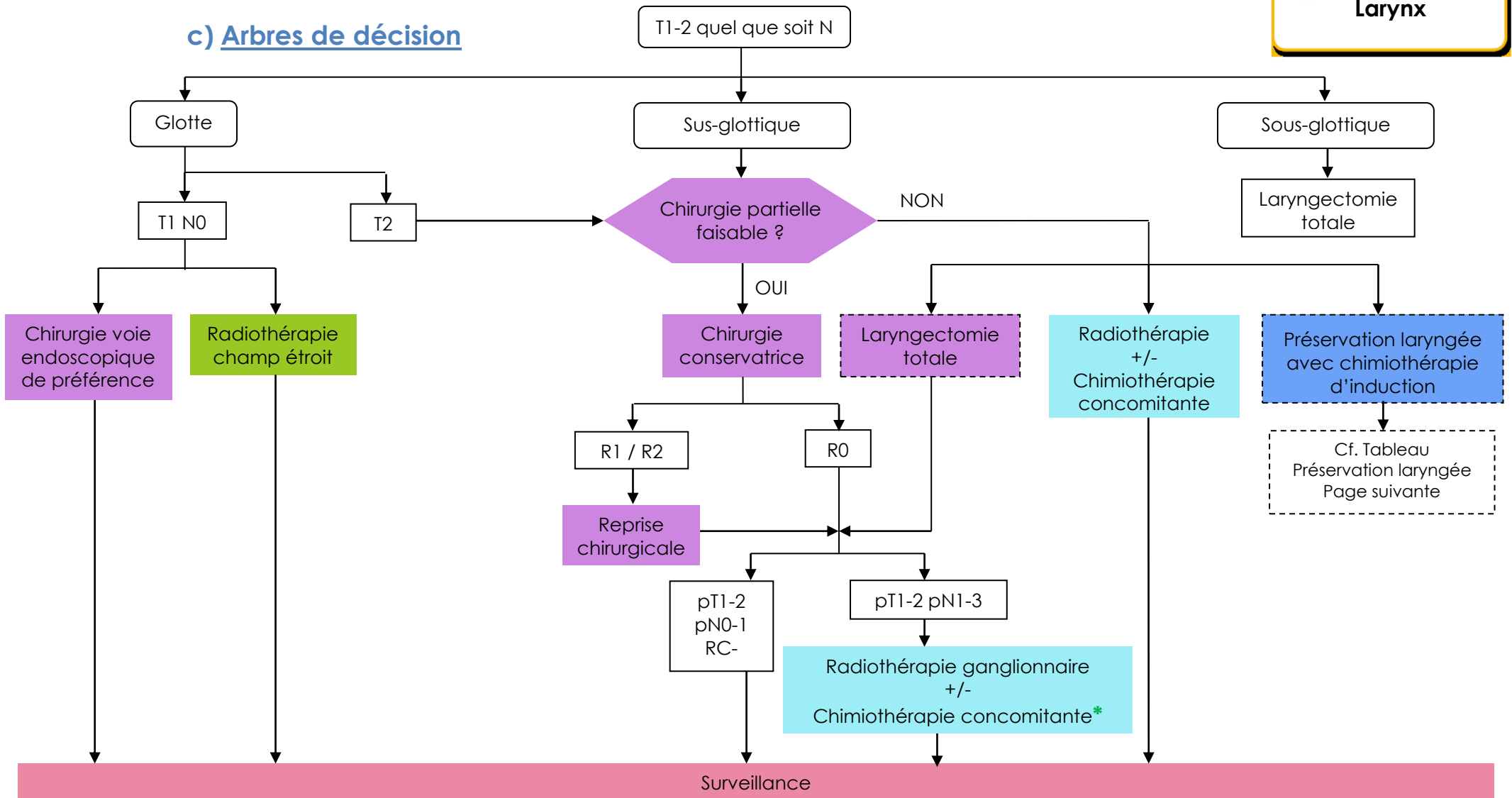
N : Ganglions régionaux

Nx	Renseignements insuffisants pour classer l'atteinte des ganglions lymphatiques régionaux
N0	Pas de signe d'atteinte des ganglions lymphatiques régionaux
N1	Métastases dans un seul ganglion lymphatique homolatéral ≤ 3 cm dans sa plus grande dimension
N2	Métastases telles que :
N2a	Métastase dans un seul ganglion lymphatique homolatéral > 3 cm mais ≤ 6 cm
N2b	Métastases homolatérales multiples toutes ≤ 6 cm
N2c	Métastases bilatérales ou controlatérales ≤ 6 cm
N3	Métastase dans un ganglion lymphatique > 6 cm dans sa plus grande dimension

M : Métastases à distance

M0	Pas de métastase à distance
M1	Présence de métastase(s) à distance

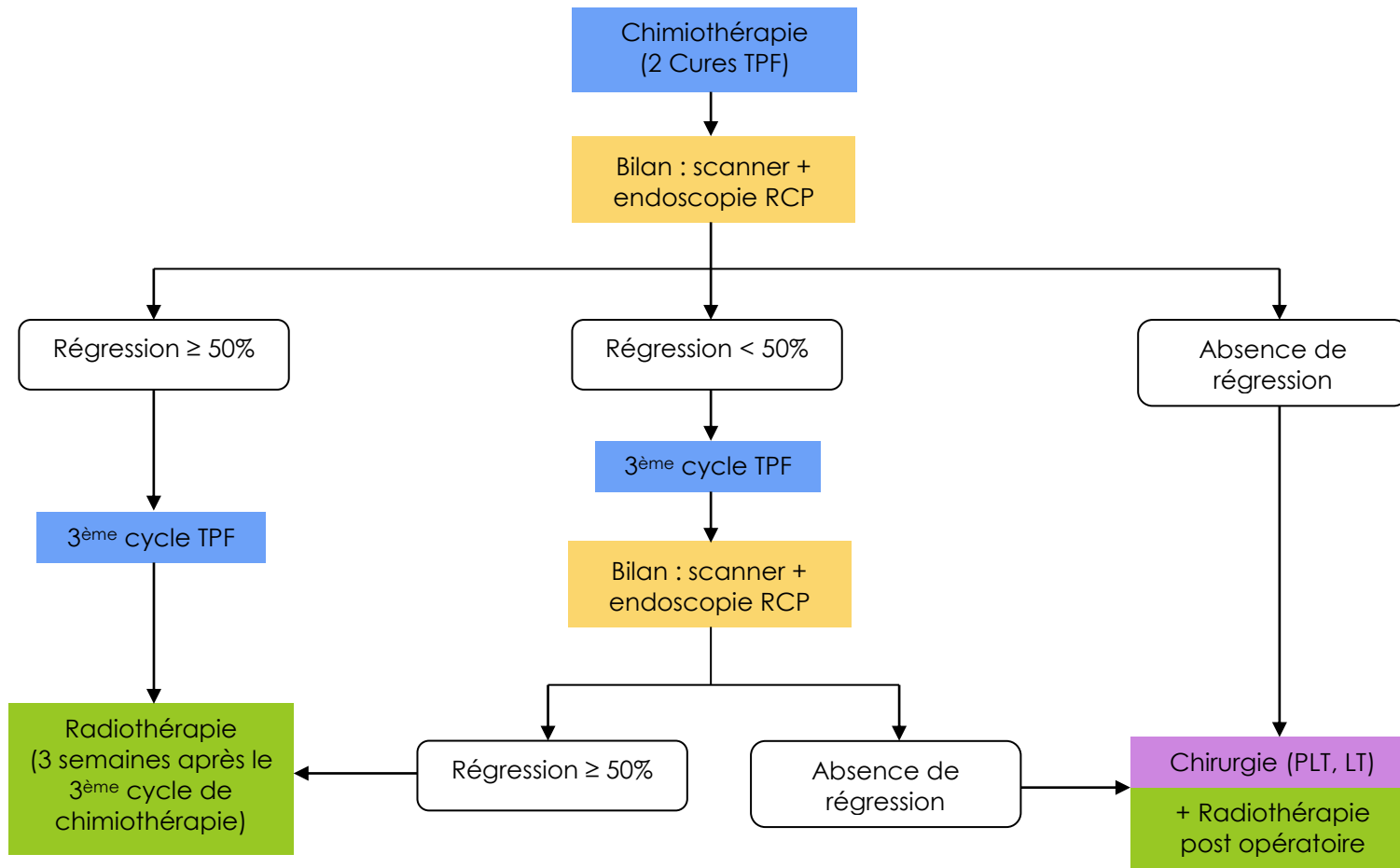
c) Arbres de décision



Commentaire : En cas de N3 résécable : la chirurgie partielle est à rediscuter en raison de l'irradiation post opératoire sur les aires ganglionnaires

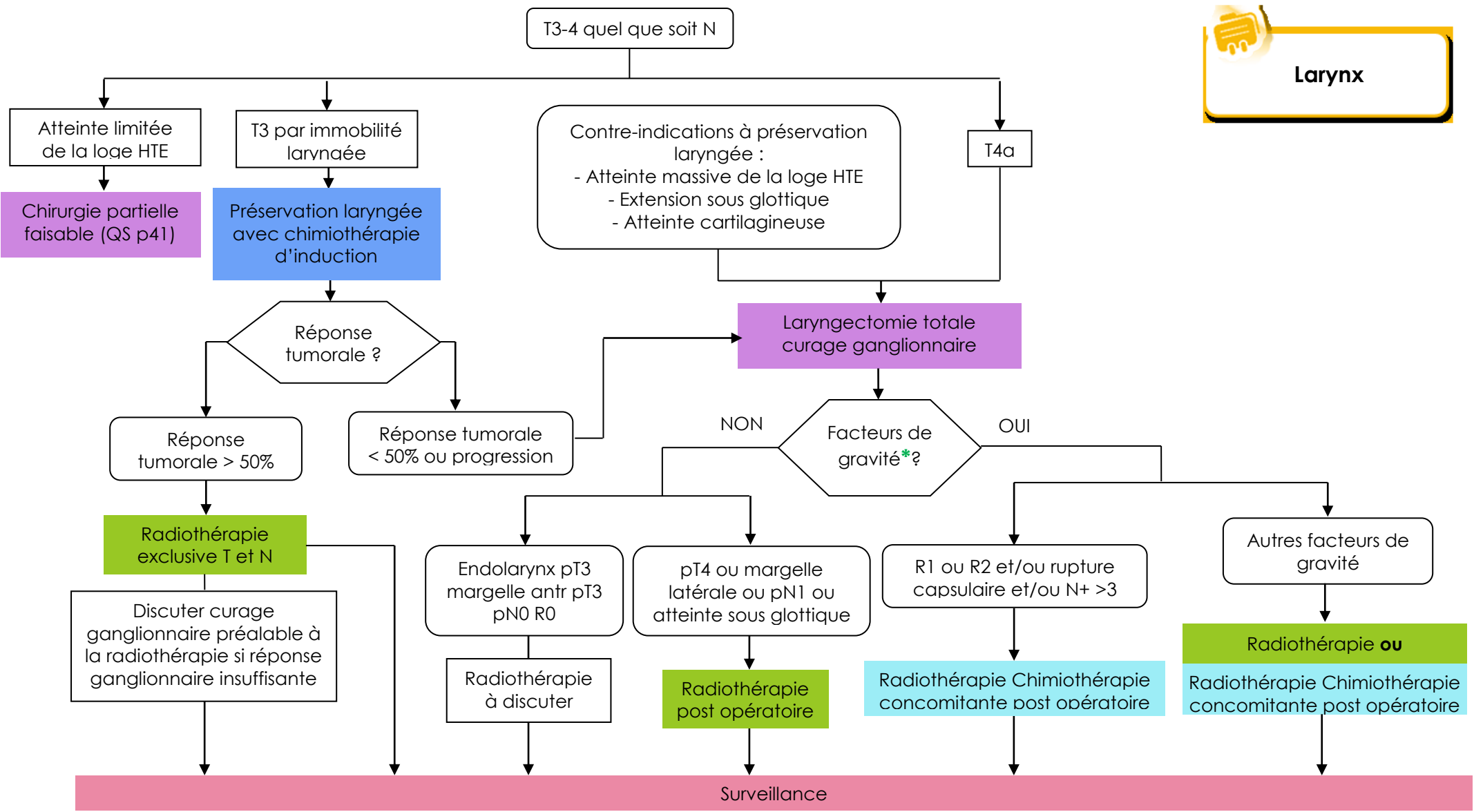
* Cf. [Chimiothérapie et radiothérapie concomitante adjuvante, post-opératoire page 69](#)

Protocole de préservation laryngée*



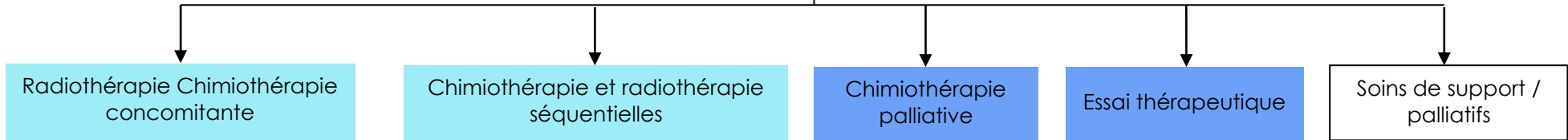
* Protocole intergroupe GETTEC, GORTEC, GERCOR

Larynx



* Cf. [Chimiothérapie et radiothérapie concomitante adjuvante, post-opératoire](#) page 69

T1-4, N0-3, M0-1
Formes inopérables toutes localisations





d) Les indications de la chirurgie conservatrice des cancers pharyngo-laryngés

Reposent sur l'évaluation « d'éléments clefs » par la clinique, l'endoscopie et l'imagerie. Les éléments à prendre en considération découlent de la connaissance des voies d'extension tumorale (zone de faiblesse et zone de résistance). S'agissant de chirurgie partielle, le bilan des comorbidités du patient est, en outre, primordial.

LES VOIES D'EXTENSION :

De manière générale, la couche élastique sous muqueuse constitue une zone de résistance à la progression tumorale notamment le cône élastique sous glottique, mais cette couche élastique est inexistante au niveau du ventricule de Morgagni et il existe de nombreuses zones de déhiscence.

Les cartilages sont généralement des zones de résistance, mais ils deviennent des zones de faiblesse au niveau des zones d'ossification (cartilage thyroïde) et des orifices vasculaires (épiglotte).

Les espaces anatomiques que sont la loge pré-épiglottique et l'espace para-glottique sont dépourvus de toute barrière à la progression tumorale.

LES ZONES CLEFS :

- L'impossibilité de conserver au moins une unité crico-aryténoïdienne fonctionnelle constitue une contre-indication absolue bien sûr. Il s'agit du concept même de la chirurgie partielle.
- Fixation de la corde vocale : il faut distinguer d'une part la fixation de la corde vocale par effet de masse lié au volume tumoral qui permet de conserver l'aryténoïde et d'autre part la fixation de la corde vocale par envahissement du cartilage aryténoïde qui impose son exérèse.
- L'espace pré-épiglottique : l'infiltration massive de la loge thyro-hyo-épiglottique est une contre-indication formelle à la chirurgie conservatrice. Son envahissement partiel permet certaines interventions (LSG, CHP).
- L'atteinte du cartilage thyroïde : l'atteinte transfixiante du cartilage thyroïde constitue une contre-indication formelle à la chirurgie conservatrice. En revanche la réaction du péri-chondre au contact du cartilage de la face interne ou une simple condensation cartilagineuse ne constitue pas de contre-indication à la chirurgie conservatrice.
- L'extension sous-glottique : une atteinte sous-glottique supérieure à 7 mm (atteinte du bord supérieur du cartilage cricoïde) constitue une contre-indication formelle à la chirurgie conservatrice. Cette extension est, au mieux précisée par la TDM notamment dans les extensions sous-muqueuses (asymétrie sous-glottique)
- L'atteinte de la commissure postérieure constitue toujours une contre-indication à la chirurgie conservatrice.
- La présence de lésions pré-néoplasiques sur le tissu restant est une contre-indication à la chirurgie conservatrice.

COMORBIDITES :

Elles sont importantes à prendre en compte en regard des risques de trouble de déglutition et de sténose. Il faut notamment évaluer les risques cardiovasculaires, neurologiques et broncho-pulmonaires.

LES TUMEURS GLOTTIQUES

Laryngectomies partielles verticales

La cordectomie

Principe : Abord externe par thyrotomie médiane et exérèse d'une corde vocale de la commissure antérieure jusque l'apophyse vocale de l'aryténoïde emportant tout l'espace paraglottique et le péri-chondre thyroïdien.

Indications : Tumeurs limitées au tiers moyen de la corde vocale.

La laryngectomie fronto-latérale

Principe : Abord externe par deux thyrotomies paramédianes réséquant une bande cartilagineuse de l'angle antérieur du cartilage et exérèse de la commissure antérieure et d'une corde vocale jusque l'apophyse vocale de l'aryténoïde emportant tout l'espace paraglottique et le péri-chondre thyroïdien.

Indications : Lésions de la CV affleurant la commissure antérieure, sans extension ni au ventricule de Morgagni, ni à l'espace paralaryngé ni en sous-glottique.

Laryngectomie fronto-latérale antérieure avec épiglottopexie

Principe : Résection frontale antérieure du cartilage thyroïde et reconstruction par plastie de glissement de l'épiglotte. Ablation des deux bandes et des deux cordes en conservant les aryténoïdes (parfois un aryténoïde).

Indications : Cancer bien limité au plan glottique T1 B ou cancer de corde trop volumineux pour pouvoir bénéficier d'une laryngectomie fronto latérale. La tumeur ne doit jamais dépasser le plan glottique et doit respecter le tiers postérieur des deux cordes. Le bilan doit avoir montré :

- une épiglotte et une loge HTE saine
- un ventricule normal
- une corde mobile et absence d'envahissement de l'espace paraglottique
- une extension sous glottique de moins de 7 mm

Laryngectomies partielles horizontales

Avec crico-hyoïdo-épiglotto-pexie (CHEP)

Principe : Résection de la quasi totalité du cartilage thyroïde (du côté malade et conservation de la petite corne du côté sain pour ménager le nerf récurrent) avec conservation des 2/3 supérieur de l'épiglotte.

Ablation des deux bandes et des deux cordes en conservant un aryténoïde (parfois les deux). Reconstruction par pexie de l'épiglotte, de l'os hyoïde et de la base de langue sur le cartilage cricoïde.

L'absence d'ouverture du cartilage thyroïde rend cette intervention particulièrement fiable du point de vue carcinologique.

Indications :

- . Cancer étendu à la totalité de la corde avec diminution de mobilité
- . Cancer cordal ayant dépassé le plan glottique vers le plancher du ventricule
- . Cancer de la corde avec extension à l'aryténoïde ou à la commissure antérieure.

La CHEP ne peut être proposée s'il existe un envahissement sous-glottique, ou à la loge THE.



LES TUMEURS SUS GLOTTIQUES

La laryngectomie horizontale sus-glottique

Principe : Résection de la totalité du vestibule laryngé jusqu'au plan glottique, de la totalité de la loge THE, de l'épiglotte, de l'os hyoïde, de la partie supérieure du cartilage thyroïde. Reconstruction par pexie de la base de langue sur le cartilage thyroïde restant. Un curage ganglionnaire bilatéral est systématiquement associé compte tenu de la lymphophilie des lésions sus glottiques.

Indications :

- Cancer de l'épiglotte sous hyoïdienne,
- Cancer du complexe pied bande,

Contre-indications :

- Atteinte du pied de l'épiglotte
- Atteinte de la moitié postérieure de la bande
- Envahissement massif de la loge HTE.
- Infiltration du mur pharyngo-laryngé
- Atteinte du cartilage thyroïde
- L'extension à la glotte conduit à l'indication à une CHP

Les variantes

Les laryngectomies sus-glottiques élargies

Elargie à la vallécule

Elle comporte l'exérèse de la moitié de la base de la langue. La tumeur peut donc atteindre le fond de la vallécule mais ne doit pas envahir plus d'un tiers de la base de langue. Il ne doit pas y avoir en plus d'extension latérale.

Elargie en dehors

La tumeur peut s'étendre à la margelle latérale. Une LSG peut encore être réalisée si la paroi externe du sinus piriforme est libre.

Hyo-subglosso-épiglottectomie

Principe : Résection de la partie supérieure de l'épiglotte étendue à la base de langue.

NB : Ces interventions sont le plus souvent réalisées par voie endoscopique

Indications : Cancers de l'épiglotte sus hyoïdienne

Contre-indications :

- Atteinte de l'épiglotte sous hyoïdienne
- Envahissement de la loge HTE
- Extension latérale à la région des 3 replis

La crico-hyoïdo-pexie (CHP)

Principe : permet une large résection du vestibule laryngé, des bandes ventriculaires et des cordes vocales ne conservant du larynx que le cricoïde et un ou les 2 aryénoïde(s). Fermeture par pexie de la base de langue et de l'os hyoïde sur le cartilage cricoïde.



Indications : Tumeurs supra glottiques avec extension glottique avec conservation de la mobilité des aryténoïdes :

- Cancer du pied de l'épiglotte
- Cancer du complexe pied bande envahissant superficiellement l'aryténoïde. Mobilité normale ou diminuée par effet de masse tumorale.
- Cancer du ventricule sans fixité

Contre - indications :

- Infiltration des vallécules imposant une résection de base de langue
- Atteinte massive de la loge THE
- Infiltration du mur pharyngo-laryngé
- Fixité aryténoïdienne par infiltration
- Adénopathie de plus de 2 cm de diamètre

La persistance des troubles de déglutition rend les suites de cette intervention plus difficiles, aussi faut-il la réserver aux patients de moins de 70 ans, en bon état général, sans adénopathie de plus de 2 cm de diamètre.

LES TUMEURS DE MARGELLE LARYNGEE LATÉRALE

La pharyngotomie latérale

Principe : Résection de la paroi externe du sinus piriforme par voie externe, emportant éventuellement une partie de l'aile thyroïdienne. La brèche muqueuse est fermée par rapprochement. Un curage ganglionnaire est systématiquement associé compte tenu de la lymphophilie des lésions de l'hypopharynx.

Indications : Paroi externe du sinus piriforme au niveau de l'étage membraneux sans atteinte de l'angle antérieur.

Contre - indications :

- Atteinte du cartilage thyroïde
- Tumeur ulcérée
- Extension à l'angle antérieur ou à l'étage cartilagineux du sinus piriforme

Hémi-pharyngo-laryngectomie sus-glottique

Principe : Résection du mur pharyngolaryngé, de la moitié du vestibule laryngé jusqu'au niveau du plan glottique qui est conservé, de la paroi interne du sinus piriforme, emportant l'aile thyroïdienne. Un curage ganglionnaire est systématiquement associé compte tenu de la lymphophilie des lésions de l'hypopharynx

Indications :

- Tumeurs de margelle latérale
- Versant interne de l'étage membraneux du sinus piriforme

Contre - indications :

- Extension à la face laryngée de l'épiglotte
- Extension à la loge THE
- Extension à l'aryténoïde



Hémi-pharyngo-laryngectomie sus-glottique

Principe : Résection sus-glottique étendue latéralement (du côté tumoral) au carrefour ou à la partie haute du sinus piriforme, emportant la moitié supérieure du cartilage thyroïde.

Un curage ganglionnaire est systématiquement associé compte tenu de la lymphophilie des lésions de l'hypopharynx.

Indications :

- Tumeurs du carrefour à corde vocale mobile
- Tumeurs de l'étage membraneux du sinus piriforme à corde vocale mobile

Contre - indications :

- Extension au sinus piriforme membraneux
- Extension à la base de langue
- Extension à l'aryténoïde

Hémi-pharyngo-laryngectomie supra-cricoïdienne :

Principe : Résection du mur pharyngolaryngé, de la moitié du vestibule laryngé, du plan glottique unilatéral jusqu'au niveau du cartilage cricoïde qui est conservé, de la paroi interne du sinus piriforme, emportant l'aile thyroïdienne et la membrane cricothyroïdienne.

Un curage ganglionnaire est systématiquement associé compte tenu de la lymphophilie des lésions de la margelle et de l'hypopharynx

La persistance des troubles de déglutition rend les suites de cette intervention plus difficiles, aussi faut-il la réserver aux patients de moins de 70 ans, en bon état général, sans adénopathie de plus de 2 cm de diamètre.

Indications :

- Tumeurs de margelle latérale avec extension basse vers l'aryténoïde
- Versant interne de l'étage membraneux du sinus piriforme

Contre - indications :

- Extension à la face laryngée de l'épiglotte
- Extension à la loge THE
- Extension au cartilage thyroïde
- Extension en paroi pharyngée latérale
- Fixité de la corde vocale

LA CHIRURGIE ENDOSCOPIQUE

La chirurgie endoscopique repose essentiellement sur le laser CO₂, utilisé avec une focale 350 ou 400. La puissance utilisée, le type d'impulsion dépendent de la qualité du micromanipulateur et du type de lésion à réséquer.

Chirurgie endoscopique des cordes vocales :

Principe : Les cordectomies endoscopiques consistent en l'exérèse de tout ou partie de la ou des cordes vocales avec la tumeur. L'exposition doit être parfaite et débute, si nécessaire, avec la résection du pli ventriculaire homolatéral à la tumeur glottique pour favoriser la visualisation de la lésion.

Les indications se résument aux tumeurs des cordes vocales dont l'exérèse peut être faite en totalité par cette voie. L'European Laryngeal Society (ELS) a publié la classification des cordectomies permettant de codifier le type de résection.



- Type I : Cordectomie sous-épithéliale
- Type II : Cordectomie sous-ligamentaire
- Type III : Cordectomie transmusculaire
- Type IV : Cordectomie totale
- Type Va : Cordectomie étendue à la commissure antérieure et à la corde controlatérale
- Type Vb : Cordectomie étendue à l'aryténoïde
- Type Vc : Cordectomie étendue à la sous glotte
- Type Vd : Cordectomie étendue au ventricule

Contre-indications : L'atteinte profonde de la commissure antérieure contre-indique classiquement l'emploi du laser. En effet la tumeur est très proche du cartilage. L'exérèse est difficile du fait de l'hémorragie. Les résultats vocaux sont mauvais car on n'évite pas une volumineuse palmure antérieure. L'envahissement superficiel de la commissure antérieure avec simple participation de la muqueuse peut faire discuter d'une cordectomie de type Va.

La laryngectomie supra glottique endoscopique au laser CO2 :

Cette chirurgie est moins bien codifiée. La classification de l'ELS de 2009 est rarement utilisée. Comme pour la chirurgie par voie externe, le traitement des aires ganglionnaire est impératif. Le curage ganglionnaire peut être réalisé dans le même temps ou dissocié pour éviter le risque de trachéotomie

Type I : résection limitée

Indications : tumeurs superficielles du bord libre de l'épiglotte, du repli ary épiglottique, de l'aryténoïde, de la bande ventriculaire ou d'autres zones de l'épilarynx.

Type II : laryngectomie supra glottique médiane n'incluant pas l'espace pré-épiglottique. La résection passe dans la loge THE et respecte les replis pharyngoépiglottiques et ary-épiglottiques.

Type IIa, héli-épiglottectomie supérieure ou
Type IIb, épiglottectomie complète.

Indications : tumeur T1 de la face laryngée de l'épiglotte

Type III : laryngectomie supra glottique médiane emportant l'espace pré-épiglottique

Type IIIa, sans exérèse des bandes ventriculaires
Type IIIb, avec exérèse des bandes ventriculaires

Indications : T1-T2 de la face laryngée infra hyoïdienne de l'épiglotte.

Type IV : laryngectomie supra glottique latérale

Indications : T1-T2 du carrefour des trois replis,

Type IVa étendu à la bande ventriculaire
Type IVb étendu à l'aryténoïde.

X. RHINOPHARYNX (Cavum)

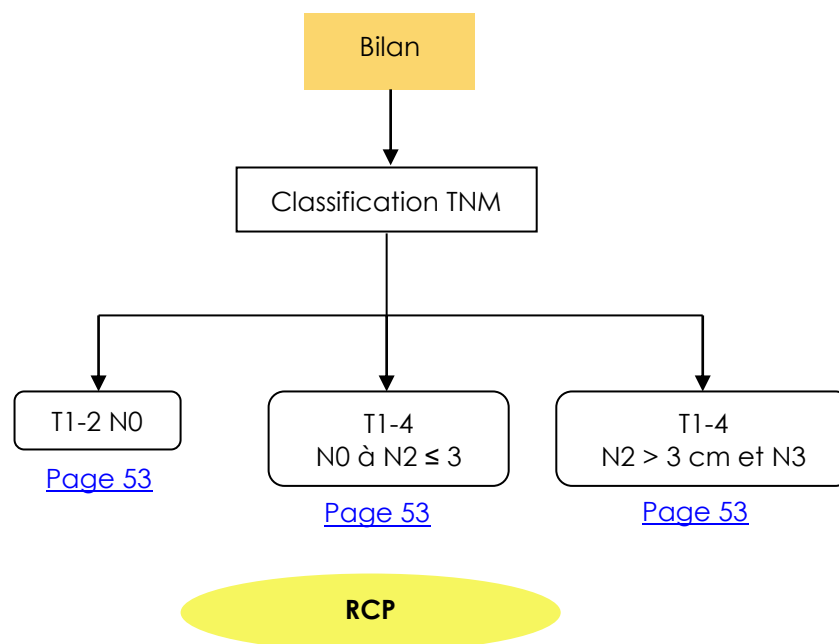
a) Bilan initial



Rhinopharynx

- Examen ORL complet
- Bilan dentaire avec panoramique dentaire
- Examen clinique complet* (*PS Score OMS)
- Evaluation des comorbidités
 - ↳ Indice de Charlson¹ : <http://rdplf.org/calculateurs/pages/charlson/charlson.html> (exemple)
- Bilan nutritionnel* (*Amaigrissement > 10% sur 6 mois – Albumine Préalbumine PINI)
 - ↳ Aide à la décision : http://www.sfnep.org/images/stories/Reco_oncologie_final.pdf
- IRM du rhinopharynx +/- scanner cervical
- TEP-FDG systématique
- Scanner thoracique
- Scanner abdominal optionnel
- Endoscopie du cavum avec biopsies
- Fibroscopies digestive et bronchique, panendoscopie sous AG optionnelles en fonction des facteurs de risque
- Sérologie EBV

¹ Charlson M et al. A new method of classifying prognostic comorbidity in longitudinal studies : Development and validation. Journal of Chronic Diseases 1987,40(5)373-83



b) Classification TNM



Source : UICC 2010

Localisations et sous localisations anatomiques

Nasopharynx (C11)

1. Parois postéro-supérieures : s'étend de la ligne de jonction du palais osseux et du palais mou à la base du crâne (C11.0,1)
2. Paroi latérale : y compris la fossette de Rosenmüller (C11.2)
3. Paroi inférieure : elle est formée par la face supérieure du palais mou (voile du palais) (C11.3)

T : Tumeur

TX	Renseignements insuffisants pour classer la tumeur primitive
T0	Pas de signe de tumeur primitive
Tis	Carcinome <i>in situ</i>
T1	Tumeur limitée au nasopharynx ou étendue aux tissus mous de l'oropharynx et/ou à la fosse nasale
T2	Tumeur avec extension parapharyngée*
T3	Invasion tumorale des structures osseuses de la base du crâne et/ou des sinus maxillaires
T4	Tumeur avec extension intracrânienne et/ou atteinte des nerfs crâniens, de l'hypopharynx, de l'orbite ou avec extension à la fosse sous-temporale/espace masticateur

* L'extension parapharyngée consiste en une infiltration tumorale postéro-latérale à travers le fascia pharyngo-basilaire

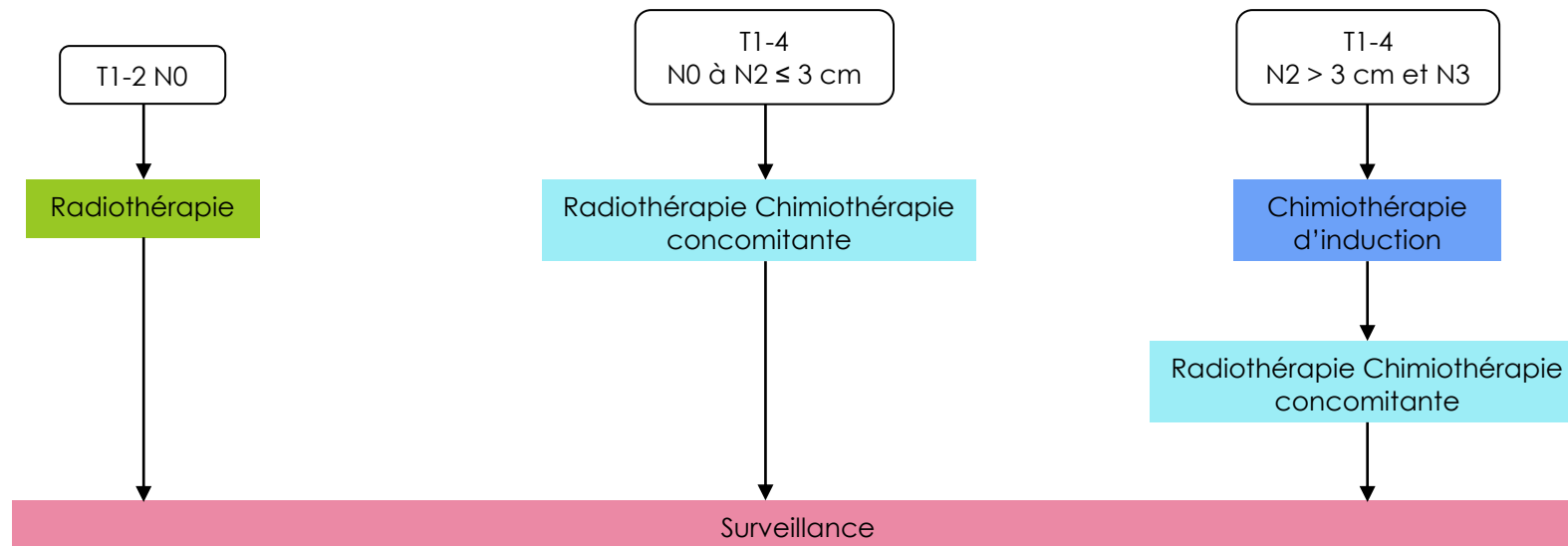
N : Ganglions régionaux

Nx	Renseignements insuffisants pour classer l'atteinte des ganglions lymphatiques régionaux
N0	Pas de signe d'atteinte des ganglions lymphatiques régionaux
N1	Atteinte unilatérale d'un ou plusieurs ganglions lymphatiques cervicaux, et/ou atteinte unilatérale ou bilatérale de ganglions lymphatiques rétropharyngiens, \leq à 6 cm dans leur plus grande dimension, au dessus du creux sus-claviculaire
N2	Atteinte bilatérale d'un ou plusieurs ganglions lymphatiques cervicaux \leq à 6 cm dans leur plus grande dimension, au-dessus du creux sus-claviculaire
N3	Atteinte d'un ou de plusieurs ganglions lymphatiques $>$ 6 cm ou dans le creux sus-claviculaire
N3a	$>$ 6 cm
N3b	dans le creux sus-claviculaire

M : Métastases à distance

Mx	Renseignements insuffisants pour classer des métastases à distance
M0	Pas de métastases à distance
M1	Présence de métastase(s) à distance

c) Arbres de décision



XI. ADENOPATHIE SANS PORTE D'ENTREE (Carcinome épidermoïde)

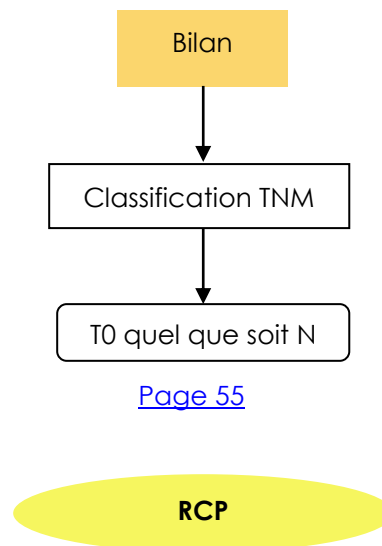
a) Bilan initial



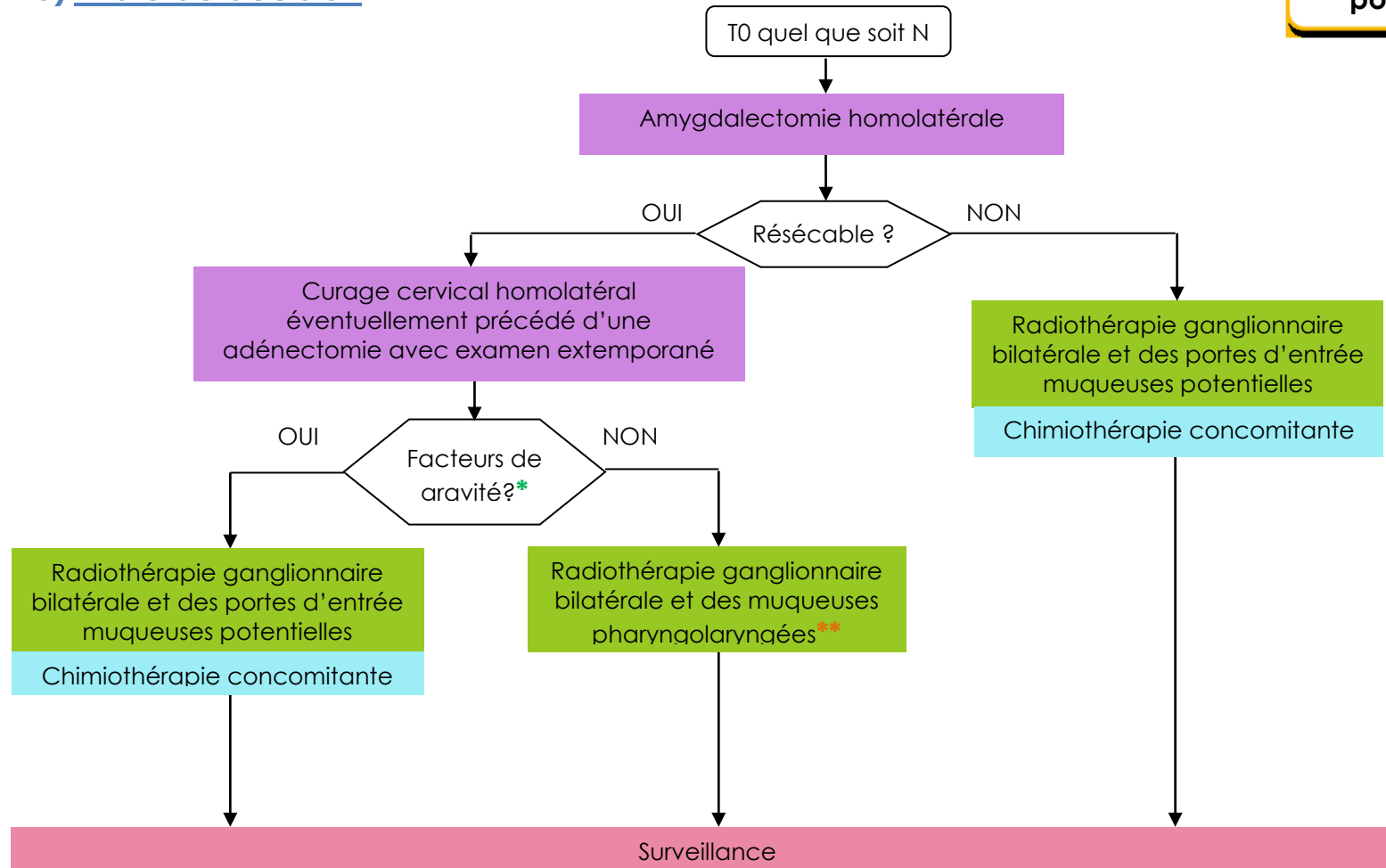
**Adénopathie sans
porte d'entrée**

- Examen ORL complet
- Bilan dentaire avec panoramique dentaire
- Examen clinique complet* (*PS Score OMS)
- Evaluation des comorbidités
 - ↳ Indice de Charlson¹ : <http://rdplf.org/calculateurs/pages/charlson/charlson.html> (exemple)
- Bilan nutritionnel* (*Amaigrissement > 10% sur 6 mois – Albumine Préalbumine PINI)
 - ↳ Aide à la décision : http://www.sfnep.org/images/stories/Reco_oncologie_final.pdf
- TEP-FDG systématique
- Scanner cervico-thoracique +/- IRM
- Panendoscopie et amygdalectomie homolatérale +/- biopsies
- Fibroscopies digestive et bronchique (non systématique, dépend de la TDM)
- Ponction cytologique de l'adénopathie +/- adénectomie et extemporané

¹ Charlson M et al. A new method of classifying prognostic comorbidity in longitudinal studies : Development and validation. Journal of Chronic Diseases 1987,40(5)373-83



b) Arbre de décision



* Cf. [Chimiothérapie et radiothérapie concomitante adjuvante, post-opératoire page 69](#)

** Commentaire : Il se discute pour les patients N1 N2a une réduction des volumes

XII. CAVITES NASO-SINUSIENNES

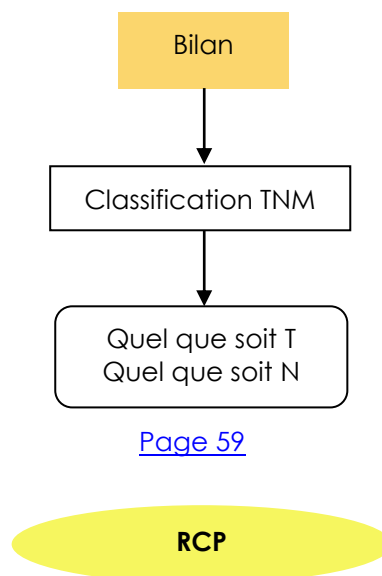
a) Bilan initial



Cavités naso-sinusiennes

- Examen ORL complet
- Bilan ophtalmologique
- Enquête d'exposition professionnelle
- Bilan dentaire avec panoramique dentaire
- Examen clinique complet* (*PS Score OMS)
- Evaluation des comorbidités
 - ↳ Indice de Charlson¹ : <http://rdplf.org/calculateurs/pages/charlson/charlson.html> (exemple)
- Bilan nutritionnel* (*Amaigrissement > 10% sur 6 mois – Albumine Préalbumine PINI)
 - ↳ Aide à la décision : http://www.sfnep.org/images/stories/Reco_oncologie_final.pdf
- TEP-FDG optionnelle
- IRM et Scanner des sinus systématiques
- Scanner thoracique
- Endoscopie des fosses nasales + biopsies

¹ Charlson M et al. A new method of classifying prognostic comorbidity in longitudinal studies : Development and validation. Journal of Chronic Diseases 1987,40(5)373-83



b) Classification TNM



Source : UICC 2010

Localisations et sous localisations anatomiques

- Fosse nasale (C30.0)
 - Septum
 - Plancher
 - Mur latéral
 - Vestibule
- Sinus maxillaire (C31.0)
- Sinus éthmoïdal (C31.1)
 - Gauche
 - Droit

T : Tumeur

TX	Renseignements insuffisants pour classer la tumeur primitive
T0	Pas de signe de tumeur primitive
Tis	Carcinome in situ

Sinus maxillaires

T1	Tumeur limitée à la muqueuse du sinus maxillaire (antre) sans atteinte osseuse
T2	Tumeur avec ostéolyse de l'infrastructure, y compris le palais dur et/ou la région du méat médian excepté la paroi osseuse postérieure du sinus maxillaire et les apophyses ptérygoïdes
T3	Tumeur envahissant l'une des structures suivantes : paroi osseuse postérieure du sinus maxillaire, tissu sous-cutané, plancher et/ou paroi interne de l'orbite, fosse ptérygoïde, sinus éthmoïdal
T4a	Tumeur envahissant l'une des structures suivantes : cavité orbitaire antérieure, peau de la joue, apophyses ptérygoïdes, fosse intra-temporale, lame criblée, sinus sphénoïdal ou sinus frontal
T4b	Tumeur envahissant l'une des structures suivantes : toit de l'orbite, dure-mère, cerveau, étage moyen de la base du crâne, nerfs crâniens autres que la division maxillaire du nerf trijumeau (V2), nasopharynx, ou clivus

Fosse nasale et sinus éthmoïdal

T1	Tumeur limitée à une sous-localisation de la fosse nasale ou du sinus éthmoïdal avec ou sans atteinte osseuse
T2	Tumeur s'étendant à 2 sous-localisations dans une seule localisation ou envahissant une localisation voisine à l'intérieur du complexe naso-éthmoïdal avec ou sans atteinte osseuse
T3	Tumeur envahissant la paroi interne ou le plancher de l'orbite, le sinus maxillaire, le palais ou la lame criblée



Cavités naso-sinusiennes

T4a	Tumeur s'étendant à l'une des structures suivantes : orbite antérieure, peau du nez ou de la joue, extension minimale à l'étage antérieur de la base du crâne, apophyses ptérygoïdes, sinus sphénoïdal ou frontal
T4b	Tumeur envahissant l'une des structures suivantes : toit de l'orbite, dure-mère, le cerveau, étage moyen de la base du crâne, nerfs crâniens autres que V2, nasopharynx, le clivus

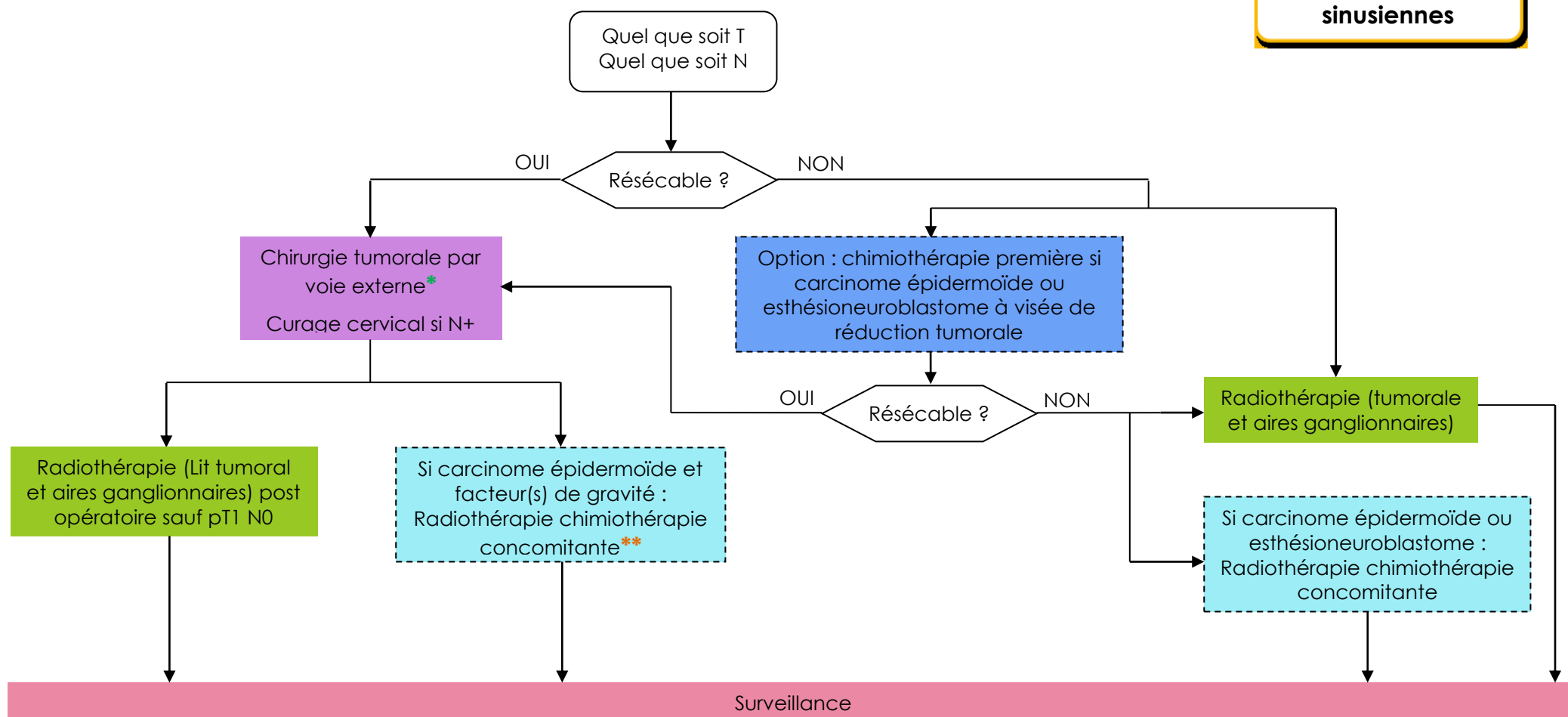
N : Ganglions régionaux

Nx	Renseignements insuffisants pour classer l'atteinte des ganglions lymphatiques régionaux
N0	Pas de signe d'atteinte des ganglions lymphatiques régionaux
N1	Métastase dans un seul ganglion lymphatique homolatéral ≤ 3 cm dans sa plus grande dimension
N2	Métastases telles que :
N2a	Métastase dans un seul ganglion lymphatique homolatéral > 3 cm mais ≤ 6 cm
N2b	Métastases homolatérales multiples toutes ≤ 6 cm
N2c	Métastases bilatérales ou controlatérales ≤ 6 cm
N3	Métastase dans un ganglion lymphatique > 6 cm dans sa plus grande dimension

M : Métastases à distance

M0	Pas de métastases à distance
M1	Présence de métastase(s) à distance

c) Arbre de décision



* Voie endoscopique optionnelle pour les T1 T2 de fosse nasale et ethmoïde

** Cf. [Chimiothérapie et radiothérapie concomitante adjuvante, post-opératoire page 69](#)

XIII. GLANDES SALIVAIRES

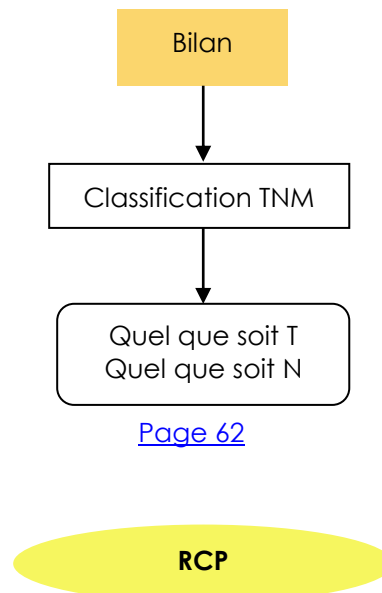
a) Bilan initial



Glandes salivaires

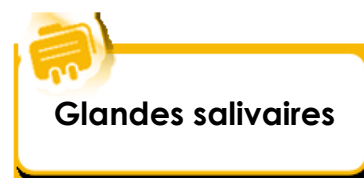- Examen ORL complet
- Examen clinique complet* (*PS Score OMS)
- Evaluation des comorbidités
 - ↳ Indice de Charlson¹ : <http://rdplf.org/calculateurs/pages/charlson/charlson.html>
- Bilan nutritionnel* (*Amaigrissement > 10% sur 6 mois – Albumine Préalbumine PINI)
 - ↳ Aide à la décision : http://www.sfnep.org/images/stories/Reco_oncologie_final.pdf
- TEP-FDG optionnelle
- IRM
- Scanner thoracique
- Cytologie
- Bilan dentaire et panoramique dentaire si radiothérapie

¹ Charlson M et al. A new method of classifying prognostic comorbidity in longitudinal studies : Development and validation. Journal of Chronic Diseases 1987,40(5)373-83



b) Classification TNM

Source : UICC 2010



Localisations et sous localisations anatomiques

- Glande parotide (C07.9)
- Glande sous-maxillaire (C08.0)
- Glande sub-linguale (C08.1)

T : Tumeur

TX	Renseignements insuffisants pour classer la tumeur primitive
T0	Pas de signe clinique de tumeur primitive
T1	Tumeur ≤ 2 cm dans sa plus grande dimension sans extension extra-parenchymateuse*
T2	Tumeur > 2 cm et ≤ 4 cm dans sa plus grande dimension sans extension extra-parenchymateuse*
T3	Tumeur > 4 cm et/ou tumeur avec extension extra-parenchymateuse*
T4a	Tumeur envahissant la peau, la mandibule, le canal auditif et/ou le nerf facial
T4b	Tumeur envahissant la base du crâne et/ou les apophyses ptérygoïdes, et/ou englobant l'artère carotide

* L'extension extra-parenchymateuse est une invasion clinique ou macroscopique des tissus mous ou nerfs, à l'exception de ceux classés T4a ou 4b. L'invasion microscopique seule ne constitue pas une extension extra-parenchymateuse dans la classification.

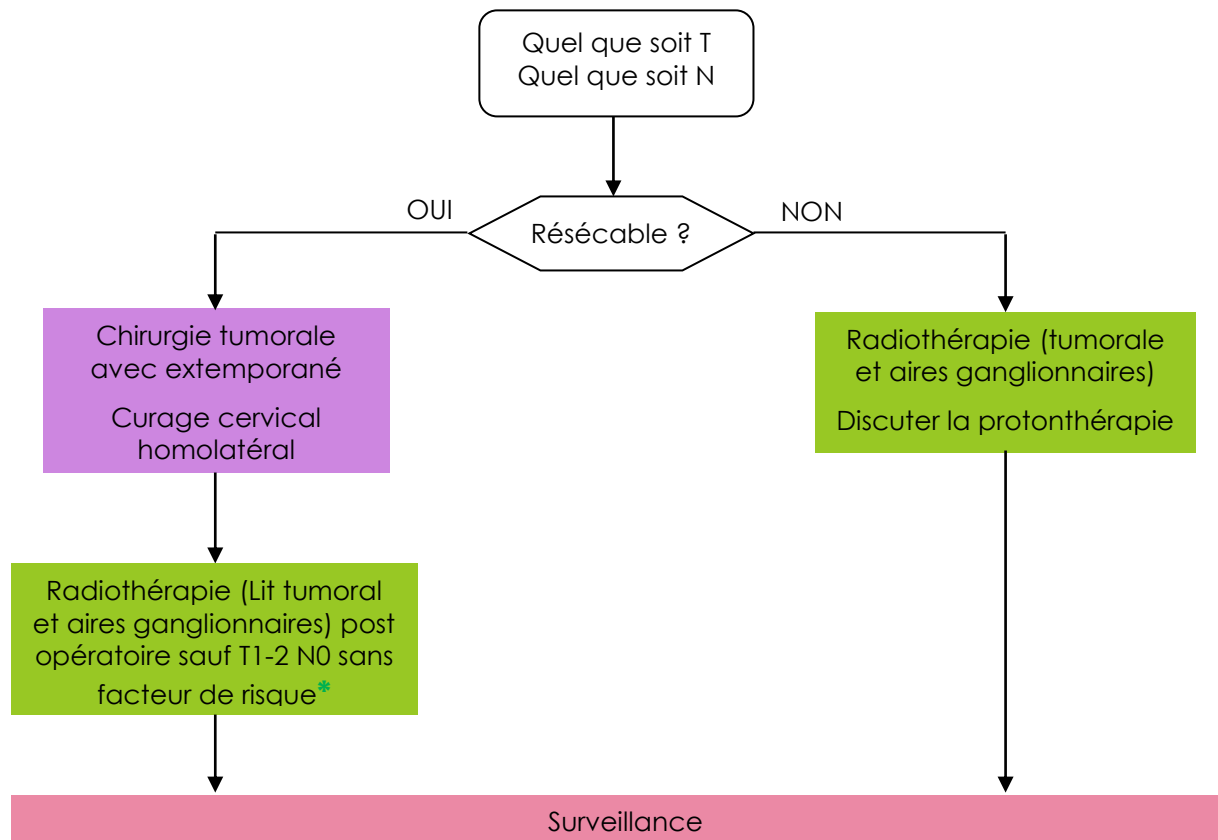
N : Ganglions régionaux

Nx	Renseignements insuffisants pour classer l'atteinte des ganglions lymphatiques régionaux
N0	Pas de signe d'atteinte des ganglions lymphatiques régionaux
N1	Métastase dans un seul ganglion lymphatique homolatéral ≤ 3 cm dans sa plus grande dimension
N2a	Métastase dans un seul ganglion lymphatique homolatéral > 3 cm mais ≤ 6 cm
N2b	Métastases homolatérales multiples toutes ≤ 6 cm
N2c	Métastases bilatérales ou controlatérales ≤ 6 cm
N3	Métastase dans un ganglion lymphatique > 6 cm dans sa plus grande dimension

M : Métastases à distance

M0	Pas de métastases à distance
M1	Présence de métastase(s) à distance

c) Arbre de décision



* Facteurs de risque : résection incomplète (R1 R2), grades 2 – 3, engainement péri-nerveux et emboles lymphatiques, T3-T4, carcinome adénoïde kystique

XIV.MODALITES THERAPEUTIQUES

a) Radiothérapie externe : principes généraux



Indications de la Radiothérapie :

La radiothérapie externe peut **être délivrée de façon exclusive** :

- Stades I-II
- Pour des tumeurs de stade III-IV en cas de contre-indication à une chirurgie et à l'association à une chimiothérapie par cisplatine et/ou cétuximab
- Traitement palliatif à visée symptomatique

La radiothérapie externe peut être **associée aux autres modalités** thérapeutiques :

- avant curiethérapie
- après chirurgie
- concomitamment à une chimiothérapie par cisplatine :
 - en traitement des tumeurs localement avancées inopérables (l'anticorps monoclonal cétuximab peut également être proposé dans cette situation en cas de contre-indication à la chimiothérapie)
 - après chirurgie dans certaines situations (Marges limites (marges + ou <5mm, Ganglions en rupture capsulaire, infiltration périnerveuse ou embols lymphatiques, sous type basaloïde et sous type sarcomatoïde (moins bon pronostic, sous type verruqueux (moins radiosensible))).

Le délai entre la chirurgie et la radiothérapie doit être dans l'idéal ≤ 6 semaines (8 semaines maximum) sauf complications incompatibles avec l'initiation de la radiothérapie. Compte-tenu du temps de mise en œuvre des traitements de radiothérapie adjuvante, la coordination des équipes doit être optimisée pour favoriser le respect de ces délais.

Une désunion peu importante, une fistule salivaire ne doivent pas faire retarder le début de la radiothérapie en dehors d'exceptions argumentées.

Prise en charge odontologique

Une consultation odontologiste avec panoramique dentaire doit être effectuée avant le début de la radiothérapie (délai minimum de 10 jours avant radiothérapie) pour une remise en état buccodentaire avant radiothérapie.

Fluorothérapie (AFSOS) : confection de gouttières pour l'application quotidienne de gel fluoré. (Cf : recommandation : http://www.afsos.org/IMG/pdf/Radiothrapie_et_soins_bucco-dentaires.pdf)

Pour la curiethérapie interstitielle, une confection de gouttières plombées de protection gingivale est systématique, de manière à réduire au mieux les risques de nécrose ultérieure.

Surveillance rigoureuse après traitement, fréquence semestrielle en cas de conservation dentaire. Réhabilitation fonctionnelle prothétique si possible.



Préparation du traitement de radiothérapie :

Une contention est réalisée lors de la simulation : choix d'une cale cervicale adaptée au patient (confort et repositionnement) et masque thermoformé 5 points (tête et épaules).

Un scanner est réalisé si possible avec injection de produit de contraste.

Au besoin, une fusion peut être réalisée avec l'IRM ou le TEP scanner diagnostique ou l'imagerie pré-opératoire.

Contourage des Volumes cibles (GTV, CTV, PTV) et organes à risques (cf références). (1-5)

Tableau 1
Propositions schématiques pour la sélection des niveaux ganglionnaires pour les cancers de la cavité buccale.

Localisation	N0 ^b		N1-N2-N3	
	Homolatéral	Controlatéral	Homolatéral	Controlatéral ^b
Langue mobile	I-II-III-IVa	I-II-III-IVa	I-II-III-IVa-Vab	I-II-III-IVa-Vab
Plancher buccal ^a	I-II-III	I-II-III	I-II-III-IVa-Vab	I-II-III-IVa-Vab
Gencive inférieure ^{a,c} /Lèvre inférieure ^c /Face interne de joue ^a	I-II-III-IX	I-II-III	I-II-III-IVa-Vab-IX	I-II-III-IVa-Vab
Gencive supérieure ^a	Ib-II-III-IX	Ib-II-III	I-II-III-IVa-Vab-IX	I-II-III-IVa-Vab
Palais dur ^{a,d}	Ib-II-III	Ib-II-III	I-II-III-IVa-Vab	I-II-III-IVa-Vab
Toutes localisations	Si adénopathie au niveau II : niveaux Ib, III, IVa et Vab Si volumineuse adénopathie au niveau II : niveau VIIb Si adénopathie au niveau III : niveaux IIab, IVa et Vab Si adénopathie au niveau IVa : niveaux III, Vabc et IVb Si adénopathie au niveau Vab : niveaux IVb et Vc			

^a Traitement unilatéral à discuter si la tumeur est latéralisée.

^b Les niveaux IIb et Vab peuvent être surveillés en absence d'adénopathie du même côté.

^c Le niveau VIa est à discuter pour les tumeurs volumineuses et le niveau IX peut être traité uniquement dans sa partie inférieure.

^d Le niveau VIIa est à discuter.

Tableau 2
Propositions schématiques pour la sélection des niveaux ganglionnaires pour les cancers de l'oropharynx et du nasopharynx.

Localisation	N0		N1-N2-N3 ^b	
	Homolatéral	Controlatéral	Homolatéral	Controlatéral
Amygdale ^c	Ib ^a -II-III-IVa-VIIa ^a	II-III-IVa	Ib-II-III-IVa-VIIa	II-III-IVa
Base de langue	II-III-IVa	II-III-IVa	II-III-IVa-Vab	II-III-IVa
Voile ^d	Ib ^a -II-III-IVa-VIIa	II-III-IVa-VIIa	Ib-II-III-IVa-VIIa	II-III-IVa-VIIa
Paroi pharyngée postérieure ^d	II-III-IVa-VIIa	II-III-IVa-VIIa	Ib-II-III-IVa-VIIa	II-III-IVa-VIIa
Cavum	II-III-IVa-Vabc-VIIab	II-III-IVa-Vabc-VIIab	II-III-IVa-Vabc-VIIab	II-III-IVa-Vabc-VIIab
Toutes localisations	Si adénopathie au niveau II : niveaux Ib, III, IVa et Vab Si volumineuse adénopathie au niveau II : niveau VIIb Si adénopathie au niveau III : niveaux IIab, IVa et Vab Si adénopathie au niveau IVa : niveaux III, Vabc et IVb Si adénopathie au niveau Vab : niveaux IVb et Vc			

^a Si atteinte du pilier antérieur ou T ≥ T2.

^b Si N3, le niveau Ia est traité.

^c Traitement unilatéral à discuter si la tumeur est limitée à l'amygdale et ≤ N2b.

^d Pour les tumeurs volumineuses ou si le voile est transfixié, discuter le niveau VIIb.

Tableau 3
Propositions schématiques pour la sélection des niveaux ganglionnaires pour les cancers de l'hypopharynx, du larynx et de la glande thyroïde.

Localisation	N0		N1-N2-N3	
	Homolatéral	Controlatéral	Homolatéral	Controlatéral
Sinus piriforme	II ^b -III-IVa-VI ^a	II ^b -III-IVa-VI ^a	Ib-II-III-IVab-Vab-VIIa-VI ^a	II ^b -III-IVa-VI ^a
Paroi pharyngée postérieure	II ^b -III-IVa-VIIa-VI ^a	II ^b -III-IVa-VIIa-VI ^a	Ib-II-III-IVab-Vab-VIIa-VI ^a	II ^b -III-IVa-VIIa-VI ^a
Larynx ^d Thyroïde ^c	II ^b -III-IVa-VI ^c	II ^b -III-IVa-VI ^c	II-III-IVab-Vab-VI ^c	II ^b -III-IVa-VI ^c
Toutes localisations	Si adénopathie au niveau II : niveaux Ib, III, IVa et Vab Si volumineuse adénopathie au niveau II : niveau VIIb Si adénopathie au niveau III : niveaux IIab, IVa et Vab Si adénopathie au niveau IVa : niveaux III, Vabc et IVb Si adénopathie au niveau Vab : niveaux IVb et Vc			

^a Niveau VIIb à discuter selon l'extension locale (apex du sinus piriforme, œsophage cervical).

^b Le niveau IIb peut être surveillé en absence d'adénopathie du même côté.

^c Le niveau VIa peut être surveillé et la limite inférieure du niveau VIIb peut être abaissée.

^d Pour les T1 glottiques il n'y a pas de traitement des aires ganglionnaires.

^e Le niveau Vb est traité (discuter le niveau Va).

« Propositions des niveaux ganglionnaires à irradier en fonction de la localisation tumorale et de l'envahissement ganglionnaire » : Lapeyre 2014 (n° 3)



Techniques d'Irradiation :

La radiothérapie externe va être délivrée en **radiothérapie conformationnelle avec modulation d'intensité (RCMI)** ou en **RTE 3D**.

La **radiothérapie conformationnelle avec modulation d'intensité (RCMI)** est recommandée car elle permet une couverture optimale des volumes cibles et une réduction de la dose délivrée aux tissus sains (parotides, moelle, larynx...). Le bénéfice clinique de la RCMI est démontré pour les patients traités pour un cancer ORL en termes de réduction de la toxicité aigüe et tardive (réduction significative du risque de xérostomie grâce à l'épargne des glandes parotides) afin d'optimiser la qualité de vie. La RCMI utilise des rayonnements X de 4 à 6 MV (6).

Fractionnement en radiothérapie externe :

La radiothérapie externe pourra être réalisée en mode séquentiel selon un fractionnement et un étalement standard (2 Gy / séance, 5 séances/semaines).

En technique RCMI, s'il existe plusieurs niveaux de dose (bas risque, risque intermédiaire, haut risque), la technique du boost intégré (SIB, Simultaneous Integrated Boost) peut être proposée.

La RTE3 D ou RCMI en mode séquentiel selon un fractionnement et un étalement standard délivre les **doses** suivantes :

Tumeur en place

- RTE exclusive :
 - T et N + clinique ou imagerie : 70 Gy / 35 fr / 7 semaines
 - N0 : 50 Gy / 25 fr / 5 semaines
- RTE avant curie :
 - T : 50 Gy / 25 fr / 5 semaines
 - N0 : 50 Gy / 25 fr / 5 semaines
 - N1 ou N2 : 70 Gy / 35 fr / 7 semaines

Post – opératoire

- Lit opératoire seul 50 Gy / 25 fr / 5 semaines si tumeur marges saines (R0) et N0
- Lit opératoire et aires ganglionnaires 50 Gy / 25 fr / 5 semaines si R0 N+ R-
- Compléments de dose nécessaires en cas de :
 - N+ R+ : 16 Gy / 8 fr / 1,5 semaines ;
 - Résidu macroscopique : 20 Gy / 10 fr / 2 semaines
 - lit opératoire à risque : 16 Gy / 8 fr / 1,5 semaines

Si la RCMI est délivrée en mode SIB, il est recommandé d'utiliser des schémas de prescription de dose proposés dans la littérature qui permettent une chimiothérapie concomitante.

Exemple : Tumeur en place:

- Haut Risque : 70 Gy / 35 fr,
- Risque Intermédiaire : 63 Gy / 35fr,
- Bas Risque : 56 Gy / 35 fr

Post opératoire :

- Haut Risque : 66 Gy / 33 fr,
- Risque Intermédiaire : 59.4 Gy / 33 fr,
- Bas Risque : 52.8 Gy / 33 fr



Radiothérapie externe

Néanmoins, pour les tumeurs localement avancées, si la chimiothérapie et le cétuximab sont contre-indiqués, discuter une radiothérapie externe hypofractionnée modérément accélérée. En RCMI, schéma hypofractionné accéléré sans chimiothérapie concomitante :

Ex : RTOG

- Haut risque : 66 Gy / 30 fractions (2.2 Gy / fr)
- Risque intermédiaire: 60 Gy / 30 fractions
- Bas risque: 54 Gy / 30 fractions

Pour le traitement palliatif, traitement hypofractionné (ex 45 Gy /15 fr) ou SPLIT-COURSE, hypofractionnement).

L'étalement joue un rôle essentiel et doit être respecté. L'apparition d'une mucite ou d'une dysphagie ne doit pas interrompre le traitement sauf exception argumentée et impose une prise en charge nutritionnelle et symptomatique. Il en est de même pour les dermites, qui justifient une prise en charge cutanée étroite.

Facteurs pronostiques défavorables :

- un intervalle > 8 semaines entre la chirurgie et la radiothérapie
- l'interruption et l'allongement de la radiothérapie
- un intervalle > 3 semaines entre la radiothérapie et la curiethérapie

Particularités :

- Radiothérapie prophylactique des aires ganglionnaires médiastinales supérieures : lorsqu'il existe un envahissement de la thyroïde ou de la sous glotte
- Radiothérapie de l'aire retrostylienne lorsqu'il existe un ganglion sous digastrique (zone IIa)
- Radiothérapie de l'aire supraclaviculaire si atteinte ganglionnaire de l'aire IV ou V
- Pour les tumeurs T1 de la corde vocale : une radiothérapie à champ étroit est suffisante et ne nécessite pas d'irradiation prophylactique ganglionnaire.
- Réirradiation ORL :

La réirradiation d'une tumeur ORL en récurrence ou une nouvelle localisation ORL en territoire irradié est devenue une option (7,8) et doit être validée en RCP ORL.

La ré-irradiation doit être discutée lorsque la chirurgie n'est pas possible.

Les facteurs suivants doivent être privilégiés (facteurs pronostiques de contrôle local et de tolérance):

- Délais par rapport à la première irradiation d'au moins 1 an
 - Volume limité de la réirradiation
 - Pas de localisation à distance
 - OMS ≤ 2
- Chimiothérapie concomitante optionnelle

Les réirradiations post opératoires sont à discuter au cas par cas en fonction des facteurs pronostics anatomopathologiques. Actuellement, les études post opératoire ont démontré une amélioration du contrôle local mais pas de différence sur la survie (pas de données sur la qualité de vie et risque d'effets secondaires tardifs (étude Janot et al, toxicité de grade 5 :8%)(9).



Curiethérapie :

La curiethérapie interstitielle est réalisée au cours d'une hospitalisation dans un service de curiethérapie. L'arrêt de la commercialisation des fils d'Iridium (septembre 2014) entraîne l'arrêt de la curiethérapie à bas débit par fils radioactifs. Elle est remplacée par la curiethérapie **à débit pulsé (Pulse Dose RatePDR)**.

La **technique** comporte la mise en place de tubes plastiques sous anesthésie générale, avec chargement différé. La curiethérapie PDR avec dosimétrie 3D peut être proposée pour optimiser la distribution de dose.

Le port d'une **protection** plombée de la mandibule est indispensable durant le traitement (prévention du risque d'ostéoradionécrose) chez les patients dentés ou fraîchement édentés et conseillé chez les édentés de longue date.

Les **contre-indications** sont :

pour la **base de langue**

- extension à la région des 3 replis, à la margelle laryngée

pour le **voile du palais**

- extension au palais dur
- extension au plancher du cavum

pour la **région amygdalienne**

- envahissement de la fosse ptérygo-maxillaire
- infiltration de l'espace para-amygdalien
- extension au trigone rétromolaire.

Les **doses** de curiethérapie sur l'isodose de référence dépendent de la situation :

Curiethérapie exclusive, tumeur en place : 65 à 70 Gy

Curie après RTE (50 Gy) : 15 à 30 Gy (dans les 20 jours) selon les données cliniques après RTE (régression tumorale partielle ou totale)

Curie postopératoire (curie de barrage) : selon les critères anatomo-pathologiques : après RTE (50 Gy) dans les 18 jours : 10 à 25 Gy

Le délai entre la fin de la radiothérapie et la curiethérapie doit être **inférieur à 20 jours** pour obtenir le meilleur contrôle local.

L'ensemble des références bibliographiques sont disponibles en fin de rapport.

b) Chimiothérapie



Chimiothérapie

Le choix de la chimiothérapie est individualisé selon son objectif (curatif, adjuvant, palliatif) et selon l'état clinique et général du patient.

1. Carcinomes épidermoïdes ORL évolués (stade III – IV) non résécables

A. Chimiothérapie d'induction

- Tumeurs rapidement évolutives, envahissement ganglionnaire important (N2-3), lymphangite et envahissement néoplasique cutané

Protocole standard
Docetaxel + cisplatine + fluorouracile (TPF) (1)

- La chimiothérapie d'induction est suivie d'une radiothérapie ou d'une radiochimiothérapie concomitante avec le cisplatine, le carboplatine ou le cetuximab. (2,3,4,5)

- Aucune modification du protocole TPF en tant que chimiothérapie d'induction n'est validée (remplacement du docetaxel par le paclitaxel, du cisplatine par le carboplatine, du fluorouracile par le cetuximab ou l'association TPF + cetuximab).

B. Radiochimiothérapie concomitante

Procotole standard

1. **Cisplatine « haute dose » (dose cumulée de cisplatine : 200-300mg/m²) (6,7)**
2. **Cetuximab (8)**
3. **Carboplatine + fluorouracile (9)**
4. **Cisplatine + fluorouracile (10)**

- Le cisplatine « haute dose » (100 mg / m² / 3 semaines) est préféré par rapport aux autres schémas d'administration du cisplatine (40 mg / m² / 1 semaine, ...)

- Il n'y a pas d'intérêt à l'association : cisplatine + cetuximab avec la radiothérapie (11).

- La supériorité (en termes de survie globale) de la chimiothérapie d'induction suivie de la radiochimiothérapie concomitante par rapport à la radiochimiothérapie concomitante (sans induction) n'a pas été démontrée dans les essais randomisés publiés (12). D'autres essais sont en cours. L'inclusion dans ces essais thérapeutiques est recommandée.



2. Carcinomes épidermoïdes du larynx et de l'hypopharynx évolués, résécables – préservation d'organe

A. Chimiothérapie d'induction

Protocole standard
Docetaxel + cisplatine + fluorouracile (2,13)

- En cas de réponse, le traitement se poursuit avec la radiothérapie.
- Il n'y a pas d'intérêt démontré de la chimiothérapie et radiothérapie concomitante après une chimiothérapie première (2).

B. Radiochimiothérapie concomitante

Protocole standard
Cisplatine « haute dose » (6,7)

La chimiothérapie première permet d'évaluer la chimiosensibilité tumorale « in vivo » et est également prédictive de la radiosensibilité et donc de la possibilité de préservation d'organe par la radiothérapie. D'autre part elle permet de réaliser rapidement le traitement chirurgical s'il n'y a pas de réponse à la chimiothérapie, dans les tumeurs agressives. Un essai randomisé entre chimiothérapie et radiothérapie séquentielle versus la radiochimiothérapie concomitante est en cours (intergroupe GETTEC-GORTEC). L'inclusion dans les essais thérapeutiques est recommandée.

3. Chimiothérapie et radiothérapie concomitante adjuvante, post-opératoire

- Carcinomes épidermoïdes ORL à haut risque
- Deux facteurs de risques anatomopathologiques sont décisifs :
 - Exérèse tumorale incomplète (marge positive)
 - Envahissement ganglionnaire en rupture capsulaire
- Autres facteurs de risque à considérer :
 - pT3, pT4, adénopathie envahie en zone IV ou V, invasion néoplasique périneurale, embolies néoplasiques vasculaires, nombre de ganglions envahis (>3)

Protocole standard
Cisplatine « haute dose » (14,15)

- Il n'y a pas d'autre protocole de chimiothérapie validé dans cette situation post-opératoire (pas de remplacement de cisplatine par le cetuximab). Les essais randomisés sont en cours.
- L'inclusion dans les essais thérapeutiques est recommandée.

4. Carcinomes épidermoïdes ORL récidivants / métastatiques (non résécables et non accessibles à une réirradiation) – chimiothérapie palliative

- Le choix du protocole de chimiothérapie est fonction de l'état clinique et général, du traitement antérieur et de la motivation du patient.
- Schéma décisionnel selon PS ci-dessous.
- Inclusion dans les essais thérapeutiques, si possible

Procotole standard (1^{ère} ligne)
Cisplatine ou carboplatine + fluorouracile + cetuximab (EXTREME) (16)

Protocole standard (2^{ème} ligne)
Methotrexate (17,18)

Autres protocoles efficaces

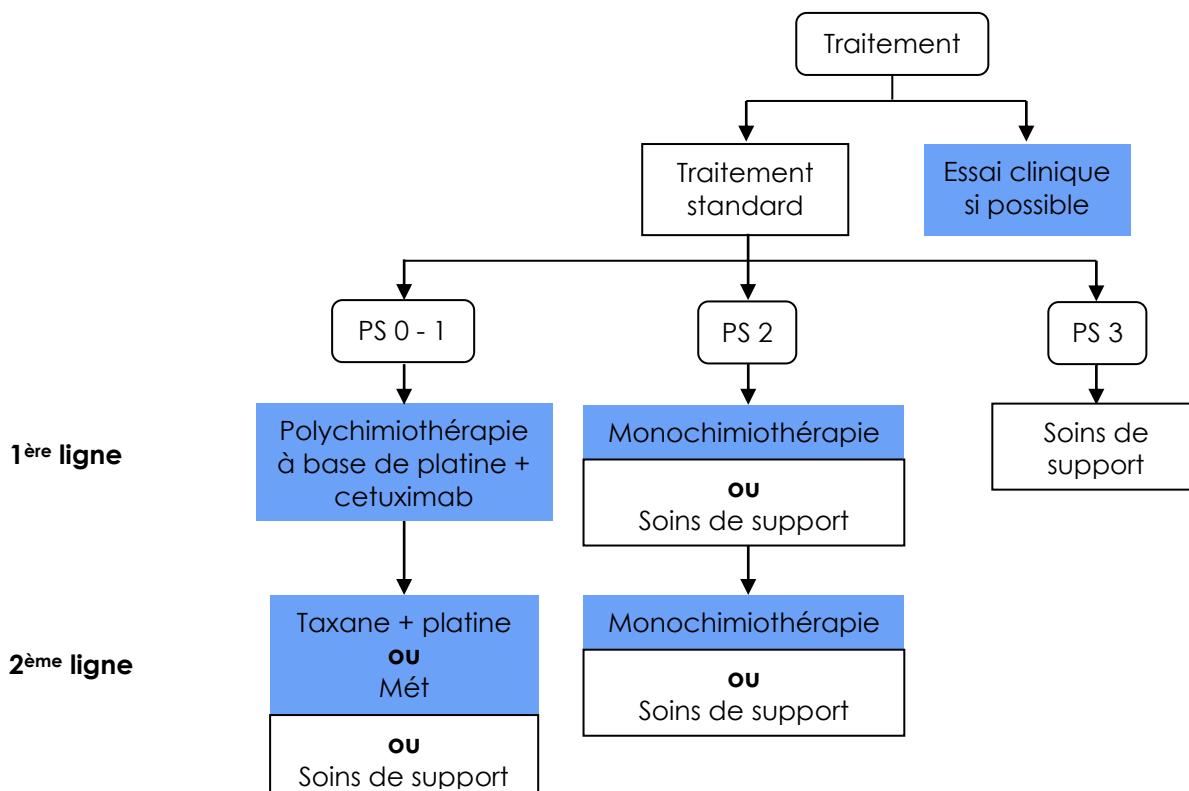
- Cisplatine ou carboplatine (19)
- Cisplatine ou carboplatine + paclitaxel * (20,21)
- Docetaxel ou paclitaxel * (22,23,24)
- Vinorelbine * (25)

Cetuximab en situations particulières *

- Docetaxel + cisplatine + cetuximab * (26) en cas de contre-indication au fluorouracile
- Paclitaxel + cetuximab * (27,28) en cas de contre-indication au fluorouracile et au platine, ou si la dose cumulative reçue de platine est élevée (chimiothérapie antérieure)
- Cetuximab * (29) en cas de contre-indication à la chimiothérapie à base de platine ou de résistance au platine

* Hors AMM

Schéma « Principes de prise en charge thérapeutique au stade de récidence / métastatique : Synthèse des recommandations.





Chimiothérapie

5. Carcinome indifférencié (UCNT) du rhinopharynx

○ Traitement initial

A. Radiochimiothérapie

Protocole standard J1 J22 J43
Cisplatine « haute dose » (30)

B. Chimiothérapie d'induction suivie de chimiothérapie et radiothérapie concomitante

En cas d'envahissement tumoral et ganglionnaire très évolué.

Protocole standard
Docetaxel + cisplatine + fluorouracile (1)
Puis cisplatine « haute dose » (30) ou cisplatine hebdomadaire
ou carboplatine avec radiothérapie (31,32,33)

○ Récidives / métastases

Protocoles de 1^{ère} ligne :
Cisplatine ou carboplatine + fluorouracile (30)

Protocoles de 2^{ème} ligne :
Carboplatine + paclitaxel (34)
Cisplatine + épirubicine + fluorouracile (35)

Monochimiothérapie :
Platine, taxane, vinorelbine (31,33,36)

6. Tumeurs rares

Consulter le site du REFCOR (référentiels, base de donnée nationale, RCP nationale de recours)
Inclusion dans un essai thérapeutique, si possible.

A. Adénocarcinome de l'éthmoïde récidivant / métastatique

Protocoles de chimiothérapie à base de cisplatine et d'épirubicine
Cisplatine + épirubicine + fluorouracile (37)

B. Carcinome des glandes salivaires récidivant / métastatique

En fonction de l'histologie et de l'évolutivité tumorale :
Protocoles de chimiothérapie à la base de cisplatine ou carboplatine, épirubicine, paclitaxel, methotrexate, chimiothérapie métronomique.

C. Esthésioneuroblastome

Protocoles de chimiothérapie à base de platine, en fonction de l'évolutivité tumorale :
carboplatine + étoposide

L'ensemble des références bibliographiques sont disponibles à la fin du référentiel.

c) Prise en charge chirurgicale des aires ganglionnaires



**PEC chirurgicales
aires ganglionnaires**

Terme anglo-saxon : Neck dissection ou lymphadenectomy

Définitions : En raison de la lymphophilie importante des cancers des VADS, la prise en charge ganglionnaire est indissociable d'une prise en charge de la lésion primitive.

Par ailleurs, l'importance de l'envahissement ganglionnaire constitue un facteur pronostique à part entière.

La prise en charge des aires ganglionnaires peut être chirurgicale à visée diagnostique (adénectomie) et/ou prophylactique (patient N0 clinique et radiologique) et/ou thérapeutique (patient N+ clinique ou radiologique). De plus, il peut s'agir d'un traitement unilatéral ou bilatéral, partiel ou complet, fonction de la localisation de la tumeur primitive et de la classification de l'envahissement lors du bilan pré thérapeutique.

Classification anatomique :

Les aires ganglionnaires cervicales sont délimitées par des structures anatomiques réelles ou virtuelles et font l'objet de classifications internationales dont celle de l'AAO-HNS (American Academy of Otolaryngology-Head and Neck Surgery).

Niveau I : sous mental et sous mandibulaire

A: sous mental
B: sous mandibulaire

Niveau II : sous digastrique ou jugulo-carotidien supérieur

A: en avant du nerf accessoire ou spinal
B: en arrière du nerf accessoire ou spinal

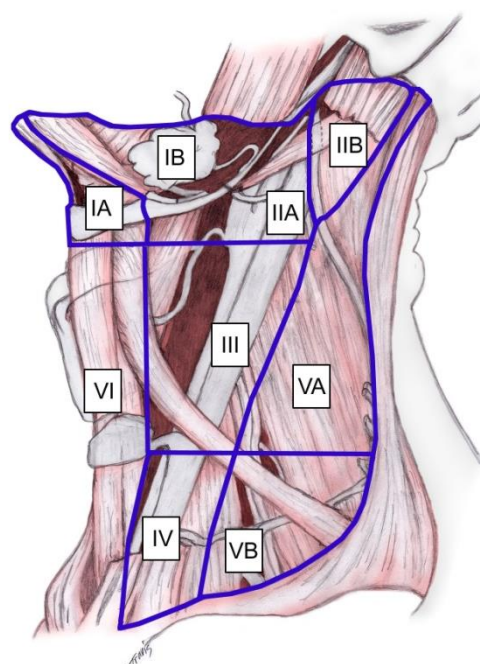
Niveau III : sus omo-hyoïdien ou jugulo-carotidien moyen

Niveau IV : sous omo-hyoïdien ou jugulo-carotidien inférieur

Niveau V : spinal

A: au-dessus de l'omohyoïdien
B: en dessous de l'omohyoïdien

Niveau VI : pré laryngé ou cervical antérieur



Classification chirurgicale :

Le traitement chirurgical des ganglions, nommé curage ou évidement, fait l'objet d'une classification en fonction des aires évidées et des structures anatomiques conservées ou sacrifiées.



Éléments anatomiques déterminants de la classification :

VJI : veine jugulaire interne

SCM : muscle sterno-cleïdo-mastoïdien

XI : nerf spinal ou accessoire

Terminologie des principaux types de curage :

- **Curages complets ou totaux**

- *Curage radical (Radical Neck Dissection)*

Evidement des niveaux I à V et résection de VJI, SCM et XI

- *Curage radical modifié (Modified Radical Neck Dissection)*

Type 1 : Évidement des niveaux I à V et conservation du XI

Type 2 : Évidement des niveaux I à V et conservation du XI et de la VJI

Type 3 : Évidement des niveaux I à V et conservation des XI, VJI et SCM

- **Curage élargi (Extended Radical Neck Dissection)**

À la parotide (curage cervico-parotidien)

À la peau

Au creux sus-claviculaire (curage cervico-sus-claviculaire)

A l'artère carotide externe et/ou interne avec pontage vasculaire, ou autres structures cervicales...

- **Curages sélectifs (Selective Neck Dissection)**

Dans tous les cas, les XI, SCM et VJI sont conservés

- * *Triangulaire :*

Évidement des niveaux I, II et III

- * *Jugulo-carotidien :*

Évidement des niveaux II, III et IV

- * *Spinal :*

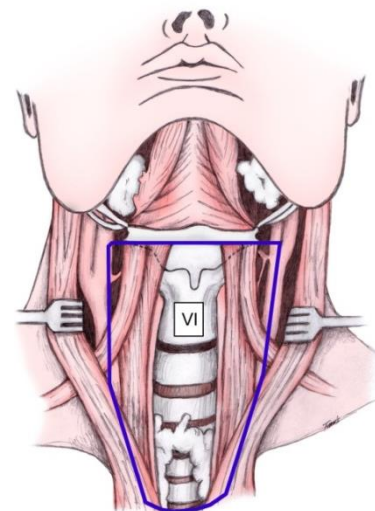
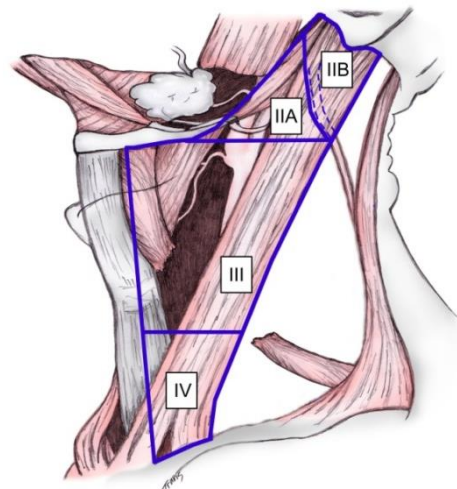
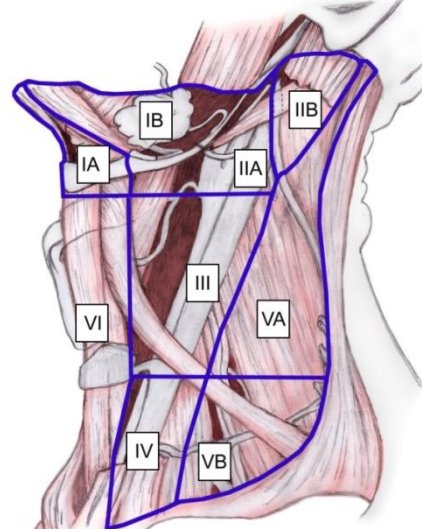
Évidement du niveau V

- * *Jugulo-carotidien et spinal :*

Évidement des niveaux II, III, IV et V

- * *Pré-laryngé :*

Évidement du niveau VI



Traitement chirurgical :

1. Ce traitement sera déterminé lors de la RCP en fonction de la localisation de la tumeur primitive et du bilan ganglionnaire clinico-radiologique effectué au préalable. Si envahissement ganglionnaire, le curage sera au moins complet et si envahissement du groupe I, le curage sera bilatéral.
2. Si N0, le type de curage ganglionnaire proposé est précisé dans le tableau ci-dessous.
3. Dans le cas d'une adénopathie sans porte d'entrée primitive (ASPE), l'évidement ganglionnaire sera radical ou radical modifié en fonction des constatations peropératoires.
4. Le compte rendu opératoire précisera le type d'évidement effectué selon la classification, ainsi que les structures rééquarées et conservées.

Cavité buccale : Premiers relais I, II et III

Langue

1/3 antérieur : Drainage bilatéral

2/3 postérieur : Drainage unilatéral

Plancher buccal

2/3 antérieur : Drainage bilatéral

1/3 postérieur : Drainage unilatéral

Lèvre muqueuse : Drainage bilatéral

Muqueuse de recouvrement mandibulaire : Drainage unilatéral

Face interne de joue : Drainage unilatéral

Oropharynx : Premiers relais II, III et IV +/-V

Base de langue, Voile du palais, Paroi postérieure : Drainage bilatéral

Amygdale : Drainage unilatéral

Hypopharynx : Premiers relais II, III, IV et VI

Sinus piriforme : Drainage unilatéral vers les régions II, III, IV et VI

Paroi postérieure et région retrocricoidienne : Drainage bilatéral vers les régions II, III, IV et VI

Larynx : Premiers relais II, III, IV et VI

Glotte : Peu lymphophile

Sus-glotte : Drainage bilatéral sauf pour tumeur latéralisée (ventricule, bande et margelle latérale : carrefour, repli ary-épiglottique) pour laquelle on peut retenir une indication de laryngectomie partielle

Sous-glotte : Drainage bilatéral incluant les aires récurrentielles

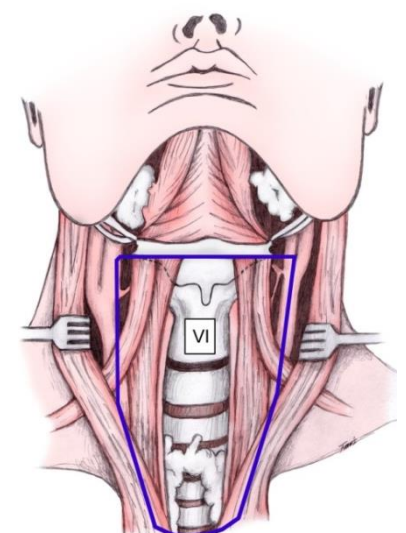
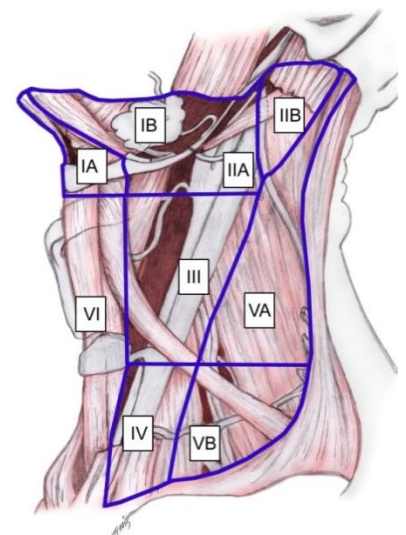
Nasopharynx : Premiers relais II, III, Va et rétro-pharyngé

Drainage bilatéral

Massif facial : Premiers relais I, II et III

Drainage uni ou bilatéral selon la localisation, peu lymphophile

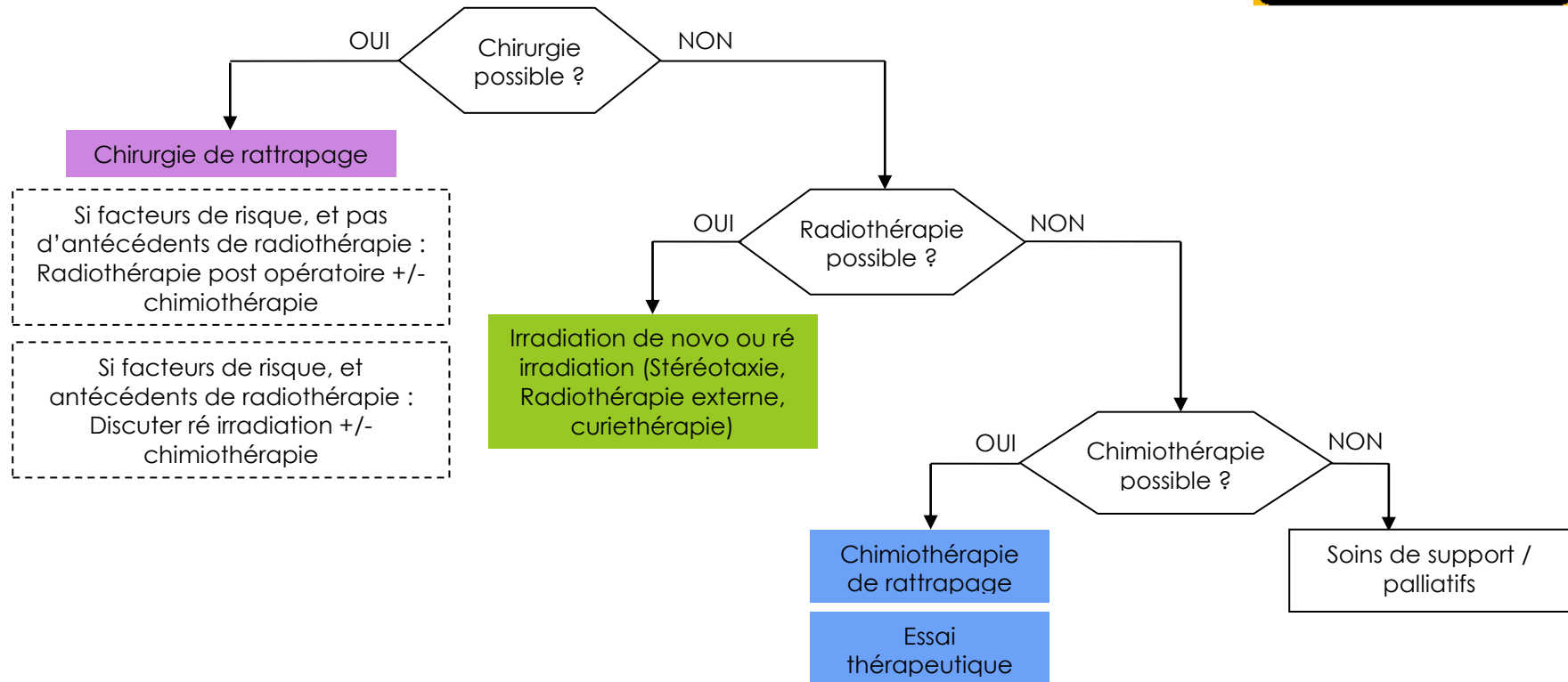
Le curage ganglionnaire est réalisé selon les premiers relais ganglionnaires de drainage habituels, selon la localisation et l'importance de l'envahissement : Curage uni ou bilatéral



La technique du ganglion sentinelle peut être utilisée dans certains centres, pour les tumeurs classées T1 ou T2 cN0 de la cavité buccale et consiste à localiser le premier relais ganglionnaire d'une tumeur, à le retirer et l'analyser pour rechercher une métastase ganglionnaire. En cas de positivité du ganglion sentinelle, l'évidement est réalisé, en cas de négativité pas d'évidement ganglionnaire.

Cette technique est actuellement en cours d'évaluation et ne constitue pas un référentiel.

XV. RECIDIVES LOCO REGIONALES



XVI.EVOLUTIONS METASTATIQUES



Evolutions métastatiques

- Chimiothérapie +/- biothérapie si possible dans le cadre d'Essai clinique
- Traitements loco régionaux et soins de support selon les localisations

XVII. SURVEILLANCE

- ⇒ Poursuite de l'éducation du patient aux signes d'appel devant conduire à un avis spécialisé.
- ⇒ Maintien du sevrage des facteurs de risque.

Suivi post thérapeutique

Entre 4 et 8 semaines : Examen clinique

A 3 mois : Examen clinique et imagerie (scanner ou IRM en fonction de l'imagerie initiale sauf site facilement accessible à l'examen clinique ou absence de possibilité de rattrapage)

Entre 3 et 6 mois : TEP-FDG optionnelle si patient asymptomatique

Entre 4 et 8 semaines : Examen clinique trimestriel, scanner thoracique annuel (si possible low dose), TSH annuel, bilan, dentaire semestriel et imagerie en fonction du contexte

De 2 à 5 ans : Examen clinique semestriel et scanner thoracique annuel et imagerie en fonction du contexte

Au-delà de 5 ans : Examen clinique annuel (optionnel)

Recommandation pour la pratique clinique « Suivi post-thérapeutique des carcinomes épidermoïdes des voies aérodigestives supérieures de l'adulte » : <http://www.orlfrance.org/download.php?id=75>

*** Références bibliographiques- Radiothérapie :**

- 1/ Organs at risk in radiation therapy of head and neck tumors: practical aspects in their delineation and normal tissue tolerance. Servagi-Vernat S et al. *Cancer Radiother.* 2013 Nov;17(7):695-704
- 2/ Delineation of the neck node levels for head and neck tumors: a 2013 update. DAHANCA, EORTC, HKNPCSG, NCIC CTG, NCRI, RTOG, TROG consensus guidelines. Grégoire V et al. *Radiother Oncol.* 2014 Jan;110(1):172-81.
- 3/ Delineation of the lymph nodes for head neck cancers. Lapeyre M et al. *Cancer Radiother.* 2014 Oct;18(5-6):572-6
- 4/ Hypopharynx and larynx cancers: propositions for the selection and the delineation of peritumoral microscopic disease volumes (lymph nodes excluded). Lapeyre M et al. *Cancer Radiother.* 2010 Nov;14 Suppl 1:S43-51.
- 5/ Delineation for oral cavity and oropharyngeal cancers. Lapeyre M et al. *Cancer Radiother.* 2013 Oct;17(5-6):493-7.
- 6/ Parotid-sparing intensity modulated versus conventional radiotherapy in head and neck cancer (PARSPORT): a phase 3 multicentre randomised controlled trial. Nutting CM et al PARSPORT trial management group. *Lancet Oncol.* 2011 Feb;12(2):127-36.
- 7/ Long-term outcome of concurrent chemotherapy and reirradiation for recurrent and second primary head-and-neck squamous cell carcinoma. Salama JK et al. *Int J Radiat Oncol Biol Phys.* 2006 Feb 1;64(2):382-91. Epub 2005 Oct 5.
- 8/ Randomized phase III trial (GORTEC 98-03) comparing re-irradiation plus chemotherapy versus methotrexate in patients with recurrent or a second primary head and neck squamous cell carcinoma, treated with a palliative intent. Tortochaux J et al. *Radiother Oncol.* 2011 Jul;100(1):70-5.
- 9/ Randomized trial of postoperative reirradiation combined with chemotherapy after salvage surgery compared with salvage surgery alone in head and neck carcinoma. Janot F et al. *J Clin Oncol.* 2008 Dec 1;26(34):5518-23

*** Références bibliographiques - Chimiothérapie :**

- 1/ Vermorken JB et al, EORTC 24971/TAX 323 Study Groupe, Cisplatin, fluorouracil, and docetaxel in unresectable head and neck cancer. *N Engl J Med* 2007;357(17):1695-1704.
- 2/ Lefebvre JL et al. Induction chemotherapy followed by either chemotherapy or bioradiotherapy for larynx preservation : the TREMPILIN randomized phase II study. *J Clin Oncol* 2013;31:853-859.
- 3/ Adelstein DJ et al. Docetaxel, cisplatin, and fluorouracil induction chemotherapy followed by accelerated fractionation/concomitant boost radiation and concurrent cisplatin in patients with advanced squamous cell head and neck cancer : A southwest Oncology Groupe phase II trial (S0216). *Head Neck.* 2010;32:221-228.
- 4/ Haddad R et al. Induction chemotherapy followed by concurrent chemoradiotherapy (sequential chemoradiotherapy) versus concurrent chemoradiotherapy alone in locally advanced head and neck cancer (PARADIGM) : a randomized phase 3 trial. *Lancet Oncol* 2013;14:257-264.
- 5/ Posner MR et al. Cisplatin and fluorouracil alone or with docetaxel in head and neck cancer. *N Engl J Med* 2007;357(17):1705-1715.
- 6/ Forastiere AA et al. Long-term results of RTOG 91-11 : a comparison of three nonsurgical treatment strategies to preserve the larynx in patients with locally advanced larynx cancer. *J Clin Oncol.* 2013;31:845-852.
- 7/ Adelstein DJ et al. An intergroup phase III comparison of standard radiation therapy and two schedules of concurrent chemoradiotherapy in patients with unresectable squamous cell head and neck cancer. *J Clin Oncol* 2003;21(1):92-98.
- 8/ Bonner JA et al. Radiotherapy plus cetuximab for locoregionally advanced head and neck cancer : 5-year survival data from a phase 3 randomised trial, and relation between cetuximab-induced rash and survival. *Lancet Oncol* 2010;11:21-28.
- 9/ Denis F et al. Final results of the 94-01 French Head and Neck Oncology and Radiotherapy Group randomized trial comparing radiotherapy alone with concomitant radiochemotherapy in advanced-stage oropharynx carcinoma. *J Clin Oncol* 2004;22:69-76.
- 10/ Bensadoun RJ et al. Concomitant b.i.d. radiotherapy and chemotherapy with cisplatin and 5-fluorouracil in resectable squamous-cell carcinoma of the pharynx : clinical and pharmacological data of a French multicenter phase II study. *Int J Radiat Oncol Biol Phys.* 1998 Sep 1;42(2):237-45.
- 11/ Ang K.K et al. RTOG 0522, ASCO 2011, A 5500.
- 12/ Budach et al. Meta analyse, ASCO 2014, PD 6012
- 13/ Pointreau Y et al. Randomized trial of induction chemotherapy with cisplatin and 5-fluorouracil with or without doxetaxel for larynx preservation. *J Natl Cancer Inst* 2009;101:498-506.
- 14/ Cooper JS et al. Postoperative concurrent radiotherapy and chemotherapy for high-risk squamous-cell carcinoma of the head and neck. *N Engl Med* 2004;350:1937-1944.
- 15/ Bernier J et al. Postoperative irradiation with or without concomitant chemotherapy for locally advanced head and neck cancer. *N Engl J Med* 2004;350:1945-1952.

- 16/ Vermorken JB et al. Platinum-based chemotherapy plus cetuximab in head and neck cancer. *N Engl J Med* 2008;359:1116-1127.
- 17/ Forastiere AA et al. Randomized comparison of cisplatin plus fluorouracil and carboplatin plus fluorouracil versus methotrexate in advanced squamous cell carcinoma of the head and neck : A Southwest Oncology Group Study. *J Clin Oncol* 1992;10:1245-1251.
- 18/ Stewart JS et al. Phase III study of gefitinib compared with intravenous methotrexate for recurrent squamous cell carcinoma of the head and neck [corrected]. *J Clin Oncol* 2009;27:1864-1871.
- 19/ Al-Sarraf M et al. Platinum analogs in recurrent and advanced head and neck cancer : a Southwest Oncology Group and Wayne State University Study. *Cancer Treat Rep* 1987;71:732-736.
- 20/ Gibson MK et al. Randomized phase III evaluation of cisplatin plus fluorouracil versus cisplatin plus paclitaxel in advanced head and neck cancer (E1395) : An Intergroup Trial of the Eastern Cooperative Oncology Group. *J Clin Oncol* 2005;23:3562-3567.
- 21/ Ferrari D et al. A phase II study of carboplatin and paclitaxel for recurrent or metastatic head and neck cancer. *Anticancer Drugs* 2009, Mar20(3):185-90.
- 22/ Grau JJ et al. Weekly paclitaxel for platin-resistant stage IV head and neck cancer patients. *Acta Otolaryngol* 2009;129:1294-1299.
- 23/ Catimel G et al. Docetaxel (Taxotere) : an active drug for the treatment of patients with advanced squamous cell carcinoma of the head and neck. EORTC Early Clinical Trials Group. *Ann Oncol* 1994;5:533-537.
- 24/ Guardiola E et al. Results of a randomized phase II study comparing docetaxel with methotrexate in patients with recurrent head and neck cancer. *Eur J Cancer* 2004;40:2071-2076.
- 25/ Degardin M et al. An EORTC-ECSCG phase II study of vinorelbine in patients with recurrent and/or metastatic squamous head and neck cancer after previous platinum-based treatment. *Br J Cancer* 2010;102:1687-1691.
- 26/ Guigay J et al. Cetuximab, docetaxel and cisplatin (TPEx) as first-line treatment in patients with recurrent or metastatic (R/M) squamous cell carcinoma of the head and neck (SCCHN) : final results of phase II trial GORTEC 2008-03: ASCO 2012, abstr.5505, oral presentation.
- 27/ Peron J et al. Paclitaxel and cetuximab combination efficiency after the failure of a platinum-based chemotherapy in recurrent / metastatic head and neck squamous cell carcinoma. *Anticancer Drugs* 2012,23:996-1001.
- 28/ Hitt R et al. Phase II study of the combination of cetuximab weekly paclitaxel in the first-line treatment of patients with recurrent and/or metastatic squamous cell carcinoma of head and neck. *Ann Oncol* 2012;23:1016-1022.
- 29/ Vermorken JB et al. Open-label, uncontrolled, multicenter phase II study to evaluate the efficacy and toxicity of cetuximab as a single agent in patients with recurrent and/or metastatic squamous cell carcinoma of the head and neck who failed to respond to platinum-based therapy. *J Clin Oncol* 2007;25:2171-2177.
- 30/ Al-Sarraf M et al. Chemoradiotherapy versus radiotherapy in patients with advanced nasopharyngeal cancer: phase III randomized Intergroup study 0099. *J Clin Oncol* 1998;16:1310-1317.
- 31/ Chitapanarux I et al. Chemoradiotherapy comparing cisplatin versus carboplatin in locally advanced nasopharyngeal cancer: Randomised, non-inferiority, open trial. *Eur J Cancer* 2007;43:1399-1406.
- 32/ Bae WK et al. Phase II study of docetaxel, cisplatin and 5FU induction chemotherapy followed by chemoradiotherapy in locoregionally advanced npc. *Cancer Chem other Pharmacol* 2010;65:589-595.
- 33/ Chan AT et al. Overall survival after concurrent cisplatin-radiotherapy compared with radiotherapy alone in locoregionally advanced nasopharyngeal carcinoma. *J Natl Cancer Inst* 2005;97:536-539.
- 34/ Tan EH et al. Phase II trial of a paclitaxel and carboplatin combination in Asian patients with metastatic nasopharyngeal carcinoma. *Ann Oncol* 10:235-237, 1999.
- 35/ Hasbini A et al. Phase II trial combining mitomycin with fluorouracil, epirubicin and cisplatin in recurrent and metastatic undifferentiated carcinoma of nasopharyngeal type. *Ann Oncol* 1999 Apr 10(4) 421-5.
- 36/ Chen C et al. Salvage gemcitabine-vinorelbine chemotherapy in patients with metastatic nasopharyngeal carcinoma pretreated with platinum-based chemotherapy. *Oral Oncol* 2012;48:1146-1151.
- 37/ Domenge C et al. Phase II trial of cisplatin, anthracycline and continuous infusion of fluorouracil in advanced ethmoid adenocarcinoma. *Ann Oncol* 1990,1:55.

Annexe 1 : Fiche RCP VADS



Informations générales sur le patient

Consentement : [] OUI [] NON Identifiant patient INSC visible :
NOM D'USAGE : NOM DE NAISSANCE :
PRENOM : Date de naissance : [] / [] / [] Age :
Ville de naissance : Sexe : [] HOMME [] FEMME
Ville de résidence : Code Postal : [] [] [] []
Précédent passage en RCP : [] OUI [] NON

Contexte de la RCP

RCP du [] / [] / [] RCP de recours : [] OUI [] NON
Cas discuté en RCP : [] OUI [] NON Lieu de la RCP :
FINESS : [] [] [] [] [] [] [] [] Visio conférence :
Intitulé de la RCP : [] VADS
Motif de la RCP :
[] Démarche diagnostique [] Surveillance après traitement [] Autre : (texte)
[] Proposition de traitement [] Ajustement thérapeutique

Commentaires :
.....

Médecin responsable de la séance :
Médecin référent (demandeur): Etablissement du médecin référent:
Médecin représentant (si différent du médecin référent du dossier) :
Médecin traitant : Médecins correspondants :

Liste des participants et présents à la RCP

- •

Informations cliniques (TNM) et paracliniques

Circonstances de découverte (du cancer primitif)
[] Dépistage organisé [] Circonstance non connue
[] Dépistage individuel [] Manifestation clinique :
[] Découverte fortuite [] NSP
[] Découverte en cours de surveillance
Commentaires :
.....

Etat général

Capacité de vie OMS : 0 1 2 3 4 NSP

Poids actuel : Poids de base :

Variation de poids en % Taille : IMC =

Comorbidités :

- | | | |
|--|---|--|
| <input type="checkbox"/> Artérite des membres inférieurs | <input type="checkbox"/> Pathologie coronarienne | <input type="checkbox"/> Intoxication non sevrée : tabac |
| <input type="checkbox"/> Grossesse | <input type="checkbox"/> Pathologie hépatique | <input type="checkbox"/> HTA |
| <input type="checkbox"/> Obésité | <input type="checkbox"/> Pathologie neurologique | <input type="checkbox"/> Autre : |
| <input type="checkbox"/> Polynévrite | <input type="checkbox"/> Trouble du rythme | |
| <input type="checkbox"/> BPCO | <input type="checkbox"/> Intoxication sevrée : alcool | |
| <input type="checkbox"/> Diabète insulino-dépendant | <input type="checkbox"/> Intoxication sevrée : tabac | |
| <input type="checkbox"/> Diabète non insulino-dépendant | <input type="checkbox"/> Intoxication non sevrée : alcool | |

Commentaires :

Antécédents

Antécédents personnels carcinologiques :

Antécédents familiaux carcinologiques :

Siège de la tumeur primitive :

Siège de la tumeur primitive

Localisation : (cf annexe)

- | | | |
|---|--|---|
| <input type="checkbox"/> Cavité Buccale | <input type="checkbox"/> Cou ou localisation cervicale | <input type="checkbox"/> Hypopharynx |
| <input type="checkbox"/> Nasopharynx | <input type="checkbox"/> Adénopathie sans porte d'entrée | <input type="checkbox"/> Lèvres |
| <input type="checkbox"/> Glandes salivaires | <input type="checkbox"/> Larynx | <input type="checkbox"/> Fosses nasales et sinus paranasaux |
| <input type="checkbox"/> Massif facial | <input type="checkbox"/> Poumon | <input type="checkbox"/> Œsophage |
| <input type="checkbox"/> Oropharynx | <input type="checkbox"/> Autres | |

Sous localisation : (menu déroulant cf annexe)

précisions :

Latéralité : médiane gauche droite bilatérale

Code CIM (menu déroulant : cf.annexe)

Classification TNM

Stade T : T0 T1 T1a T1b T2 T3 T4 T4a T4b Tis Tx NSP

Stade N : N0 N1 N2a N2b N2c N3 Nx NSP

Stade M : M0 M1 Mx NSP

Stade cancer :

- | | | | |
|---------------------------------------|------------------------------------|------------------------------------|------------------------------------|
| <input type="checkbox"/> Stade 0 | <input type="checkbox"/> Stade I | <input type="checkbox"/> Stade II | <input type="checkbox"/> Stade III |
| <input type="checkbox"/> Stade IVA | <input type="checkbox"/> Stade IVB | <input type="checkbox"/> Stade IVC | |
| <input type="checkbox"/> A déterminer | | | |

Le stade cancer se génère automatiquement quand :

Stade cancer	T	N	M
Stade I	T1	N0	M0
Stade II	T2	N0	M0
Stade III	T1, T2 ou T3	N1	M0
Stade III	T3	N0	M0
Stade IVA	T4a	N0, N1	M0
Stade IVA	T1, T2, T3 ou T4a	N2	M0
Stade IVB	T4b	N'importe quel N	M0
Stade IVB	N'importe quel T	N3	M0
Stade IVC	N'importe quel T	N'importe quel N	M1

Siège de la tumeur primitive

Localisation : (menu déroulant cf annexe)

- | | | |
|---|--|---|
| <input type="checkbox"/> Cavité Buccale | <input type="checkbox"/> Cou ou localisation cervicale | <input type="checkbox"/> Hypopharynx |
| <input type="checkbox"/> Nasopharynx | <input type="checkbox"/> Adénopathie sans porte d'entrée | <input type="checkbox"/> Lèvres |
| <input type="checkbox"/> Glandes salivaires | <input type="checkbox"/> Larynx | <input type="checkbox"/> Fosses nasales et sinus paranasaux |
| <input type="checkbox"/> Massif facial | <input type="checkbox"/> Poumon | <input type="checkbox"/> Œsophage |
| <input type="checkbox"/> Oropharynx | <input type="checkbox"/> Autres | |

Sous localisation (cf. annexe) : précisions :

Latéralité : médiane gauche droite bilatérale

Code CIM (cf. annexe) :

Classification TNM

Stade T : T0 T1 T1a T1b T2 T3 **Stade N :** N0 N1 N2 N2a N2b
 T4 T4a T4b Tis Tx NSP N2c N3 Nx NSP

Stade M : M0 M1 Mx NSP

Stade cancer :

- | | | | |
|---------------------------------------|------------------------------------|------------------------------------|------------------------------------|
| <input type="checkbox"/> Stade 0 | <input type="checkbox"/> Stade I | <input type="checkbox"/> Stade II | <input type="checkbox"/> Stade III |
| <input type="checkbox"/> Stade IVA | <input type="checkbox"/> Stade IVB | <input type="checkbox"/> Stade IVC | |
| <input type="checkbox"/> A déterminer | | | |

Le stade cancer se génère automatiquement quand :

Stade cancer	T	N	M
Stade I	T1	N0	M0
Stade II	T2	N0	M0
Stade III	T1, T2 ou T3	N1	M0
Stade III	T3	N0	M0
Stade IVA	T4a	N0, N1	M0
Stade IVA	T1, T2, T3 ou T4a	N2	M0
Stade IVB	T4b	N'importe quel N	M0
Stade IVB	N'importe quel T	N3	M0
Stade IVC	N'importe quel T	N'importe quel N	M1

Siège de la tumeur présentée en RCP (si différent de la tumeur primitive)

Localisation

- | | | |
|---|--|---|
| <input type="checkbox"/> Cavité Buccale | <input type="checkbox"/> Cou ou localisation cervicale | <input type="checkbox"/> Hypopharynx |
| <input type="checkbox"/> Nasopharynx | <input type="checkbox"/> Adénopathie sans porte d'entrée | <input type="checkbox"/> Lèvres |
| <input type="checkbox"/> Glandes salivaires | <input type="checkbox"/> Larynx | <input type="checkbox"/> Fosses nasales et sinus paranasaux |
| <input type="checkbox"/> Massif facial | <input type="checkbox"/> Poumon | <input type="checkbox"/> Œsophage |
| <input type="checkbox"/> Oropharynx | <input type="checkbox"/> Autres | |

Sous-localisation (cf. annexe) :

Latéralité : médiane gauche droite bilatérale

Code CIM (cf. annexe) :

Cas présenté en RCP ce jour :

- Phase initiale Rechute : NSP
- Locale
- Locorégionale
- Ganglionnaire
- Métastatique : poumon foie os autre :

Éléments du dossier : Endoscopie Histologie IRM Scanner TEP Autres :

Statut thérapeutique de la maladie

- Non traitée antérieurement En cours de traitement déjà traité NSP

Traitements antérieurs :

Traitement	Type de traitement	Commentaires
<input type="checkbox"/> Chirurgie		
<input type="checkbox"/> Chirurgie ganglionnaire		
<input type="checkbox"/> Radiothérapie		
<input type="checkbox"/> Radiochimiothérapie		
<input type="checkbox"/> Curiothérapie		
<input type="checkbox"/> Chimiothérapie		
<input type="checkbox"/> Chimiothérapie d'induction		
<input type="checkbox"/> Chimiothérapie palliative		
<input type="checkbox"/> Thérapies ciblées		
<input type="checkbox"/> Soins de support		
<input type="checkbox"/> Autres :		

Résumé clinique :

.....

.....

Organe / Pathologie et Histologie

Date de prélèvement : |_|_|/|_|_|/|_|_|_|_| NSP

Type de prélèvement : Résultat :

- Biopsie
- Exérèse
- Cytoponction
- Autre :
- Non-réalisé :

Type histologique :

- | | |
|---|---|
| <input type="checkbox"/> Carcinome épidermoïde | <input type="checkbox"/> Carcinome épidermoïde basaloïde |
| <input type="checkbox"/> Carcinome verruqueux | <input type="checkbox"/> Carcinome sarcomatoïde |
| <input type="checkbox"/> Carcinome adénoquameux | <input type="checkbox"/> Carcinome muco-épidermoïde |
| <input type="checkbox"/> Carcinome adénoïde kystique | <input type="checkbox"/> Carcinome indifférencié |
| <input type="checkbox"/> Carcinome myoépithélial | <input type="checkbox"/> Carcinome épithélial-myoépithélial |
| <input type="checkbox"/> Carcinome nasopharyngé (UCNT) | <input type="checkbox"/> Carcinome canalaire salivaire |
| <input type="checkbox"/> Adénocarcinome polymorphe de bas grade | <input type="checkbox"/> Adénocarcinome à cellules basales |
| <input type="checkbox"/> Carcinome neuroendocrine à petites cellules | <input type="checkbox"/> Carcinome indifférencié sinonasal |
| <input type="checkbox"/> Carcinome sécrétoire analogue mammaire | <input type="checkbox"/> Carcinome à cellules acineuses |
| <input type="checkbox"/> Carcinome à cellules claires | <input type="checkbox"/> Mélanome malin |
| <input type="checkbox"/> Neuroblastome olfactif (esthésioneuroblastome) | <input type="checkbox"/> Sarcome |
| <input type="checkbox"/> Lymphome | <input type="checkbox"/> Autre : |

Grade histologique : 1 2 3 4 Inconnu

Prélèvement adressé à une tumorothèque : OUI NON

Qualité de résection :

R0 R1 R2

Facteurs de gravité

- Envahissement tumoral des berges d'exérèse :
- Envahissement tumoral ganglionnaire en rupture capsulaire :
- Engainements tumoraux péri-nerveux :
- Emboles tumoraux intra-vasculaires :

Classification pTNM

Stade pT : pT0 pT1 pT2 pT3 pT4
Stade pN : pN0 pN1 pN2a pN2b pN2c pN3
Stade pM : pM0 pM1a pM1b pM1c

Date de prélèvement : []/[]/[] [] NSP

Type de prélèvement : Résultat :

- Biopsie
- Exérèse
- Cytoponction
- Autre :
- Non-réalisé :

Type histologique :

- | | |
|---|---|
| <input type="checkbox"/> Carcinome épidermoïde | <input type="checkbox"/> Carcinome épidermoïde basaloïde |
| <input type="checkbox"/> Carcinome verruqueux | <input type="checkbox"/> Carcinome sarcomatoïde |
| <input type="checkbox"/> Carcinome adénoquameux | <input type="checkbox"/> Carcinome muco-épidermoïde |
| <input type="checkbox"/> Carcinome adénoïde kystique | <input type="checkbox"/> Carcinome indifférencié |
| <input type="checkbox"/> Carcinome myoépithélial | <input type="checkbox"/> Carcinome épithélial-myoépithélial |
| <input type="checkbox"/> Carcinome nasopharyngé (UCNT) | <input type="checkbox"/> Carcinome canalaire salivaire |
| <input type="checkbox"/> Adénocarcinome polymorphe de bas grade | <input type="checkbox"/> Adénocarcinome à cellules basales |
| <input type="checkbox"/> Carcinome neuroendocrine à petites cellules | <input type="checkbox"/> Carcinome indifférencié sinonasal |
| <input type="checkbox"/> Carcinome sécrétoire analogue mammaire | <input type="checkbox"/> Carcinome à cellules acineuses |
| <input type="checkbox"/> Carcinome à cellules claires | <input type="checkbox"/> Mélanome malin |
| <input type="checkbox"/> Neuroblastome olfactif (esthésioneuroblastome) | <input type="checkbox"/> Sarcome |
| <input type="checkbox"/> Lymphome | <input type="checkbox"/> Autre : |

Grade histologique : Cases à cocher (Choix unique) 1 2 3 4 Inconnu

Prélèvement adressé à une tumorothèque : OUI NON

Qualité de résection :

- R0 R1 R2

Facteurs de gravité

- Envahissement tumoral des berges d'exérèse :
- Envahissement tumoral ganglionnaire en rupture capsulaire :
- Engainements tumoraux péri-nerveux :
- Emboles tumoraux intra-vasculaires :

Classification pTNM

Stade pT : pT0 pT1 pT2 pT3 pT4
Stade pN : pN0 pN1 pN2a pN2b pN2c pN3
Stade pM : pM0 pM1a pM1b pM1c

Proposition de prise en charge

Nature de la proposition :

- | | |
|---|---|
| <input type="checkbox"/> Nécessité d'examens complémentaires
<input type="checkbox"/> Surveillance
<input type="checkbox"/> Arrêt des traitements | <input type="checkbox"/> Proposition de traitement
<input type="checkbox"/> Décision reportée
<input type="checkbox"/> Autre : |
|---|---|

Type de proposition :

- | | |
|---|---|
| <input type="checkbox"/> Application d'un référentiel
<input type="checkbox"/> Traitement hors référentiel
<input type="checkbox"/> Recours à une RCP régionale
<input type="checkbox"/> Recours à une RCP inter-régionale | <input type="checkbox"/> Application d'un référentiel régional
<input type="checkbox"/> Recours à une RCP nationale
<input type="checkbox"/> A représenter en RCP |
|---|---|

Plan de traitement :

Traitement	Type de traitement	Commentaires	Structure/Professionnel
<input type="checkbox"/> Chimiothérapie <input type="checkbox"/> Chimiothérapie d'induction <input type="checkbox"/> Chimiothérapie palliative <input type="checkbox"/> Chirurgie <input type="checkbox"/> Chirurgie ganglionnaire <input type="checkbox"/> Curiothérapie <input type="checkbox"/> Radio-chimiothérapie <input type="checkbox"/> Radiothérapie <input type="checkbox"/> Soins de support <input type="checkbox"/> Thérapie ciblée <input type="checkbox"/> Autre :			

Essai thérapeutique : OUI NON Nom de l'essai thérapeutique :

Description de la proposition thérapeutique :

Justification :

ANNEXE I : LOCALISATIONS

Localisation/sous-localisation		Médiane	Gauche	Droite	Bilatérale	Précisez :
Cavité Buccale	Face interne de la joue					
	Langue bord latéral, face dorsale					
	Langue face ventrale					
	Lèvre muqueuse					
	Palais osseux					
	Plancher de bouche					
	Rebord alvéolaire inférieur et gencives					
	Rebord alvéolaire supérieur et gencives					
	Vestibule					
	Zone rétromolaire					
Cou ou localisation cervicale						
Adénopathie sans porte d'entrée						
Fosses nasales et sinus paranasaux	Fosses nasales					
	Ethmoïde					
	Sinus maxillaire					
Glandes salivaires	Glande parotide					
	Glande salivaire accessoire					
	Glande sous mandibulaire					
	Glande sublinguale					
Hypo pharynx	Paroi postérieure du pharynx					
	Rétrocricoiède et bouche oesophagienne					
	Sinus piriforme					
Larynx	Bande ventriculaire					
	Epiglotte					
	Etage sous glottique					
	Margelle / repli aryépiglottique					
	Glotte					
	Ventricule					

Lèvres	Commissures					
	Lèvre inférieure bord libre					
	Lèvre supérieure bord libre					
Massif facial						
Naso pharynx	Paroi latérale					
	Paroi postérieure et paroi supérieure					
Oesophage	Inférieur					
	Médian					
	Supérieur					
Oropharynx	Amygdale					
	Base de langue					
	Luette					
	Paroi postérieure					
	Piliers de l'amygdale					
	Sillon glosso épiglottique (vallécule)					
	Sillon glosso-amygdalien					
	Voile du palais					
Poumon						

ANNEXE II : codes CIM

C00 Tumeur maligne de la lèvre

C44.0	Face cutanée de la lèvre	C00.0	Lèvre supérieure, bord libre
C00.1	Lèvre inférieure, bord libre	C00.2	Lèvre, sans précision, bord libre
C00.3	Lèvre supérieure, face interne	C00.4	Lèvre inférieure, face interne
C00.5	Lèvre, sans précision, face interne	C00.6	Commissure des lèvres
C00.8	Lésion à localisations contiguës de la lèvre	C00.9	Lèvre, sans précision

C01 Tumeur maligne de la base de la langue

Face supérieure de la base de la langue
Partie fixe de la langue SAI
Tiers postérieur de la langue

C02 Tumeur maligne de la langue, parties autres et non précisées

C02.0	Face dorsale de la langue	C02.1	Bord latéral de la langue
C02.2	Face inférieure de la langue	C02.3	Deux tiers antérieurs de la langue, sans précision
C02.4	Amygdale linguale	C02.8	Lésion à localisations contiguës de la langue
C02.9	Langue, sans précision		

C03 Tumeur maligne de la gencive

C03.0	Gencive supérieure
C03.1	Gencive inférieure
C03.9	Gencive, sans précision

- C04 Tumeur maligne du plancher de la bouche
 C04.0 Plancher antérieur de la bouche C04.1 Plancher latéral de la bouche
 C04.8 Lésion à localisations contiguës du plancher de la bouche C04.9 Plancher de la bouche, sans précision
- C05 Tumeur maligne du palais
 C05.0 Voûte palatine C05.1 Voile du palais
 C05.2 Luette C05.8 Lésion à localisations contiguës du palais
 C05.9 Palais, sans précision
- C06 Tumeur maligne de la bouche, parties autres et non précisées
 C06.0 Muqueuse de la joue
 C06.1 Vestibule de la bouche
 C06.2 Région rétromolaire
 C06.8 Lésion à localisations contiguës de la bouche, parties autres et non précisées
 C06.9 Bouche, sans précision
- C07 Tumeur maligne de la glande parotide
- C08 Tumeur maligne des glandes salivaires principales, autres et non précisées
 C08.0 Glande sous-maxillaire
 C08.1 Glande sublinguale
 C08.8 Lésion à localisations contiguës des glandes salivaires principales
 C08.9 Glande salivaire principale, sans précision
- C09 Tumeur maligne de l'amygdale
 C09.0 Fosse amygdalienne
 C09.1 Pilier de l'amygdale (antérieur) (postérieur)
 C09.8 Lésion à localisations contiguës de l'amygdale
 C09.9 Amygdale, sans précision
- C10 Tumeur maligne de l'oropharynx
 C09 Tumeur maligne de l'amygdale C10.0 Sillon glosso-épiglottique
 C10.1 Face antérieure de l'épiglotte C10.2 Paroi latérale de l'oropharynx
 C10.3 Paroi postérieure de l'oropharynx C10.4 Fente branchiale
 C10.8 Lésion à localisations contiguës de l'oropharynx C10.9 Oropharynx, sans précision
- C11 Tumeur maligne du rhinopharynx
 C11.0 Paroi supérieure du rhinopharynx C11.1 Paroi postérieure du rhinopharynx
 C11.2 Paroi latérale du rhinopharynx C11.3 Paroi antérieure du rhinopharynx
 C11.8 Lésion à localisations contiguës de rhinopharynx [voir note 5 Tumeurs C00-D48]
 C11.9 Rhinopharynx, sans précision
- C12 Tumeur maligne du sinus piriforme
- C13 Tumeur maligne de l'hypopharynx
 C12 Tumeur maligne du sinus piriforme C13.0 Région rétro-cricoïdienne
 C13.1 Repli ary-épiglottique, versant hypopharyngé C13.2 Paroi postérieure de l'hypopharynx
 C13.8 Lésion à localisations contiguës de l'hypopharynx C13.9 Hypopharynx, sans précision
- C14 Tumeur maligne de la lèvre, de la cavité buccale et du pharynx, de sièges autres et mal définis
 C06.9 Bouche, sans précision
 C14.0 Pharynx, sans précision
 C14.2 Anneau de Waldeyer
 C14.8 Lésion à localisations contiguës de la lèvre, de la cavité buccale et du pharynx