

Référentiel Régional de RCP (RR-RCP)

CANCEROLOGIE DIGESTIVE
RECTUM

Version Septembre 2016



CANCERS DIGESTIFS

REFERENTIEL NORD PAS DE CALAIS

Source :

Le groupe de travail valide le Thésaurus National de Cancérologie Digestive, Cancer du rectum (dernière MAJ le 01/03/2016). Les commentaires du groupe régional d'organe sont ajoutés **en rouge** dans le texte.

REMERCIEMENTS

Nous remercions chaleureusement les professionnels de santé d'avoir contribué au travail de ce référentiel régional.

- ✓ **Date du référentiel adopté :** Décembre 2007 / Mars 2008
- ✓ **Date d'actualisation :** Mars 2016
- ✓ **Date de publication :** **Septembre 2016**



Réseau Régional de Cancérologie Onco Nord Pas de Calais
180 Rue Eugène Avinée – Parc Eurasanté – 59120 LOOS

Tel : 03 20 13 72 10 - Fax : 03 20 86 11 27 info@onco-npdc.fr - Site Internet : www.onco-npdc.fr

SOMMAIRE

I. PRINCIPES GENERAUX	5
II. CONTRIBUTEURS.....	6
III. DECISION THERAPEUTIQUE EN CANCEROLOGIE	7
IV. EXIGENCES QUALITE DANS LA PRISE EN CHARGE.....	9
V. CHARTE GRAPHIQUE.....	10
VI. INTRODUCTION.....	11
VII. CLASSIFICATIONS.....	11
VIII. EXPLORATIONS PRE THERAPEUTIQUES	16
a) Références.....	16
b) Options.....	18
IX. CRITERES D'OPERABILITE ET DE RESECABILITE	18
a) Opérabilité.....	18
b) Résécabilité.....	19
X. TRAITEMENTS	20
1. METHODES	20
a) Chirurgie.....	20
b) Radiothérapie (RT) et radiochimiothérapie (RCT).....	24
c) Chimiothérapie (CT).....	28
2. STRATEGIE.....	31
a) Tumeurs T1 sm1 (2), N0, < 3 cm de diamètre	32
b) Tumeurs T2N0 ou mrT3 a-b N0 < 4 cm ou T1 > 3 cm - T1 sm3 (cf. explorations pré thérapeutiques)	34
c) Tumeurs T3 ≥ 4cm ou mrT3 c-d ou N1 (cf. explorations pré thérapeutiques)	36
d) Tumeurs T4 à risque de résection R1 ou R2 ou certaines T3 N2 avec marges circonférentielles à risque d'envahissement (stade TNM radiologique ± biopsie)	40
e) Tumeurs avec métastase(s) synchrone(s) résecable(s) d'emblée ou non résecables(s) d'emblée	42
XI. SURVEILLANCE POST THERAPEUTIQUE.....	44
a) Les moyens diagnostiques disponibles	44
b) Stratégie de surveillance.....	44
XII. TRAITEMENT DES RÉCIDIVES LOCO-RÉGIONALES	46
XIII. ANNEXES.....	48
XIV. RÉFÉRENCES BIBLIOGRAPHIQUES.....	50

I. PRINCIPES GENERAUX

Ce référentiel constitue des propositions thérapeutiques qui servent de fondements aux avis émis en réunion de concertation pluridisciplinaire. Il doit être apprécié sous la responsabilité de médecins dans le respect des principes déontologiques d'indépendance et d'exercice personnel de la médecine conformément à l'article 64 du code de déontologie médicale, et en fonction de l'état pathologique du patient.

Ce référentiel a été élaboré par des professionnels de santé sur base de leur expertise, de l'état des connaissances scientifiques au moment de leur élaboration. Ainsi, il ne peut être exclu qu'au moment de leur consultation pour la pratique médicale quotidienne, les données mises à disposition soient incomplètes, inexactes ou obsolètes. Il revient aux professionnels de santé de déterminer et de décider, sous leur responsabilité, de faire ou non application des référentiels.

Conformément à la circulaire du 22 février 2005 relative à l'organisation des soins en oncologie, « lorsque le praticien propose au patient de ne pas appliquer l'avis de la RCP mais de recourir à un autre traitement, il doit pouvoir le justifier et il est nécessaire de le mentionner dans le dossier ».

Article 64 (article r.4127-64 du code de la santé publique)

« Lorsque plusieurs médecins collaborent à l'examen ou au traitement d'un malade, ils doivent se tenir mutuellement informés ; chacun des praticiens assume ses responsabilités personnelles et veille à l'information du malade.

Chacun des médecins peut librement refuser de prêter son concours, ou le retirer, à condition de ne pas nuire au malade et d'en avertir ses confrères. »

II. CONTRIBUTEURS

Coordination du groupe régional :

Pr A. Adenis, Oncologue médical, Centre Oscar Lambret, Lille

Pr M. Hebbar, Oncologue médical, CHRU de Lille

Groupe de travail :

Dr P. Dhaenens, Oncologue radiothérapeute, Institut Andrée Dutreix, Dunkerque

Dr G. Desseaux, Gastro-entérologue, CH Roubaix

Dr F. El Hajbi, Gastro-entérologue, Centre Oscar Lambret, Lille

Dr H. Kouto, Oncologue radiothérapeute, Centre Galilée, Lille

Dr P. Meignie, Chirurgien général et digestif, CH Douai

Dr A. Pham Becker, Oncologue médicale, CH Lens

Dr N. Rezvoy, Oncologue radiothérapeute, Centre Galilée, Lille

Dr A. Zahredine, Chirurgien général et digestif, CH Boulogne sur Mer

Envoi au groupe de professionnels « Cancérologie digestive » - relecteurs :

Dr M. Chaltin, Oncologue radiothérapeute, Centre Joliot Curie, Saint Martin Boulogne

Dr B. Ducrocq, Responsable de l'autoconservation de sperme à visée de préservation, CHRU de Lille

Dr N. Blanchard, Oncologue radiothérapeute, Centre de Cancérologie Les Dentellières Valenciennes

Dr N. Leriche, Oncologue médicale, CH Tourcoing

Dr F. Darloy, Oncologue radiothérapeute, Centre Léonard de Vinci, Dechy

Dr T. Delebecq, Chirurgien viscéral et digestif, CH Roubaix

Dr E. Mulliez, Chirurgien viscéral et digestif, CH Arras

Dr A. Dabrowski, Chirurgien viscéral et digestif, Clinique de St Omer

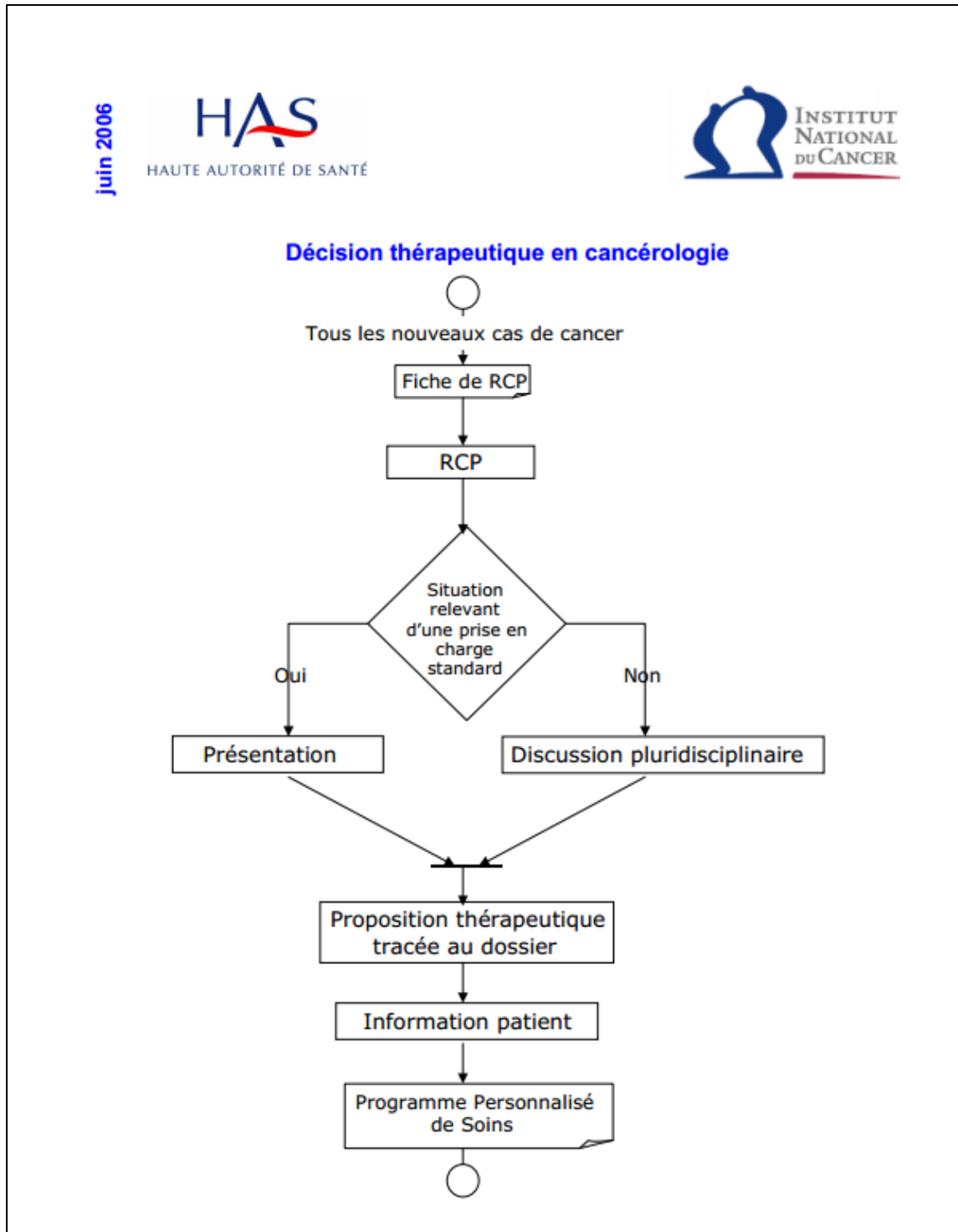
Dr B. Oussadou, Gastro-Entérologue Hépatologue, CH St Omer

Dr A. Fournier, Chirurgien viscéral et digestif, Hôpital Privé Arras Les Bonnettes

Dr C-E. Van Agt, Chirurgien general, CH Dunkerque

III. DECISION THERAPEUTIQUE EN CANCEROLOGIE

Extrait du livret HAS/INCa « Réunion de concertation pluridisciplinaire en Cancérologie », Juin 2006.



Modalités d'organisation de la Réunion de Concertation Pluridisciplinaire (RCP) dans le NPDC

1- Le dossier de tout nouveau patient atteint de cancer doit être **présenté et validé par le président** de séance de la RCP **avant le premier acte thérapeutique**. Il peut s'agir d'un enregistrement simple ou d'une discussion pluridisciplinaire. Le plan de traitement sera ensuite proposé au patient.

2- Si le traitement correspond à un **traitement standard** (décrit dans les Référentiels Régionaux d'aide à la décision en RCP) il fera l'objet d'un **simple enregistrement en RCP avant l'acte thérapeutique**

3- S'il y a **différentes alternatives thérapeutiques**, le dossier fera l'objet **d'une discussion en RCP avant l'acte thérapeutique**

4- **Les dossiers concernant une chirurgie des cancers de l'œsophage, du foie, du pancréas, du rectum sous péritonéal et de l'ovaire feront obligatoirement l'objet d'une discussion avant l'acte thérapeutique et en présence du chirurgien qui opérera le patient** (cf. critère d'agrément).

5- En cas d'acte de **radiologie interventionnelle à visée diagnostique ou de chirurgie réalisée en urgence**, la discussion du dossier du patient en RCP pourra avoir lieu après l'intervention : le dossier ne sera pas seulement enregistré après l'acte, il devra faire l'objet d'une **discussion en RCP pour la suite du traitement**.

6- Les soins oncologiques de support sont intégrés dans l'organisation des RCP

IV. EXIGENCES QUALITE DANS LA PRISE EN CHARGE

Les modalités de prise en charge du patient font l'objet d'une discussion en Réunion de Concertation Pluridisciplinaire (RCP) tenant compte de son âge, du Performance Status (PS), de ses comorbidités, du stade TNM, des caractéristiques biologiques de la tumeur et de la situation sociale. Les informations sont transmises dans les meilleurs délais au médecin traitant.

Les différents aspects de la maladie et des traitements sont expliqués au patient et à ses proches. Des documents d'information sur les différents aspects de la maladie et des thérapeutiques sont disponibles et remis au patient, ainsi qu'un document traçant le Parcours Personnalisé de Soins (PPS).

Les protocoles et schémas thérapeutiques sont écrits, disponibles, connus et régulièrement actualisés. Il existe des protocoles relatifs à la prise en charge des effets secondaires.

Le patient doit pouvoir bénéficier d'une prise en charge de la douleur.

Le patient doit bénéficier de soins de support (diététique, réhabilitation...) tout au long de la prise en charge.

Le patient peut bénéficier de soins palliatifs par une équipe et/ou une structure spécialisée, fixe ou mobile.

Le patient et sa famille peuvent bénéficier d'une prise en charge psychologique et d'une prise en charge sociale.

En cas de constatation de plusieurs cas de cancers dans la famille du patient, une consultation d'oncogénétique peut être proposée.










La participation à un protocole de recherche clinique doit être envisagée à toutes les étapes de la maladie.

Tout patient âgé de plus de 75 ans doit pouvoir bénéficier d'un score G8 de dépistage de fragilité et être adressé pour évaluation oncogériatrique le cas échéant.

V. CHARTE GRAPHIQUE

La charte graphique permet de concevoir de manière identique les arbres de décision dans chaque référentiel régional.

L'arborescence décisionnelle est constituée des formes suivantes:

	Situation de prise en charge
	Question
	Diagnostic / Examens
	Chirurgie
	Radiothérapie
	Traitement médical spécifique (Chimiothérapie, hormonothérapie, immunothérapie, ...)
	Traitement combinés (Radiothérapie Chimiothérapie concomitante, ...)
	Suivi / Surveillance
	Discussion en RCP

VI. INTRODUCTION

Ce texte est consacré aux adénocarcinomes du rectum, cancers primitifs du rectum de loin les plus fréquents. Les tumeurs endocrines et les lymphomes digestifs sont l'objet d'autres chapitres de ce thésaurus. L'incidence des cancers du rectum est voisine de 15 000 nouveaux cas par an en France, peut-être moins si l'on considère que certains cancers du sigmoïde (ou jonction recto-sigmoïdienne) sont enregistrés parfois comme des cancers du (haut) rectum.

Tous stades confondus, la probabilité de survie à 5 ans est d'environ 55% (Bouvier, 2015).

Ce cancer expose non seulement à une diffusion métastatique (hépatique et pulmonaire surtout), mais aussi à des récidives locales très pénibles et généralement non résécables (devenues rares avec les traitements actuels). Son traitement repose sur la résection chirurgicale avec en particulier exérèse totale du mésorectum, souvent associée à une radiochimiothérapie (RCT) préopératoire. Les traitements associés à la chirurgie pouvant exposer le patient à un surcroît de séquelles fonctionnelles et à des complications, la décision de la stratégie thérapeutique adaptée à chaque patient nécessite un bilan pré-thérapeutique spécialisé, un examen clinique par un chirurgien avant tout traitement, puis une discussion en réunion de concertation pluridisciplinaire (RCP) associant gastroentérologues, chirurgiens, radiothérapeutes, chimiothérapeutes, radiologues et anatomopathologistes. La qualité de l'exérèse chirurgicale, de l'anatomo-pathologie, de l'IRM et la qualité de la radiothérapie sont des facteurs primordiaux de la réussite thérapeutique, sur le plan vital et sur le plan fonctionnel.

VII. CLASSIFICATIONS

Classification anatomique

Les examens les plus fiables pour différencier les différents étages du rectum sont le toucher rectal, la rectoscopie rigide (l'utilisation d'un endoscope souple expose à de nombreuses erreurs en pratique), l'échographie endorectale et l'IRM. L'examen TDM est moins performant que l'IRM pour visualiser la tumeur. Les distances sont étalonnées par rapport à la marge anale, mesure la plus reproductible, ou par rapport au bord supérieur du sphincter ; cette mesure est importante pour évaluer les possibilités de conservation sphinctérienne, la longueur du canal anal étant variable d'un individu à l'autre (2 à 4 cm). Le siège de la tumeur est défini à partir de son pôle inférieur.

- bas rectum : 0 à 5 cm de la marge anale ou à 2 cm ou moins du bord supérieur du sphincter
- moyen rectum : > 5 à 10 cm de la marge anale ou de > 2 à 7 cm du bord supérieur du sphincter
- haut rectum : > 10 à 15 cm de la marge anale ou à plus de 7 cm du bord supérieur du sphincter
- jonction rectum-sigmoïde > 15 cm ou au-dessus du corps de la 3^{ème} vertèbre sacrée

La distance du pôle inférieur à la marge anale doit être appréciée en fonction du caractère sous péritonéal à l'IRM.

Classification anatomo-pathologique

Source : Classification UICC TNM des tumeurs malignes, 7^{ème} édition, 2010

Les ganglions régionaux du rectum sont :

- ganglion rectal (hémorroïdal) supérieur – moyen et inférieur (*situé dans la graisse du mésorectum*) ou ganglions du mésorectum (*synonyme de ganglion rectal*)
- ganglion iliaque interne (hypogastrique) (*qui est en continuité avec les ganglions de l'artère rectale moyenne*)
- ganglion sacré latéral – présacré et promontoire (Gerota)
- ganglion mésentérique inférieur (en fait très à distance du rectum et jamais inclus dans les champs d'irradiation mais toujours enlevé lors du curage chirurgical et ayant une forte valeur pronostique). Certains référentiels de RCMI peuvent proposer leur inclusion dans le PTV.
- les métastases ganglionnaires autres que celles listées ci-dessus sont classées comme métastases à distance (*ganglion obturateur ou iliaque externe*). Le curage iliaque externe et interne (hypogastrique) n'est pas recommandé car il augmente les séquelles et n'améliore pas la survie après traitement néoadjuvant (Nagawa, 2001).

Rectum (C20)

T : Tumeur primitive

TX	Renseignements insuffisants pour classer la tumeur primitive
T0	Pas de signe de tumeur primitive
Tis	Carcinome in situ : intra-épithélial ou envahissant la lamina propria ¹
T1	Tumeur envahissant la sous-muqueuse
T2	Tumeur envahissant la musculuse
T3	Tumeur envahissant la sous-séreuse ou les tissus péri-coliques et péri-rectaux
T4	Tumeur envahissant directement les autres organes ou structures et/ou perforant le péritoine viscéral
T4a	Tumeur perforant le péritoine viscéral
T4b	Tumeur envahissant directement les autres organes ou structures ^{2 3}

Note :

¹ Tis inclut les cas de cellules cancéreuses localisées dans la membrane basale glandulaire (intraépithéliales) ou dans la lamina propria (intra-muqueuses) sans extension à travers la musculaire muqueuse à la sous-muqueuse.

² L'invasion directe du T4b comprend l'invasion des autres segments du colo-rectum par la voie de la séreuse, prouvée par l'examen microscopique ou comprend, pour les tumeurs survenant sur une localisation rétro ou sous-péritonéale, l'invasion directe des autres organes ou structures du fait de l'extension au-delà de la musculuse.

³ Une tumeur qui est adhérente macroscopiquement à d'autres organes ou structures est classée cT4b. Toutefois, si microscopiquement aucune tumeur n'est présente dans la zone d'adhésion, elle sera classée pT1-3, en fonction de la profondeur de l'invasion pariétale.

N : Ganglions régionaux

Nx	Renseignements insuffisants pour classer les adénopathies régionales
N0	Pas de métastase ganglionnaire régionale
N1	Métastase dans 1 à 3 ganglions lymphatiques régionaux
N1a	Métastase dans 1 ganglion lymphatique régional
N1b	Métastase dans 2-3 ganglions lymphatiques régionaux
N1c	Nodule(s) tumoral, c. à d., satellite(s)* dans la sous-séreuse, ou dans les tissus péri-coliques, ou péri-rectaux sans métastase ganglionnaire régionale
N2	Métastase dans 4 ou plus ganglions lymphatiques régionaux
N2a	Métastase dans 4-6 ganglions lymphatiques régionaux
N2b	Métastase dans 7 ou plus ganglions lymphatiques régionaux

Note * Des nodules tumoraux (satellites), macroscopiques ou microscopiques, situés dans le tissu adipeux péri-colique ou péri-rectal de la zone de drainage lymphatique de la tumeur primitive sans signe histologique de tissu lymphatique résiduel dans le nodule peuvent correspondre à une extension tumorale discontinue, une invasion veineuse avec extension extra-vasculaire (V1/2) ou un ganglion lymphatique totalement tumoral (N1/2). Si de tels nodules sont observés avec des tumeurs qui auraient été classés T1 ou T2, alors la classification T reste inchangée et le nodule est enregistré N1c. Si le nodule est considéré par le pathologiste comme un ganglion lymphatique totalement détruit par le processus tumoral (généralement de contour régulier), il doit être enregistré comme un ganglion lymphatique positif et non comme un nodule satellite, et chacun d'entre eux devra être compté séparément pour établir la classification pN finale.

M : Métastases à distance

M0	Pas de métastases à distance
M1	Présence de métastase(s) à distance
M1a	Métastase localisée à un seul organe (foie, poumon, ovaire, ganglion(s) lymphatique(s) autre que régional)
M1b	Métastases dans plusieurs organes ou péritonéales

Les catégories pT et pN correspondent aux catégories T et N.

L'examen d'au moins 12 ganglions régionaux est nécessaire à l'évaluation correcte du statut ganglionnaire. Si ce nombre n'est pas atteint, la pièce doit être réexaminée par l'anatomo-pathologiste. Cependant, en l'absence d'envahissement ganglionnaire, même si le nombre de 12 ganglions habituellement examinés n'est pas atteint, l'UICC (2002) et l'AJCC recommandent de classer N0 et non Nx les patients sans ganglion envahi.

Remarques : le nombre de ganglions est souvent diminué après traitement néoadjuvant. Par conséquent le nombre de 12 ganglions habituellement requis peut ne pas être atteint malgré une recherche minutieuse.

Stade 0	Tis	N0	M0
Stade I	T1, T2	N0	M0
Stade II	T3, T4	N0	M0
Stade IIA	T3	N0	M0
Stade IIB	T4a	N0	M0
Stade IIC	T4b	N0	M0
Stade III	tous T	N1, N2	M0
Stade IIIA	T1, T2	N1	M0
	T1	N2a	M0
Stade IIIB	T3, T4a	N1	M0
	T2, T3	N2a	M0
	T1, T2	N2b	M0
Stade IIIC	T4a	N2a	M0
	T3, T4a	N2b	M0
	T4b	N1, N2	M0
Stade IVA	tous T	tous N	M1a
Stade IVB	tous T	tous N	M1b

Les données du registre SEER aux USA montrent une relation complexe entre degré d'extension dans la paroi et envahissement ganglionnaire. Les lésions pT2N1 ayant une meilleure survie globale à 5 ans (72 %) que les pT3N0 (64 %) (Gunderson, 2010).

L'examen anatomo-pathologique doit préciser l'état de la marge distale et de la marge circonférentielle (clairance) de la résection, ainsi que le degré d'intégrité macroscopique du mésorectum selon Quirke (Quirke, 2009). Une marge distale ou circonférentielle ≤ 1 mm est considérée comme envahie (résection R1). Une marge circonférentielle < 2 mm est prédictive de rechute locale (Nagtegaal, 2002). Une résection R1 expose cependant plus à un risque de métastases que de rechute locale (Tilly, 2014).

En cas de traitement préopératoire, le stade TNM sur la pièce opératoire sera exprimé en ypTNM.

Réponse histologique

La régression tumorale correspond à la destruction des cellules tumorales par le traitement néoadjuvant. Elle est différente de l'évaluation du stade ypTNM. Elle s'évalue de façon semi-quantitative en appréciant le pourcentage de cellules viables et le pourcentage de territoires fibreux ou colloïdes résultant de la destruction de la tumeur. Elle s'appuie sur différentes classifications de reproductibilité variable, dont la plus ancienne est celle de Dworak (Dworak, 1997). Ces classifications comportent 3 à 5 grades et vont des réponses complètes à l'absence de réponse. Elles fournissent un bon témoin de radiosensibilité et chimiosensibilité de la tumeur. Il est recommandé de prélever au minimum 5 blocs au site tumoral et pour les tumeurs mesurant moins de 3 cm, ou en cas d'absence de tumeur résiduelle, d'inclure la totalité de la lésion ou de la cicatrice. Une réponse histologique complète sur la tumeur primitive sera définie par l'absence de cellules tumorales viables. Elle est associée à un très bon pronostic (Maas, 2010), bien que ce paramètre à forte valeur pronostique ne puisse être actuellement considéré comme un critère de substitution (Bonnetain, 2012).

Il est recommandé de préciser en plus de la marge circonférentielle et du stade ypTNM, le degré de réponse histologique. Dans l'essai ACCORD 12, le score de Dworak modifié utilisé comprenait 4

grades (au lieu de 5 dans la version originale de 1997) dont les deux grades les plus reproductibles, soit grade 4 : aucune cellule viable décelable ; grade 3 : quelques rares cellules viables décelables (pouvant siéger dans le mésorectum : ypT3 ou la paroi rectale : ypT1 ou 2) (Dworak, 1997 ; Gérard, 2010).

Les classifications actuelles ne prennent pas en considération les phénomènes de régression pouvant concerner des ganglions initialement métastatiques qui peuvent présenter des régressions partielles ou totales (stérilisation). Ceci pourrait refléter l'impact des traitements d'induction mais reste à valider.

Des réponses particulières au traitement d'induction telles que la réponse colloïde peuvent s'observer dans les adénocarcinomes du rectum. Il s'agit de flaques de mucine contenant des cellules adénocarcinomeuses ou acellulaires. Ce type de réponse est observé dans environ 30% des adénocarcinomes du rectum après traitement néoadjuvant. Selon le collège des pathologistes américains une réponse colloïde acellulaire devrait être considérée comme une réponse histologique complète ; cette réponse colloïde peut s'objectiver dans les ganglions lymphatiques (Shia, 2011).

Test moléculaire

Statut MSI

La recherche d'une instabilité microsatellitaire peut s'effectuer aussi bien par biologie moléculaire que par immunohistochimie (détection des protéines hMLH1, hMSH2, hMSH6 et hPMS2), les deux méthodes étant à la fois complémentaires et très bien corrélées (Bibeau, 2011). La régression tumorale observée après traitement néoadjuvant peut gêner la détermination du statut MSI par biologie moléculaire. Par ailleurs une extinction de la protéine MSH6 en immunohistochimie peut être observée après traitement néoadjuvant, sans qu'une instabilité microsatellitaire soit présente en biologie moléculaire.

L'ensemble de ces arguments incite à réaliser dès le bilan initial des biopsies fixées et incluses en paraffine, dédiées à la pathologie moléculaire bien qu'une instabilité des microsatellites (MSI ou dMMR) soit beaucoup plus rare dans les cancers du rectum (1 à 3%) que dans les cancers du côlon. L'étude des mutations de *RAS* et *BRAF* sera utile en cas de maladie métastatique (Allegra, 2009). En cas de réponse histologique complète ou majeure, ce statut pourra être déterminé sur biopsie pré-thérapeutique afin d'éviter des faux négatifs (Bibeau, 2011).

VIII. EXPLORATIONS PRE THERAPEUTIQUES

a) Références

Il faut, par **l'interrogatoire**, chercher des antécédents familiaux pouvant évoquer un syndrome de Lynch (Bibeau, 2011).

Le toucher rectal (TR) est le temps primordial de l'examen clinique. Il est réalisé si possible sur un rectum vide, en décubitus dorsal, cuisses fléchies ou en décubitus latéral gauche ou en position genu-pectorale. Il évalue la distance de la tumeur par rapport à la marge anale et à la sangle pubo-rectale (pôle supérieur du canal anal), la taille de la tumeur mesurée en cm ; si possible on mesure les 2 plus grands diamètres, l'aspect macroscopique polypôïde sessile, parfois pédiculé, ulcéré, ulcéro-bourgeonnant ou purement infiltrant. Le TR apprécie la mobilité de la tumeur par rapport aux plans pariétaux profonds, une fixation pariétale (parois pelviennes ou organes pelviens antérieurs) évoquant un risque de résection R2, l'extension circonférentielle, les tumeurs circonférentielles ayant un pronostic plus défavorable, la consistance de la tumeur molle, ferme ou indurée. Le TR peut également détecter l'existence de nodules indurés secondaires dans le mésorectum classés cN1. Il est enfin un examen clé pour apprécier la réponse clinique et notamment une réponse clinique complète.

Les examens complémentaires du bilan locorégional sont la coloscopie, la rectoscopie, l'IRM, l'écho-endoscopie rectale (EER), et le TEP Scan en fonction du contexte et de sa disponibilité :

- **la rectoscopie au tube rigide**, qui permet la réalisation de biopsies multiples, est réalisée sans anesthésie en position genu-pectorale ou en décubitus latéral gauche sur un rectum vide. Elle apprécie comme la coloscopie l'extension circonférentielle, la taille et l'aspect de la lésion, et mesure avec précision la distance entre le pôle inférieur de la tumeur et la marge anale.
- **La coloscopie sous anesthésie générale** est dans l'immense majorité des cas le 1^{er} examen réalisé pour le diagnostic étiologique de rectorragies. Elle devra être complétée, éventuellement pendant le même temps anesthésique, par une rectoscopie rigide permettant d'éviter les erreurs dans la mesure de la distance du pôle inférieur de la tumeur à la marge anale. La coloscopie totale permet de rechercher des lésions néoplasiques coliques sus-jacentes et d'en intégrer le traitement dans la stratégie thérapeutique. **La coloscopie est à refaire 3 à 6 mois après l'intervention si elle a été incomplète en préopératoire.**
- **L'EER** permet un bilan d'extension précis notamment pour les tumeurs limitées à la paroi rectale. Elle utilise une classification uTN dérivée du TNM (uT1 : muqueuse et sous muqueuse ; uT2 : musculuse ; uT3 : graisse périrectale ; uT4 : organe de voisinage). Sa précision diagnostique est évaluée à 87,5 % pour l'extension pariétale. Les sondes de hautes fréquences (15, 20, voire 30 Mhz), peu utilisées, permettent de distinguer les tumeurs intra-muqueuses (m) des cancers envahissant la sous-muqueuse (sm), et parmi celles-ci d'établir une subdivision en 3 degrés (sm1, 2, 3) selon la profondeur de l'atteinte (Harewood, 2004). Pour les tumeurs de stade précoce (T1/2), mobiles au toucher rectal, l'EER est plus efficace que les autres examens dans la différenciation T1 vs T2 (atteinte de la musculuse). L'IRM n'apporte pas d'informations complémentaires.

- **l'IRM pelvienne** est réalisée dans pratiquement tous les cas notamment pour les tumeurs localement évoluées et les tumeurs basses. Elle conditionne le choix du traitement néoadjuvant. Elle est réalisée en séquence T2 et T1 en saturation de graisse, injection de gadolinium, coupes dans les 3 plans de l'espace et notamment coupes axiales perpendiculaires à l'axe du rectum et de la tumeur, séquence de diffusion axiale centrée sur la tumeur (calcul du coefficient apparent de diffusion). C'est un examen indispensable pour les tumeurs circonférentielles, sténosantes, suspectes d'être T3 ou T4.

Le compte rendu de l'IRM doit comporter au moins les éléments suivants :

- La localisation de la tumeur par rapport à la marge anale, au bord supérieur du sphincter externe et à la ligne de réflexion péritonéale. La distance entre le pôle inférieur de la tumeur et le bord supérieur du muscle pubo-rectal. La dimension de la tumeur et sa position dans le pelvis par rapport aux pièces sacrées et aux organes de voisinage.
- Le staging T et N
- Pour les tumeurs T3, la classification mrT3a/b/c/d :
 - T3a-b : graisse infiltrée sur 5 mm ou moins
 - T3c-d : localement avancée infiltrant la graisse sur plus de 5 mm ou avec extension au contact du *fascia recti*.
- Envahissement éventuel du fascia recti (défini par une marge ≤ 1 mm) : distance la plus courte entre tumeur ou adénopathie d'une part et fascia recti
- Distance entre tumeur ou adénomégalie et muscles striés pelviens, notamment pour les tumeurs basses pour lesquelles une résection intersphinctérienne est envisageable.

Sa fiabilité est en revanche imparfaite pour déterminer les envahissements ganglionnaires pelviens (Patel, 2011).

Après traitement néo-adjuvant, elle pourrait permettre d'évaluer la réponse tumorale, avec une corrélation encore imparfaite avec la réponse histologique (Patel, 2011 ; Nougaret, 2013). L'examen avec séquence de diffusion est en faveur d'une poursuite évolutive s'il montre la persistance d'une restriction de diffusion (Beets Tan, 2015). La disparition d'une adénopathie ayant fait classer initialement N1 la tumeur est en faveur d'une tumeur en réalité N0. L'examen clinique par toucher rectal et rectoscopie est l'examen le plus précis pour identifier une réponse clinique complète. L'IRM avec séquence de diffusion permet de renforcer ce diagnostic de RCc (**Réponse clinique complète**) (Maas, 2015).

En pratique aucun examen d'imagerie n'est fiable pour détecter les adénopathies périrectales métastatiques, avec une concordance radio-histologique d'aux mieux 60%. (Roman, 2004 ; Hermanek, 2010 ; Patel, 2011).

Le bilan à distance comporte la recherche des métastases hépatiques et pulmonaires par un scanner thoraco-abdomino-pelvien et injecté.

Le poids et la taille sont renseignés ainsi que l'état général OMS.

- L'antigène carcino-embryonnaire (ACE) peut, lorsqu'il est élevé avant traitement, attirer l'attention sur une possible maladie métastatique ou T3-4 de grand volume. Son évolution après traitement peut être utile pour la surveillance. Le CA 19-9 est sans ou de peu d'intérêt (mauvaises spécificité et sensibilité).

b) Options

- L'utilisation de la chromoendoscopie ou d'une coloration électronique adaptée (NBI : narrow band imaging ; endomicroscopie laser confocale) est recommandée si on suspecte un syndrome de Lynch, en vue de mieux détecter les adénomes plans.
- Échographie abdominale et radiographie de thorax, si on ne peut obtenir une TDM dans un délai raisonnable.
- IRM hépatique et TEP-scan FDG : en cas de doute sur la nature métastatique d'une lésion.
- TEP-scan FDG avec fusion d'images avec l'IRM et/ou le scanner pour faciliter le contourage de la tumeur (GTV) lors de la préparation de la radiothérapie conformationnelle.

IX. CRITERES D'OPERABILITE ET DE RESECABILITE

a) Opérabilité

- L'âge : l'âge physiologique est à considérer, plus que l'âge chronologique. Une évaluation gériatrique peut s'imposer en fonction de l'âge et des comorbidités. L'utilisation de la grille Oncodage G8 (en annexe) permet de sélectionner les patients dont l'évaluation oncogériatrique spécialisée est indispensable. La prise en charge de patients de plus en plus âgés conduit à adapter les stratégies thérapeutiques à cette population particulière. Au-delà de 85 ans, le traumatisme chirurgical doit être limité au maximum (Rutten, 2008).
- Le sexe et la morphologie du patient : l'abord chirurgical du rectum peut être difficile chez l'homme en raison de l'étroitesse du pelvis. Une surcharge pondérale peut également être source de difficultés opératoires.
- Les comorbidités : elles sont appréciées en collaboration avec l'anesthésiste et l'oncogériatre pour les patients âgés. En ce qui concerne le bilan préanesthésique il est recommandé d'utiliser la classification de l'American Society of Anaesthesiology (ASA) :
 1. patient en bonne santé
 2. atteinte modérée d'une grande fonction
 3. atteinte sévère d'une grande fonction
 4. atteinte sévère de plusieurs grandes fonctions
 5. patient moribond ayant une espérance de vie inférieure à 24 heures

Les fonctionnalités : le bilan clinique évalue la fonction sphinctérienne anorectale notamment le degré de continence et la sexualité chez la femme et chez l'homme (les dysfonctions érectiles chez l'homme).

En cas d'opérabilité compromise, des stratégies alternatives à la chirurgie radicale doivent être discutées en RCP (cf. infra).

b) Résécabilité

En préopératoire : en cas de lésion accessible au doigt (tumeurs des tiers inférieur et moyen du rectum), le toucher rectal réalisé par un clinicien expert (éventuellement sous anesthésie), renseigne sur les possibilités de résection de la lésion (**per coelioscopie**). Il est à combiner au toucher vaginal chez la femme. L'examen de référence pour la résécabilité est l'IRM pelvienne qui montre avec précision l'envahissement du *fascia recti*, de l'espace intersphinctérien et/ou des organes péirectaux.

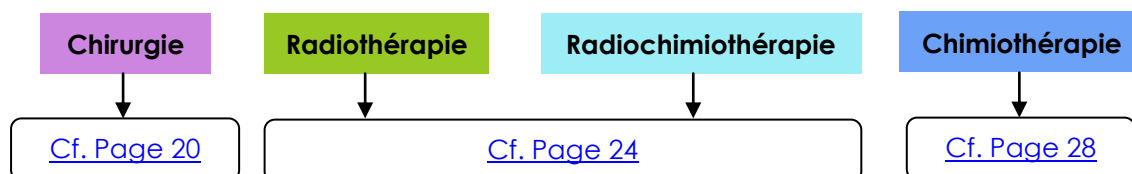
Une tumeur est considérée comme non résécable cliniquement ou à risque de résection R1 (facteur pronostique péjoratif) si elle est fixée à un organe ou une structure de voisinage au toucher rectal et radiologiquement si la marge circonférentielle est < 1 mm en IRM. La non résécabilité de type R1 (résidu microscopique probable) ou R2 (résidu macroscopique probable) est temporaire ou définitive en fonction de la réponse au traitement néoadjuvant et du chirurgien. Il est essentiel que le chirurgien examine le patient avant le début du traitement néoadjuvant pour pouvoir **évaluer la réponse tumorale**, généralement 6 à 8 semaines après la fin de la RT. Il peut ainsi juger aux mieux de la résécabilité de la tumeur et des possibilités de conservation sphinctérienne, voire rectale.

Il est important de quantifier le degré de la réponse clinique. Dans l'essai ACCORD 12 (Gérard, 2010 ; Gérard, 2012), une réponse clinique complète était définie au TR et en rectoscopie rigide comme : aucune tumeur visible, paroi rectale souple ou discrète cicatrice ou ulcération résiduelles. Cette réponse clinique complète est corrélée avec la stérilisation de la pièce opératoire, l'absence de rechute locale et la survie sans évènement (Gérard, 2012). Cette réponse clinique complète est rare pour les T3 de plus de 4 cm de diamètre (Gérard, 2015). On pourrait envisager des stratégies de surveillance sans chirurgie (Habr Gama, 2009 ; Habr Gama, 2014 ; Maas, 2012) ou avec exérèse locale transanale (Lezoche, 2012 ; Garcia- Aguilar, 2012 ; GRECCAR 4 – Vendrely, 2014) en cas de réponse clinique complète ou quasi complète, notamment chez des personnes âgées ou fragiles ou refusant une amputation abdomino-périnéale. L'IRM est utile, mais toujours en cours d'évaluation, pour apprécier cette réponse tumorale. Elle permet de quantifier la réponse selon le score TRG (Tumor Regression Grade). Un score ymrTRG1 ou 2 témoigne d'une réponse complète ou quasi complète à l'IRM de contrôle après traitement néoadjuvant (Nougaret, 2013 ; Patel, 2011).

En peropératoire : l'exploration peut mettre en évidence une extension imprévue aux organes de voisinage interdisant la résection. Si le patient n'a pas eu de traitement préopératoire, il est conseillé d'interrompre l'acte chirurgical en vue d'un traitement néo- adjuvant, éventuellement sous couvert d'une colostomie. Chez un patient ayant reçu un traitement préopératoire et en cas d'extension pelvienne résiduelle postérieure (sacrum), latérale (vasculaire, urétérale, nerveuse), antérieure (vessie, prostate chez l'homme, utérus, vagin chez la femme), une exérèse macroscopiquement incomplète (R2) ne doit pas être envisagée. Les conditions doivent alors être réunies pour qu'un geste d'exérèse élargie à visée curative (exérèse monobloc) puisse être réalisé. Ces conditions comprennent une information au patient, la préparation de l'équipe chirurgicale à ce type de geste (centre de recours), le repérage d'un site de stomie urinaire et digestive éventuelle.

X. TRAITEMENTS

1. METHODES



a) Chirurgie

La qualité de l'exérèse chirurgicale est le facteur essentiel du pronostic du cancer du rectum. Les modalités de la résection rectale varient en fonction du siège de la tumeur, de son extension éventuelle aux organes de voisinage, du terrain du patient, de son souhait de conservation et de l'état du sphincter anal. Les petites tumeurs du rectum T1N0 < 3cm peuvent, sous réserve d'une sélection rigoureuse, être enlevées par voie locale par chirurgie transanale.

- **Règles d'exérèse carcinologique du cancer du rectum**

L'exérèse du rectum (proctectomie) est entreprise après un bilan complet de la cavité abdominale. La biopsie de toute lésion suspecte est recommandée pour guider la prise en charge ultérieure. La découverte peropératoire d'une carcinose péritonéale doit faire renoncer au geste d'exérèse et soumettre le dossier à un centre expert de traitement de la carcinose après description précise des lésions.

L'exérèse extrafasciale du mésorectum (Heald, 1986) réduit significativement les récurrences locorégionales et le respect de l'innervation pelvienne limite les séquelles urinaires et sexuelles des résections rectales. En l'absence d'atteinte du *fascia recti*, la préservation des nerfs autonomes pelviens permet une amélioration des résultats génito-urinaires. Les lésions les plus fréquentes surviennent au niveau du plexus hypogastrique inférieur (Niveau de preuve 3).

Les abordages coelioscopique ou robotique ne diffèrent pas en termes de complications nerveuses (Niveau de preuve 4).

Dans le cas des tumeurs du tiers supérieur, la section du mésorectum doit passer 5 cm sous la limite inférieure de la tumeur. Il est recommandé de réséquer la totalité du mésorectum des tumeurs des tiers moyen et inférieur. Le caractère complet et sans effraction de l'exérèse du méso-rectum doit être mentionné dans le compte-rendu opératoire et anatomopathologique standardisé (Quirke, 2009). Une photographie de la pièce opératoire est réalisée de principe. La mesure des marges chirurgicales (distale et circonférentielle) est indispensable pour définir le caractère complet de la résection et a un rôle pronostique. La marge de sécurité distale (distance entre le pôle inférieur de la tumeur et la recoupe distale du rectum) doit être ≥ 1 cm, distance mesurée sur une pièce non fixée et sans traction (Moore, 2003). Une marge < 1 cm, après traitement néoadjuvant, pourrait cependant être compatible avec un bon contrôle local (Pahlman, 2013). La valeur de la marge

circonférentielle reste un facteur pronostique indépendant en termes de récurrence et de survie après chirurgie optimale avec ou sans radiochimiothérapie néoadjuvante (Niveau de preuve 2). La valeur de la marge circonférentielle doit être mesurée selon les recommandations de l'AJCC/UICC 7e édition. Le seuil de positivité de ≤ 1 mm est retenu (Niveau de preuve 2).

Le curage ganglionnaire mésentérique inférieur est justifié sans toutefois lier l'artère mésentérique inférieure au ras de l'aorte. Une ligature à 1 cm de l'aorte donne des résultats carcinologiques comparables et épargne les nerfs à destinée pelvienne qui cheminent à ce niveau. La réalisation de curages ganglionnaires iliaques n'est pas recommandée (Nagawa, 2001). En cas de ganglion suspect dans ces territoires, un prélèvement sera fait pour examen extemporané et un clip posé en vue d'un repérage ultérieur.

Le lavage du moignon rectal après clampage du rectum sous la tumeur diminuerait le taux de récurrence locale et de récurrence anastomotique (Niveau de preuve 2). L'abord périnéal premier sur 5-6 cm peut être recommandé à chaque fois qu'il est nécessaire de réaliser une anastomose colo-anale manuelle, notamment dans les situations difficiles (bassin étroit, sexe masculin, obésité, tumeurs volumineuses) (Niveau de preuve 2).

L'exérèse rectale par laparoscopie peut être recommandée (Niveau de preuve 1). Elle assure un résultat oncologique au moins équivalent à l'exérèse par laparotomie pour les tumeurs T1, T2 et T3 faibles. Cet abord apporte également un bénéfice en termes de durée d'hospitalisation et de pertes sanguines au prix d'une durée opératoire plus longue. Elle doit cependant être réservée à des centres experts, comme le montrent les études randomisées récentes ACOZOG et ALACART (Stevenson, 2015 ; Fleshman, 2015).

La spécialisation du chirurgien en chirurgie colorectale améliore le taux de préservation sphinctérienne et la survie des patients (Niveau de preuve 2), ainsi que le contrôle local (Niveau de preuve 3).

La spécialisation en chirurgie colorectale est plus importante que le volume de cas traités (Niveau de preuve 2).

- **Indications des types d'exérèse**

RÉFÉRENCES

Les facteurs essentiels de choix sont le siège, l'extension locorégionale du cancer, la marge latérale en IRM, le morphotype du patient et la spécialisation du chirurgien. En cas de doute sur la conservation sphinctérienne, l'avis d'un chirurgien expert devra être demandé avant tout traitement préopératoire, puis après traitement néoadjuvant.

- **Cancer du haut rectum (intrapéritonéal)** : exérèse du rectum et du mésorectum jusqu'à 5 cm sous le pôle inférieur de la lésion, anastomose colorectale mécanique ou manuelle a priori non protégée.
- **Cancer du moyen rectum** : exérèse complète du mésorectum, rétablissement de continuité par anastomose colo-anale protégée. L'adjonction d'un réservoir colique en J de 5 à 6 cm de longueur est recommandée (Niveau de preuve 1). Si la confection d'un réservoir est impossible, une anastomose latéro-terminale est recommandée (Fazio, 2007).
- **Cancers du bas rectum** : exérèse complète du rectum et du mésorectum. Si une marge distale macroscopique de 1 cm au moins (Niveau de preuve 2) et une marge latérale supramillimétrique sont obtenues d'emblée ou après dissection inter-sphinctérienne

(centres expérimentés) : anastomose colo-anales protégée avec réservoir colique (Niveau de preuve 2). Si la tumeur envahit le muscle strié (sphincter externe ou releveur) ou si une marge supramillimétrique avec les muscles striés ne peut pas être obtenue : amputation abdomino-périnéale extralévatorienne. Une classification des tumeurs du bas rectum permet d'évaluer les possibilités de préservation sphinctérienne et doit être utilisée (Niveau de preuve 2) (Rullier, 2013).

- **Résection du rectum avec rétablissement de continuité**

RÉFÉRENCE

Une dérivation temporaire du flux fécal est recommandée en cas d'anastomose sous douglassienne (sous péritonéale). La fermeture de la stomie par voie élective se fait au 2^{ème} – 3^{ème} mois postopératoire, après contrôle radiologique de l'anastomose.

OPTIONS

- En cas d'incompétence sphinctérienne avec incontinence anale préopératoire ne semblant pas liée à la taille de la tumeur, notamment chez les personnes âgées, une anastomose colo-anales n'est pas recommandée. **L'opération de Hartmann**, respectant les règles carcinologiques précédemment décrites, peut être une alternative à l'amputation abdomino-périnéale.
- Proctectomie avec anastomose colo-anales différée au 7^{ème} jour évitant la stomie temporaire mais ne permettant pas la confection d'un réservoir (Baulieux, 2004).

- **Exérèse locale par voie transanale**

RÉFÉRENCES

L'exérèse chirurgicale transanale est à préférer aux techniques de destruction tumorale (électrocoagulation ou laser) ou de mucosectomie. Toute fragmentation de la tumeur doit être formellement évitée. En effet, elle permet un examen histologique de la lésion en totalité, indispensable pour s'assurer du caractère adapté du traitement.

L'exérèse locale d'un cancer du rectum peut être considérée comme sûre sur le plan oncologique, c'est-à-dire avec un faible risque d'envahissement ganglionnaire, lorsque tous les critères suivants sont réunis : adénocarcinome pTis ou pT1sm1, moyennement ou bien différencié, absence d'embolies vasculaires ou lymphatiques, absence de budding tumoral, et absence de contingent mucineux ou à cellules indépendantes.

En dehors de ces critères, le risque ganglionnaire devient significatif et doit faire discuter une chirurgie rectale avec ETM (**excision totale du mésorectum**) de rattrapage dans un délai court.

L'écho-endoscopie rectale est indispensable avant exérèse locale car elle permet de sélectionner avec précision les tumeurs uTis et uT1 candidates à un traitement local contrairement aux tumeurs uT2 (Niveau de preuve 2). En effet, après exérèse locale d'une tumeur ayant des facteurs histopronostiques défavorables, la chirurgie rectale radicale de rattrapage offre de moins bons résultats oncologiques par rapport à une chirurgie radicale d'emblée (Niveau de preuve 3).

L'exérèse monobloc doit comporter toute l'épaisseur de la paroi rectale en regard de la tumeur, avec une marge de résection périphérique de 1 cm.

L'exérèse par voie transanale conventionnelle (parachute ou lambeau tracteur) n'est pas la technique de choix pour les tumeurs rectales relevant de l'exérèse locale et ne devrait être utilisée qu'en cas de tumeur distale localisée à moins de 5 cm de la marge anale (Niveau de preuve 1). **Le pôle supérieur par rapport à la marge anale ne doit pas dépasser les 6 cms.**

Les deux techniques validées avec de bons résultats oncologiques en termes de qualité d'exérèse (exérèse monobloc et résection complète) sont l'exérèse endoscopique par dissection sous-muqueuse (ESD) et la microchirurgie transanale endoscopique (TEM). Cependant la TEM permet d'obtenir plus de résections monobloc et de résections complètes que l'ESD (Niveau de preuve 1).

Ces techniques doivent être réalisées par des praticiens experts (Lezoche, 2012 ; Pucciarelli, 2013).

La pièce d'exérèse doit être adressée épinglée et orientée au laboratoire d'anatomo-pathologie.

En cas de facteurs histologiques défavorables, un traitement adjuvant par radiothérapie ou radiochimiothérapie ne peut pas être une alternative valide en l'absence de données probantes dans la littérature. Cependant cette stratégie pourrait être une alternative chez les patients dont l'état général contre-indique une prise en charge standard (Niveau de preuve 3) ou qui après information refusent une chirurgie mutilante.

- **Amputation Abdominopérinéale**

En cas d'amputation abdomino-périnéale, l'exérèse tant pelvienne que périnéale doit éviter une dissection en cône séparant la tumeur des muscles releveurs. En effet, l'essai hollandais a montré que le risque de perforation rectale et de marge circonférentielle envahie était trois fois plus élevé après amputation qu'après chirurgie conservatrice sphinctérienne, ce qui justifie une exérèse extra-lévatorienne (West, 2008). La morbidité périnéale après amputation abdominopérinéale est élevée et augmentée par les traitements néoadjuvants. La fermeture première du périnée avec drainage est la technique de référence. Le patient doit être prévenu et préparé à une colostomie définitive dont le site aura été localisé en préopératoire. Le concours d'une stomathérapeute est essentiel.

OPTIONS

Après amputation abdominopérinéale, le comblement du défaut pelvi-périnéal peut utiliser un comblement du pelvis par épiplooplastie pédiculisée, un lambeau musculocutané de grand droit ou de grand fessier, ou la mise en place d'une prothèse biologique de collagène, afin de diminuer la morbidité et la durée de cicatrisation périnéales.

Une reconstruction périnéale par colostomie périnéale irriguée peut être proposée. Elle diminue la morbidité périnéale immédiate et permet une qualité de vie comparable aux interventions conservatrices du sphincter.

b) Radiothérapie (RT) et radiochimiothérapie (RCT)

Les adénocarcinomes rectaux sont modérément radiosensibles. L'ensemble des études portant sur l'escalade des doses de radiothérapie au-delà de 35 puis 45 Gy montre clairement deux phénomènes : 1) l'escalade de dose augmente la réponse tumorale clinique et histopathologique et améliore le contrôle local (Wiltshire, 2006 ; Appelt, 2013). Cependant, l'adénocarcinome rectal doit être considéré comme relativement radiorésistant, une dose de 92 Gy étant nécessaire pour stériliser les tumeurs T3 dans 50 % des cas (seulement) ; 2) l'irradiation de grands volumes pelviens (> 1 500 cm³) augmente la toxicité précoce et tardive.

Les progrès à venir reposent sur des irradiations plus précises, dans des volumes réduits et à des doses plus fortes en fonction du contexte clinique (Thariat, 2012).

La RT ou RCT préopératoire est préférée à la radiothérapie postopératoire en raison d'une meilleure observance, d'une plus faible toxicité et d'une plus grande efficacité sur le contrôle local (Sauer, 2004 et 2012). La radiothérapie préopératoire diminue la fréquence des récurrences locales, y compris en cas d'exérèse optimale du mésorectum (Kapiteijn, 2001 ; Sebag-Montefiore, 2009 ; van Gijn, 2011). L'efficacité de la chimiothérapie concomitante à la radiothérapie préopératoire a été démontrée par deux essais multicentriques de phase III (Gérard, 2006 ; Bosset, 2006). Elle augmente la réponse tumorale et diminue de moitié le taux de récurrence locale à 5 ans par rapport à la radiothérapie seule (8% vs 16%), au prix d'une légère surtoxicité dans ces 2 études où l'exérèse du mésorectum n'était pas systématique. **L'association d'une irradiation et d'une chimiothérapie concomitante est recommandée.** L'essai CRO7 (Sebag-Montefiore, 2009) montre que le schéma court 25 Gy/5 fractions (25/5) en préopératoire est plus efficace qu'une radiochimiothérapie postopératoire de nécessité en cas de marge envahie et réduit le taux de rechute locale, même pour les tumeurs T2 et celles du haut rectum. Avec les techniques de radiothérapie moderne, la RCT postopératoire présente une toxicité acceptable (Park, 2011).

- **Efficacité sur la survie globale**

La radiothérapie est efficace sur le contrôle local mais n'influence pas la survie. Les seuls gains de survie avaient été observés dans des études où le taux de récurrence locale était prohibitif (O'Connell, 1994 ; Folkesson, 2005). Depuis l'amélioration de l'exérèse chirurgicale et la diminution du taux de récurrence locale entre 5% et 10%, aucun essai n'a plus montré un bénéfice de survie liée au traitement néoadjuvant.

- **Tolérance de la radiothérapie ou de la radiochimiothérapie**

La radiothérapie a un impact négatif sur les fonctions sexuelle et digestive (Stephens, 2010), le risque d'impuissance, de dyspareunie et d'incontinence anale étant plus élevé en cas de radiothérapie associée à la chirurgie. Ce risque de toxicité accrue est cependant modéré si l'on utilise de petits champs d'irradiation (Marsh, 1994) ne dépassant pas vers le haut l'interligne S2-S3 (Nijkamp, 2011) et protégeant le canal anal notamment pour les cancers du rectum moyen. Dans l'essai hollandais les récurrences au-dessus de S3 étaient exceptionnelles. Dans l'essai ACCORD 12, la fréquence des toxicités ≥ grade 3 était inférieure à 2% à 3 ans (Gérard, 2012). La radiothérapie de contact associée comme boost à la RCT n'augmente pas la toxicité précoce ou tardive du traitement (Gérard, 2015).

- **Indication de la radiothérapie ou de la radiochimiothérapie préopératoire**

L'essai hollandais qui comportait une chirurgie de type TME a inclus des cancers des trois tiers du rectum et de stade I à III. L'analyse rétrospective de ces sous-groupes a suggéré l'inutilité de la radiothérapie pour les tumeurs du haut rectum (Kapiteijn, 2001). A l'inverse, l'essai CR07 montre une diminution significative des rechutes locales après radiothérapie courte préopératoire (25 Gy/5 fractions) pour tous les cancers du rectum, y compris ceux situés dans le haut rectum (Sebag-Montefiore, 2009). La radiochimiothérapie est recommandée en cas de tumeur non résécable du haut rectum. Elle peut rendre résécables des tumeurs qui ne l'étaient pas initialement (Braendengen, 2008) (Niveau de preuve 2).

Une radiochimiothérapie préopératoire est recommandée pour les cancers T3-T4 du moyen et bas rectum ou pour toutes les tumeurs qui à l'IRM sont à 1 mm ou moins du fascia recti quel qu'en soit le siège et le stade. Elle doit être discutée en réunion de concertation pluridisciplinaire (grade A).

- **Choix du type de radiothérapie ou de radiochimiothérapie préopératoire**

- Quelle radiochimiothérapie ?

Les essais randomisés publiés depuis 5 ans permettent les constatations suivantes :

- L'oxaliplatine associée à la capécitabine ou au 5 FU (et concomitante d'une radiothérapie étalée) augmente la toxicité précoce de grade 3 ou plus et n'améliore ni la stérilisation des pièces opératoires ni le contrôle local (Aschele, 2011 ; Gérard, 2010 et 2012 ; Schmoll, 2013 ; Allegra, 2015). La radiochimiothérapie ne doit pas comporter d'oxaliplatine concomitante à la radiothérapie.
- La capécitabine donne des résultats équivalents à ceux du 5 FU (Allegra, 2015 ; Gérard, 2010 ; Schmoll, 2014 ; Hofheinz, 2012).
- La dose de 45 Gy (1,8 Gy par fraction) semble donner, dans deux populations différentes, des taux de stérilisation tumorale (ypCR) inférieurs à ceux obtenus avec une dose de 50 Gy (2 Gy par fraction) avec 11,3 % de ypCR dans l'essai PETACC 6 (CAPOX 45) vs 19,2 % dans l'essai ACCORD 12 (CAPOX 50). La dose de 50 Gy (2Gy par fraction) est bien tolérée avec un recul de 5 ans si elle est distribuée dans un volume limité ne dépassant pas S2 ou S1 vers le haut et si après 44 Gy les volumes sont réduits pour n'inclure que la (les) tumeur(s) macroscopique(s). Après 75 ans, la dose de radiothérapie peut éventuellement être réduite à 45 Gy (1,8 Gy/F), bien que la relative radiorésistance de l'adénocarcinome rectal puisse justifier une dose de 50 Gy voir plus (Wiltshire, 2006 ; Appelt, 2013 ; François, 2015 et 2016).

- Radiochimiothérapie ou radiothérapie seule accélérée ?

Le choix entre radiochimiothérapie longue ou radiothérapie courte 25/5 n'est pas tranché de façon nette. Un essai polonais (Bujko, 2004) ne montrait pas de différence mais rapportait un taux inhabituel de récurrence locale de 16 % avec la radiochimiothérapie longue. Un essai australien, qui a inclus seulement 326 patients (Ngan, 2012), ne montre pas de différence significative en terme de tolérance immédiate et de taux de rechute locale à 3 ans de 7,5 % avec 25 /5 et 4,4 % avec radiochimiothérapie (50,4 Gy /25 fr) et 5-FU. Toutefois, pour les tumeurs distales, le taux de rechute locale a été de 12,5 % pour les tumeurs traitées par 25/5 versus 0 % pour celles traitées par radiochimiothérapie préopératoire. Avec de petits volumes irradiés le protocole court 25/5 présente une tolérance acceptable à 3 ans (Sebag- Montefiore, 2009). Il est possible que le taux de contrôle local soit meilleur avec la radiochimiothérapie. Après un protocole court 25/5, une chirurgie différée à 6 semaines semble possible sans toxicité accrue (Peterson, 2015 ; essai PRODIGE 42 NACRE).

- Techniques de radiothérapie associées à la radiothérapie externe ou utilisées seules :
 - Radiothérapie de contact endocavitaire (50 Kv). Son service médical rendu est reconnu par la HAS (2008) pour les lésions T1-2-3. Une étude randomisée montre avec un long recul que, associée à la radiothérapie externe, elle augmente les réponses cliniques complètes, augmente significativement (70 % vs 40 %) le taux de conservation sphinctérienne et permet parfois de conserver le rectum soit après exérèse locale soit après une simple surveillance minutieuse (« watch and wait ») en cas de réponse clinique complète (Ortholan, 2012).
 - Curiethérapie à l'iridium, soit interstitielle soit endocavitaire, peut être utilisée après exérèse locale ou radiothérapie externe, voire en préopératoire. Son efficacité en préopératoire (endocavitaire) montre qu'un petit volume d'irradiation < à 0,5 litre est efficace et très bien toléré (Vuong, 2007 ; Breugom, 2015).

- **Conservation du sphincter ou de tout le rectum après radiochimiothérapie**

La radiothérapie ou la radiochimiothérapie préopératoire n'ont pas démontré définitivement la possibilité d'augmenter la conservation sphinctérienne, mais le manque de standardisation de la chirurgie est un défaut dans ces études (Gérard, 2012 ; Kim, 2013). L'essai Lyon R96-02 sur 88 patients avec un recul de 10 ans montre qu'une escalade de dose par une radiothérapie de contact 50 kv augmente (notamment en cas de réponse clinique complète) la conservation sphinctérienne (et la conservation du rectum) pour les cancers T2-T3 < 4cm de diamètre du bas rectum (Gerard, 2004 ; Ortholan, 2012).

Dans le même esprit de conservation Habr-Gama propose une radiochimiothérapie de 54 Gy avec capecitabine suivie d'une chimiothérapie de « consolidation » pendant 6 semaines. Une stratégie de « watch and wait » en cas de réponse clinique complète lui permet d'obtenir dans 35% à 45% des cas une conservation de l'ensemble de l'organe (Habr-Gama, 2009 et 2014).

La conservation du rectum en cas de RCc est une voie de recherche d'actualité (Janssen, 2013). La résection antérieure est un progrès en termes de qualité de vie quand on la compare à une AAP (**amputation abdomino périnéale**), mais le syndrome de la résection antérieure est de plus en plus considéré comme un handicap important (Emmertsen, 2012). Plusieurs équipes tentent de reproduire voire d'améliorer les résultats de Habr-Gama (Maas, 2011). L'étude comparative britannique récente portant sur 129 patients ayant bénéficié d'une simple surveillance montre que cette stratégie bien qu'elle expose un risque majoré de rechute locale (38% à 3 ans) n'a pas d'effet péjoratif sur la survie car ces rechutes locales diagnostiquées précocement sont rattrapables par chirurgie de type TME (Renehan, 2015). Une question importante non résolue est de savoir si en cas de RCc il faut se contenter d'une surveillance active (TR, endoscopie, imagerie) ou si une exérèse locale est utile. L'essai randomisé français GRECCAR 2 a montré sur 195 tumeurs T2T3 < 4 cm que le protocole CAP 50 obtenait une réponse complète ou partielle (T < 2 cm) dans 71% des cas. Parmi les 71 malades opérés avec TME, 40% avaient une pièce opératoire stérilisée et tous les cas ypT0-1 étaient ypN0. Parmi 74 malades traités par exérèse locale 26 (35%) présentaient une lésion résiduelle ypT2 ou R1 et ont été réopérés par TME. Au total 38% des patients ont pu conserver leur rectum (Vendrely, 2014). Les résultats en termes de rechute locale et de survie seront connus prochainement. Avec une stratégie identique (essai prospectif ACOSOG Z6041) pour des lésions T2 N0 (72 patients) traitées par CAPOX 50 ou 45 puis exérèse locale le taux de contrôle local à 3 ans est de 96% avec une DFS de 87% (Garcia-Aguilar, 2015). Les essais en cours d'inclusion permettront sans doute de répondre à cet espoir de conservation d'organe.

La stratégie d'exérèse locale après réponse complète ou quasi-complète après radiochimiothérapie est toujours en cours d'évaluation. Les résultats encourageants des études de phase 2 suggèrent que cette stratégie est applicable chez des malades très sélectionnés, devant 1) la présence d'importantes comorbidités, empêchant une chirurgie radicale plus lourde, 2) un refus par le patient d'une chirurgie plus radicale, ou 3) une excellente réponse à la radiochimiothérapie pour des tumeurs très bas situées nécessitant initialement une amputation abdomino-périnéale. Ces propositions, basées sur les critères d'inclusions des études disponibles, restent à confirmer par les essais randomisés français, américains, et européens en cours. Dans l'attente des résultats à long terme de ces essais randomisés, le traitement de référence reste la proctectomie avec exérèse totale du mésorectum quelle que soit la réponse à la radiochimiothérapie mais l'amputation abdomino-périnéale doit être rare et discutée en RCP en cas de RCc.

En cas d'exérèse locale première pour une lésion T1 ou un polype malin, une reprise chirurgicale immédiate s'impose en cas d'éléments histopathologiques péjoratifs (Bach, 2009 ; Morino, 2015). Cependant chez des patients fragiles présentant une lésion pT1, une RCT adjuvante semble efficace pour contrôler localement la tumeur sans perte de chance de survie comme le montre l'étude du SEER sur 3 715 cancers du rectum traités par exérèse locale première. Cette RCT peut être associée à un boost local par radiothérapie de contact. (Gérard, 2015). Ces options conservatrices nécessitent une information cout/bénéfice du patient, et des centres experts. En cas de tumeur pT2 une proctectomie radicale s'impose (Banghu, 2013).

RÉFÉRENCES

Le schéma FUFOL 45 Gy reste une référence de grade A.

Le schéma actuel des bras témoins dans les essais randomisés est, en France, le protocole «CAP 50» (accord professionnel) :

- **50 Gy en 25 fractions étalées sur 5 semaines (2 Gy par fraction),**
- **dans un petit volume irradié ne dépassant que rarement vers le haut la jonction S2/S3 et épargnant le canal anal pour les lésions du rectum moyen, avec réduction des volumes après 44 Gy,**
- chimiothérapie concomitante : capécitabine (1 600 mg/m² réparties en 1 dose matin et soir de 800 mg/m² les jours de radiothérapie).
- délai de la résection chirurgicale : 7 ± 1 semaines après la fin de la RT.
- **Règles de qualité de la radiothérapie** : qu'elle soit utilisée en préopératoire ou en postopératoire, la RT doit être pratiquée avec les normes de qualité suivantes :
 - utilisation de photons de haute énergie (≥ 6 Mv),
 - avec 3 ou 4 faisceaux, en décubitus ventral (ou dorsal),
 - technique de RT conformationnelle 3D après acquisition d'images par scanner et/ou IRM et/ou Tepsan, avec protection adaptée des organes critiques (anses intestinales, vessie, canal anal, sacrum et bassin). La radiothérapie conformationnelle avec modulation d'intensité (RCMI) n'a pas démontré de bénéfice mais peut-être intéressante pour préserver le grêle ou la vessie et en cas de surimpression intégrée simultanée pour des T4 ou « gros » T3.
 - il est exceptionnel d'inclure dans les volumes traités les ganglions iliaques externes ou obturateurs sauf si ces ganglions sont manifestement envahis. La limite antérieure du CTV restant en général en arrière des uretères.

OPTIONS (à discuter en RCP)

- CAP 45 : 45 Gy et capécitabine 825 mg/m² matin et soir les jours de radiothérapie, qui est la référence dans beaucoup de pays (Europe, USA),
- 5FU continu,
- dose par fraction de 1,8 Gy (au lieu de 2 Gy) avec des doses totales de 45 à 54 Gy,
- CAP 50 avec capécitabine de 825 mg/m² matin et soir.
 - Le délai recommandé de la chirurgie après RCT est de 7 semaines (± 1) et peut être allongé jusqu'à 12 semaines. Un délai prolongé augmente le taux de pièces opératoires stérilisées mais ne modifie pas la survie globale (François, 1999 ; Cotte, 2016).
 - Radiothérapie préopératoire seule en cas de contre-indication à la chimiothérapie notamment chez les patients âgés et fragiles. Le schéma court 25/5 (dans un volume limité) est bien adapté à cette population âgée et permet d'éviter des déplacements nombreux.
 - Radiochimiothérapie postopératoire (à base de 5FU continu ou de capécitabine) en cas de chirurgie sans traitement préopératoire et de tumeur R1 ou pN1-2. La technique d'irradiation est voisine de celle utilisée en préopératoire. Elle englobe largement l'anastomose en cas de résection antérieure et la cicatrice périnéale en cas d'AAP (Park, 2011).
 - Les autres schémas (fluoropyrimidines avec irinotécan) et les associations avec des biothérapies (anti-VEGF ou anti-EGFr) ne doivent être utilisées que dans le cadre d'études contrôlées.
 - Radiothérapie de contact endocavitaire (50 Kv) : seule pour les lésions T1N0 bien différenciées. Toujours associée à la (chimio) radiothérapie en cas de lésion T2-3 chez des patients opérables ou non.
 - Curiethérapie à l'iridium, interstitielle ou endocavitaire. Cette dernière peut être utilisée après exérèse locale ou radiothérapie externe, voire en préopératoire.

c) Chimiothérapie (CT)

• Chimiothérapie adjuvante

Actuellement, malgré la diminution du risque de récurrence locale, le risque de récurrence métastatique après exérèse d'un cancer du rectum reste de l'ordre de 20 % à 60 % en fonction du stade TNM initial. Dans les essais thérapeutiques récents (Sauer, 2004 ; Kapiteijn, 2001 ; Gérard, 2006 ; Bosset, 2006 ; Sebag-Montefiore, 2009 ; Gérard, 2012) ce risque pour les cancers du rectum T3 ou T4 était de 32 à 38 %.

Chimiothérapie par 5FU monothérapie

Aucune étude randomisée n'a démontré le bénéfice d'une chimiothérapie adjuvante par 5FU et acide folinique (AF) dans le cancer du rectum. Il existe des arguments dans la littérature en faveur de la chimiothérapie adjuvante par fluoropyrimidines mais, en raison de l'étalement des études sur de nombreuses années, de l'hétérogénéité des patients inclus, de la chirurgie réalisée (exérèse ou non du mésorectum), des protocoles de radiochimiothérapie et de chimiothérapie adjuvante utilisés, de l'observance médiocre, toute conclusion avec des niveaux de preuve élevés est impossible. Les données des « essais historiques » publiés avant 1990 de chimiothérapie adjuvante

(Bachet, 2010), les méta-analyses des essais de chimiothérapie adjuvante (Petersen, 2012) et surtout l'étude QUASAR (QUASAR Collaborative Group, 2007) suggèrent cependant qu'une chimiothérapie adjuvante par fluoropyrimidines (par voie intraveineuse ou per os), diminue le risque de récurrence métastatique et améliore la survie après chirurgie à visée curative d'un cancer du rectum de stade II ou III, y compris après RT préopératoire. Ce bénéfice semble similaire à celui observé dans le cancer du côlon.

La méta-analyse Cochrane de 2012 a analysé 21 essais randomisés (dont 11 essais occidentaux et 10 essais japonais) publiés entre 1981 et 2011 avec un total de 16 215 CCR dont 9 785 cancers du rectum (Peterson, 2012). Toutes comprenaient dans le bras traitement adjuvant une chimiothérapie à base de fluoropyrimidine. Dans 20 de ces essais, les patients n'avaient pas reçu de traitement néoadjuvant. En terme de SG, la chimiothérapie adjuvante permettait de diminuer significativement le risque relatif de décès de 17 % par rapport à une surveillance simple (HR = 0,83 ; IC 95 % : 0,76-0,91), mais avec une hétérogénéité entre les études ($p = 0,09$ pour un risque alpha fixé à 10 %). Le risque de récurrence locale ou métastatique était également diminué de 25 % (HR = 0,75 ; IC 95 % : 0,68-0,83) mais avec aussi une hétérogénéité entre les études ($p = 0,03$) qui ne permettait pas de conclusion claire.

L'étude 22921 de l'EORTC n'a pas montré d'amélioration de la survie globale pour les patients recevant, après radiothérapie ou radiochimiothérapie pré-opératoire suivie de chirurgie, 4 cures de chimiothérapie adjuvante par 5FU et AF. Dans cet essai, seulement 43 % des patients ont reçu la totalité de la chimiothérapie prévue par le protocole et 28 % des patients n'ont jamais débuté la chimiothérapie adjuvante (Bosset, 2006), difficulté fréquente pour les stratégies post-opératoires. Avec un recul de 10 ans cette chimiothérapie adjuvante n'a procuré aucun gain de survie sans rechute ou globale (Bosset, 2014).

Quatre essais, dont celui de l'EORTC, ont été réunis dans une méta-analyse récente. (Breugnot, 2015). Elle regroupait les données individuelles de 1 196 patients avec une tumeur située à moins de 15 cm de la marge anale, classée de stade II-III et opérée avec résection R0 après radiothérapie ou radiochimiothérapie néoadjuvante, avec ou sans chimiothérapie adjuvante postopératoire par fluoropyrimidines. Avec un suivi médian de 7 ans, la chimiothérapie adjuvante ne permettait d'augmenter ni la SG (HR = 0,97 ; IC 95 % : 0,81-1,17 ; $p = 0,77$) ni la SSR (HR = 0,91 ; IC 95 % : 0,77-1,07 ; $p = 0,23$). Il n'existait pas de différence pour la SSR à 5 ans avec ou sans chimiothérapie (35,5 % vs 36,5 %, $p = 0,523$). Cependant, en analyse de sous-groupes, les auteurs mettaient en évidence un bénéfice du traitement adjuvant chez les patients avec une tumeur située entre 10 et 15 cm de la marge anale (haut rectum) en ce qui concerne la SSR (HR = 0,59 ; IC 95 % : 0,40-0,85 ; $p = 0,005$) et la SSR à distance (HR = 0,61 ; IC 95 % : 0,40-0,94 ; $p = 0,025$). Cette méta-analyse a entraîné plusieurs lettres, discutant sa méthodologie. Seuls les patients avec un cancer du rectum ypTNM stade II et III ont été inclus, les patients avec un stade I ou en réponse complète histologique ont été exclus de l'analyse. Ainsi les patients les plus sensibles à la RCT ont été exclus et les patients les plus résistants gardés dans cette analyse. Il faut noter la faible observance à la chimiothérapie post-opératoire avec seulement 48 à 73 % de patients ayant reçu la chimiothérapie adjuvante prévue.

Chimiothérapie par 5FU et oxaliplatine

Les essais MOSAIC et C07 du NASBP ayant établi les standards de chimiothérapie pour le cancer du côlon autorisaient l'inclusion des cancers du haut rectum (tumeur débutant à 12 ou 15 cm de la marge anale, pas de radiothérapie préopératoire). Trois autres essais randomisés ont étudié l'intérêt de l'ajout de l'oxaliplatine à une fluoropyrimidine. (Hong, 2014 ; Rodel, 2014 ; Schmoll, 2014).

L'essai de phase II sud-coréen ADORE (ADJuvant Oxaliplatin in REctal cancer) chez 321 patients stades II et III, dont 20 % âgés de plus de 65 ans réséqués R0 (TME après radiochimiothérapie) a comparé un traitement postopératoire de 4 mois par 5-FU + AF à FOLFOX 6 modifié (ou FOLFOX 4s,

avec oxaliplatine à 85 mg/m²). La SSR à 3 ans était significativement plus importante dans le bras FOLFOX 6m (72 % vs 63 %, p = 0,047). La SG à 3 ans était également supérieure dans le bras FOLFOX 6m (95 % vs 86 %, p = 0,036). En analyse de sous-groupes, le bénéfice relatif du FOLFOX 6m pour la SSR était plus important et n'était significatif que pour les stades III : 67 % vs 57 % (HR 0,60 ; IC 95 % : 0,37-0,98 ; p = 0,04). Pour les tumeurs de stade II elle était de 82 % vs 71 % (HR 0,74 ; IC 95 % : 0,334-1,657 ; p = 0,47).

Par ailleurs, deux essais de phase III, CAO/ARO/AIO-04 et PETACC 6, ont évalué l'ajout d'oxaliplatine à la RCT néoadjuvante et à la chimiothérapie adjuvante chez des patients avec un cancer du rectum cT3-T4 ou cN+M0. Ils ont été présentés en communication orale à l'ASCO en 2014, avec des conclusions discordantes (Rodel, 2015 ; Schmoll, 2014 non encore publié). Le critère principal de jugement était dans ces 2 essais la SSR à 3 ans. Les patients étaient opérés avec TME et la durée de la chimiothérapie adjuvante était de 4 mois. L'étude CAO/ARO/AIO-04 a inclus 1 265 patients entre 2006 et 2010 et a évalué le 5-FU (continu pendant la RCT, bolus en postopératoire) versus un schéma avec oxaliplatine pendant la RCT, puis FOLFOX 6 après la résection pendant 4 mois (100 mg/m² d'oxaliplatine) (Rodel, 2015). Le traitement post-opératoire a été reçu par 80 % des patients. Dans le bras FOLFOX 6 la SSR à 3 ans était significativement plus importante que dans le bras 5-FU (76 % vs 71 %, HR 0,79 ; p = 0,03). Les courbes de survie globale étaient strictement identiques. Il est difficile de faire la part de la responsabilité de l'intensification du traitement préopératoire et de l'adjonction de l'oxaliplatine au traitement postopératoire. (Rodel, 2015).

L'étude PETACC-6 (Pan European Trial Adjuvant Colon Cancer) a inclus 1 094 patients et utilisé la capécitabine seule ou associée à l'oxaliplatine (XELOX) pour 6 cycles (Schmoll, 2014). A l'analyse intermédiaire avec un suivi médian de 31 mois, les patients dans le bras capecitabine avaient une SSR à 3 ans similaire à celle des patients du bras XELOX (75 %, vs 74 % p = 0,78 ; HR 1,04 ; IC 95 % : 0,81-1,33). Dans le sous-groupe des patients ypTxN+ sur la pièce (n = 283), les résultats n'étaient pas meilleurs (IC 95 % : 0,67-1,42).

Au total deux études associant à l'oxaliplatine du 5FU intraveineux, dont une de phase III, sont positives sur la SSR, sans effet sur la survie globale, mais l'étude de phase III a introduit l'oxaliplatine dès le traitement pré-opératoire. Une étude associant l'oxaliplatine à la capécitabine en population occidentale est négative. L'étude coréenne, sans oxaliplatine dans la radiochimiothérapie préopératoire, permet de retenir une présomption d'efficacité de l'adjonction de l'oxaliplatine au 5FU intraveineux dans le traitement adjuvant avec un niveau de preuve 2. L'association Xelox ne peut pas être recommandée. Il reste donc difficile de conclure sur l'intérêt ou non de l'adjonction de l'oxaliplatine au 5FU dans cette situation.

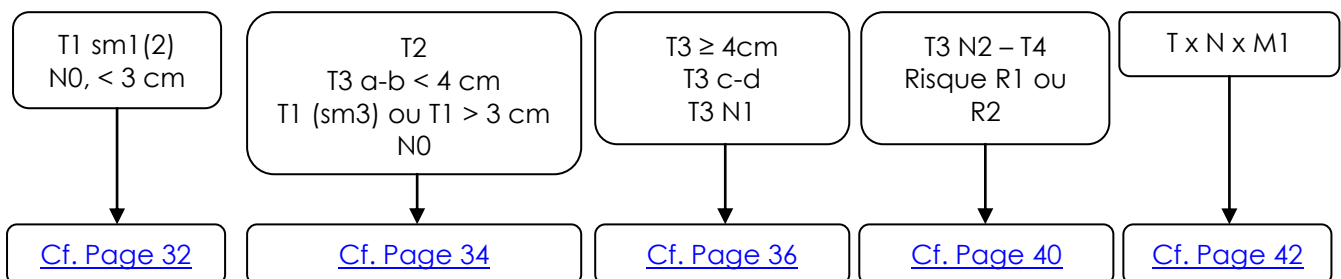
Les anticorps anti-EGFr (cetuximab) et les anti-angiogéniques (bevacizumab) testés en association avec la radiothérapie et/ou la radiochimiothérapie n'ont pas démontré d'intérêt et ne doivent pas être utilisés. Le bevacizumab ou le cetuximab n'ont plus de place dans le traitement adjuvant du cancer du rectum, en raison de l'absence de données dans le rectum (pas d'essai randomisé évaluant la SSM à 3 ans) et de l'absence d'efficacité en traitement adjuvant des cancers du côlon (de Gramont, 2012 ; Taieb, 2012).

- **Chimiothérapie néo-adjuvante** (non recommandé en pratique courante, réservée aux essais thérapeutiques)

Une chimiothérapie d'induction (FOLFOX 6m ou XELOX ou FOLFIRINOX) peut être discutée pour les tumeurs non résecables, ce d'autant que les premiers résultats des phases II randomisées de chimiothérapie d'induction sont encourageants en termes de toxicité et d'observance (Chua, 2010 ; Fernandes-Martos, 2010, Schrag, 2014) (**avis d'expert**).

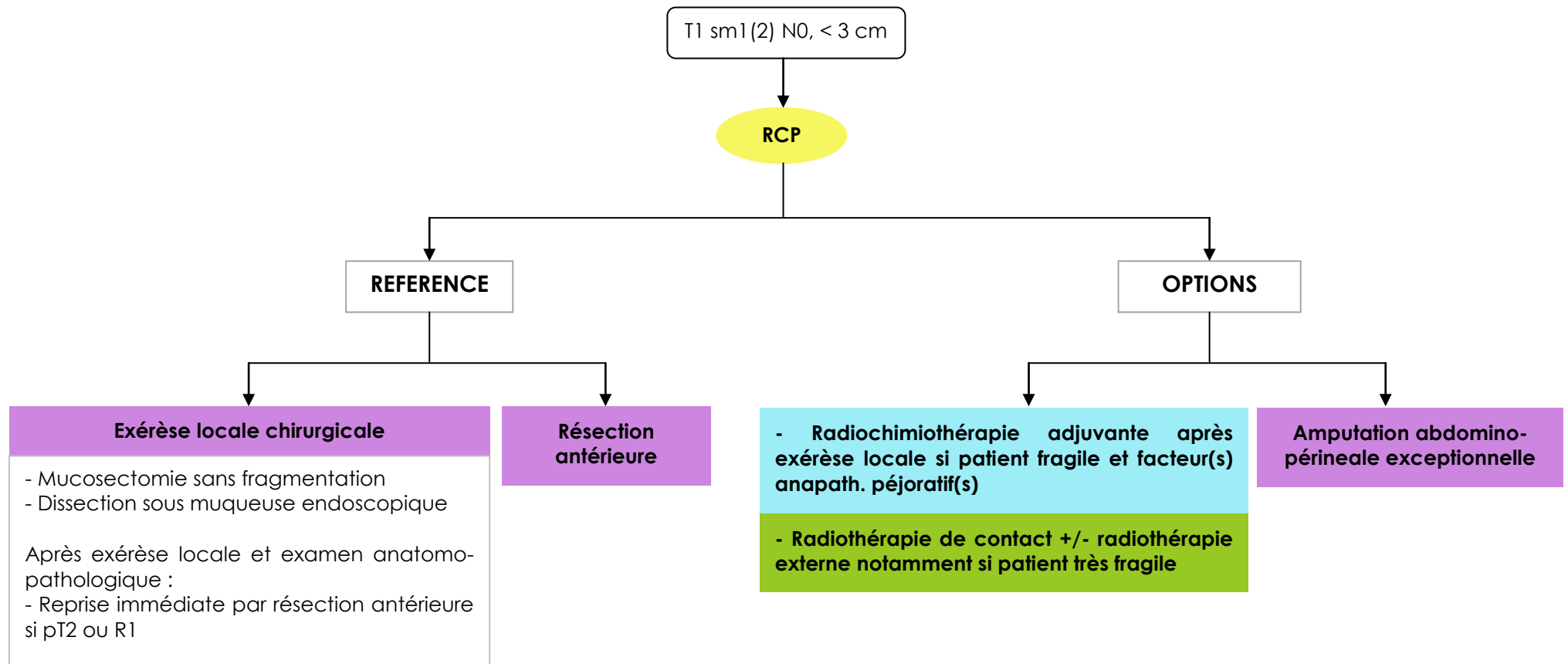
Une chimiothérapie première ne réduit pas l'efficacité d'une radiochimiothérapie seconde (Fernandez-Martos, 2010). L'essai RAPIDO et l'essai PRODIGE 23 permettront de juger de son efficacité pour améliorer la survie sans rechute ou la survie globale (Nilson, 2013).

2. STRATEGIE



La stratégie thérapeutique dépend du siège de la tumeur, de son classement par l'échoendoscopie (tumeurs T1 et T2) et/ou par l'IRM (tumeurs T3 T4) et du bilan d'extension préthérapeutique. Elle repose aussi sur l'opérabilité du patient et son souhait plus ou moins affirmé d'éviter une éventuelle chirurgie mutilante. Elle est systématiquement décidée en réunion de concertation pluridisciplinaire (RCP) après que le chirurgien référent ait examiné le patient pour apprécier les différentes possibilités de techniques chirurgicales. Une évaluation de la réponse tumorale clinique par le chirurgien après traitement néoadjuvant est recommandée. Elle peut aboutir à une modification du geste chirurgical initialement envisagé. (Glimelius, 2013 et RPC 2015 ; Lakkis, 2015).

a) Tumeurs T1 sm1 (2), N0, < 3 cm de diamètre



Ces tumeurs dont la biopsie simple est parfois imprécise quant au degré de malignité et d'infiltration sont considérées comme « de petites lésions de très bon pronostic » avec un risque d'envahissement ganglionnaire < 10 % (Société Européenne d'Endoscopie Digestive ; Morino, 2014).

N.B. : Le traitement des adénomes avec cancer in situ ou intra-muqueux est décrit dans le chapitre «Cancer du côlon».

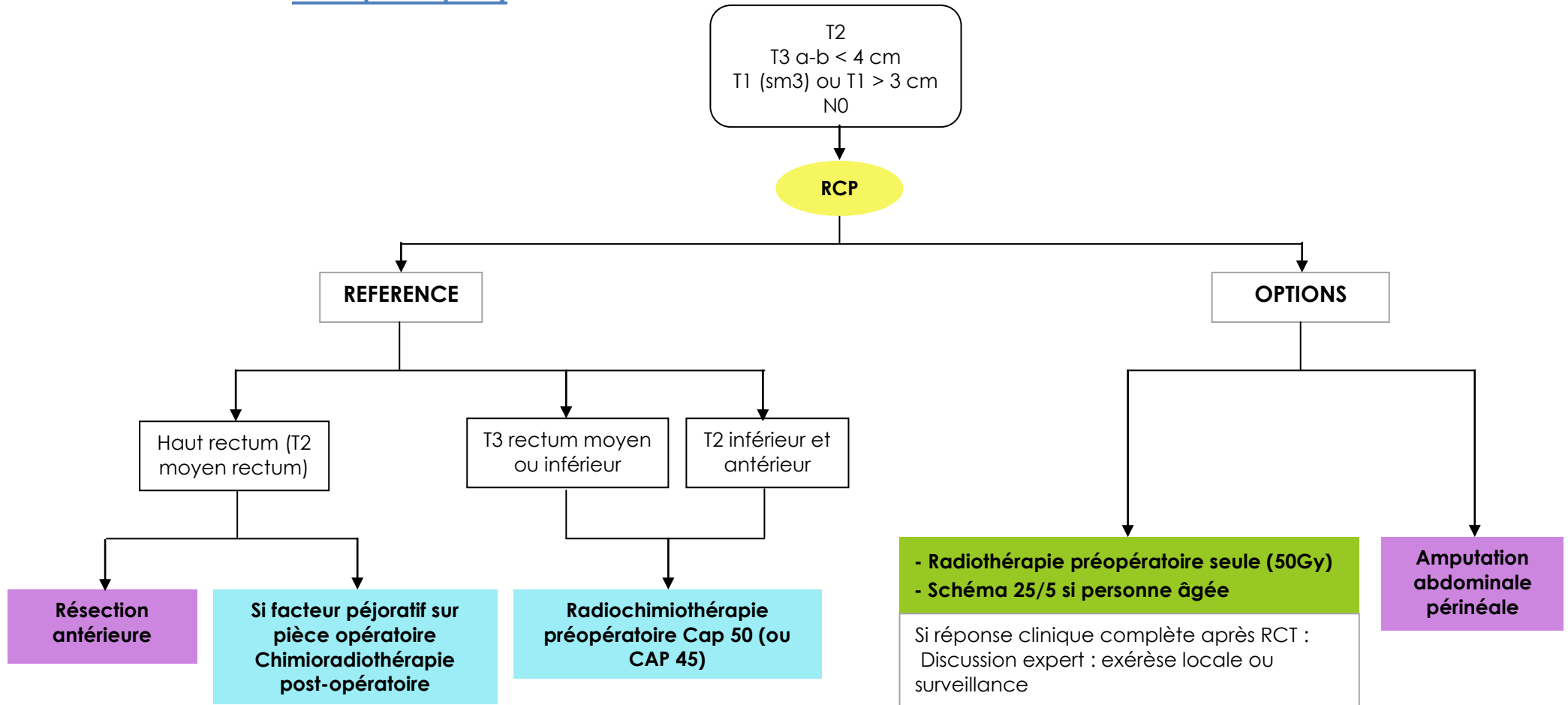
RÉFÉRENCES

- Exérèse locale chirurgicale notamment si la tumeur siège sur les faces latérales ou postérieure du tiers inférieur ou moyen du rectum, histologiquement bien ou moyennement différenciée. Exérèse locale chirurgicale par voie transanale ou dissection sous-muqueuse endoscopique voire mucosectomie par un gastroentérologue expert. Il est souhaitable de réserver ce type d'exérèse locale aux tumeurs classées uT1m ou uT1sm1 voire uT1sm2 sélectionnées après exploration par mini sonde d'échoendoscopie. Il est essentiel d'éviter toute fragmentation de la tumeur lors de l'exérèse et de l'adresser bien orientée pour l'examen anatomopathologique. En cas d'exérèse incomplète (marge \leq 1 mm) ou d'extension tumorale en profondeur supérieure à celle attendue (pT1sm3 à pT3) ou de facteur péjoratif (envahissement vasculaire ou péri nerveux, tumeur indifférenciée etc.), la résection du rectum est nécessaire, sans délai (**recommandation : grade B**). En cas de risque opératoire élevé notamment chez des personnes âgées et fragiles (ou refus d'amputation abdomino-périnéale) une radiothérapie post-exérèse locale peut être discutée (RT externe +/- chimiothérapie concomitante +/- RT contact) (**recommandation : grade C**).
- Résection du rectum avec conservation sphinctérienne réalisée selon les modalités décrites précédemment (Cf. Chapitre chirurgie) est un traitement standard (**recommandation : grade C**).

OPTIONS

- Amputation abdomino-périnéale : elle doit être exceptionnelle pour une tumeur T1, une marge d'exérèse supra-millimétrique devant toujours pouvoir être obtenue par une technique chirurgicale adéquate.
- Radiothérapie de contact (+/- RT externe si T1 sm3 \pm RCT) chez des patients pour lesquels une chirurgie de résection n'est pas retenue.

b) Tumeurs T2N0 ou mrT3 a-b N0 < 4 cm ou T1 > 3 cm - T1 sm3 (cf. explorations pré thérapeutiques)



ESSAIS CLINIQUES

- GRECCAR 12 : Phase III – critère : conservation de l'organe à 1 an
- OPERA : Phase III – critère : conservation de l'organe à 3 ans
- PRODIGE-NACRE : Phase III – critère : taux de chirurgie - toxicité

L'IRM et l'échoendoscopie rectale montrent pour les lésions T3 une faible pénétration dans la graisse du mésorectum (≤ 5 mm) et leur diamètre est < 4 cm (T3 a ou b). Ces tumeurs sont considérées comme des lésions encore précoces avec un risque métastatique faible.

RÉFÉRENCES

- La résection antérieure du rectum réalisée selon les modalités décrites précédemment (cf. chapitre Chirurgie) est le traitement standard pour les T2 et T3 a-b du haut rectum et pour les T2 du moyen rectum (**recommandation : grade B**). En cas de classement pN1-2 ou R1, traitement postopératoire cf. Page 37.
- Pour les T3 du rectum moyen et inférieur : radiochimiothérapie préopératoire. Protocole CAP 50 ou CAP 45 (**recommandation : grade A**).
- Si la lésion T2 est située sur le rectum distal et antérieur, une RCT de type CAP 50 (50 Gy + capécitabine) peut être proposée en préopératoire.

OPTIONS

- CAP 45 (45 Gy + capécitabine 825 mg/m² les jours de radiothérapie (**recommandation : grade A**)).
- Chez des personnes âgées ou fragiles, une RT préopératoire seule avec un protocole court (25/5) dans un petit volume est possible ainsi qu'une RT seule à la dose de 45 ou 50 Gy/5 semaines.
- Après une RCT préopératoire, une évaluation clinique minutieuse avec toucher rectal, rectosigmoïdoscopie ou rectoscopie rigide et IRM permet d'évaluer la réponse tumorale. Une réponse clinique complète (pas de tumeur visible, paroi rectale souple, IRM : TRG1 ou 2) peut inciter le chirurgien à réaliser un geste plus conservateur de type exérèse locale transanale avec analyse minutieuse de la pièce opératoire et reprise chirurgicale rapide si constatation péjorative (**recommandation : avis d'expert**). Cette option discutée en RCP spécialisée impose l'accord d'un patient éclairé sur le rapport bénéfice/risque de cette stratégie et doit être réservée à des centres experts.

Chez des patients fragiles et bien informés, une simple surveillance régulière et minutieuse peut se discuter en cas de RCc (**recommandation : avis d'expert**).

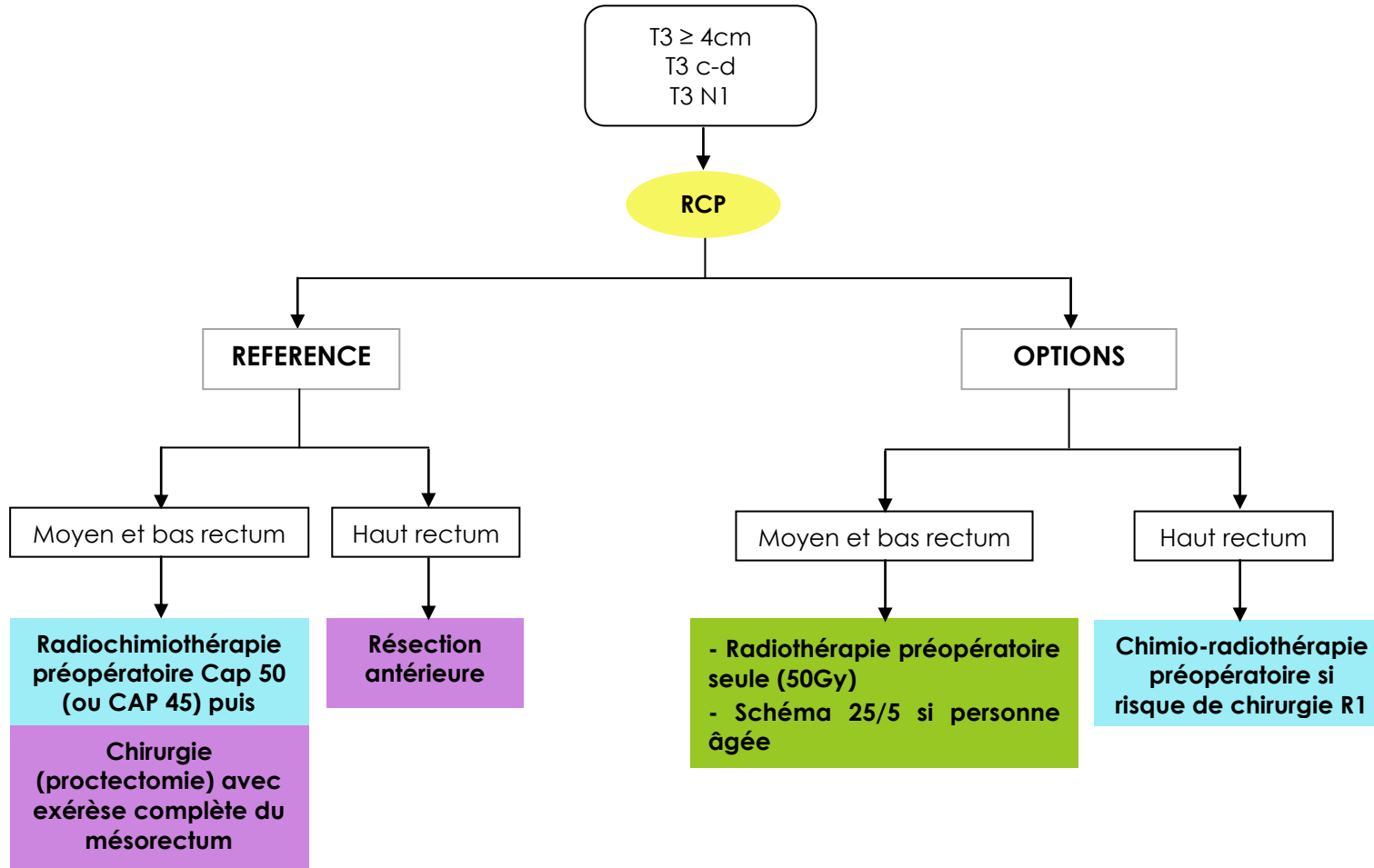
- L'amputation abdomino-périnéale doit être très rare.

ESSAIS CLINIQUES

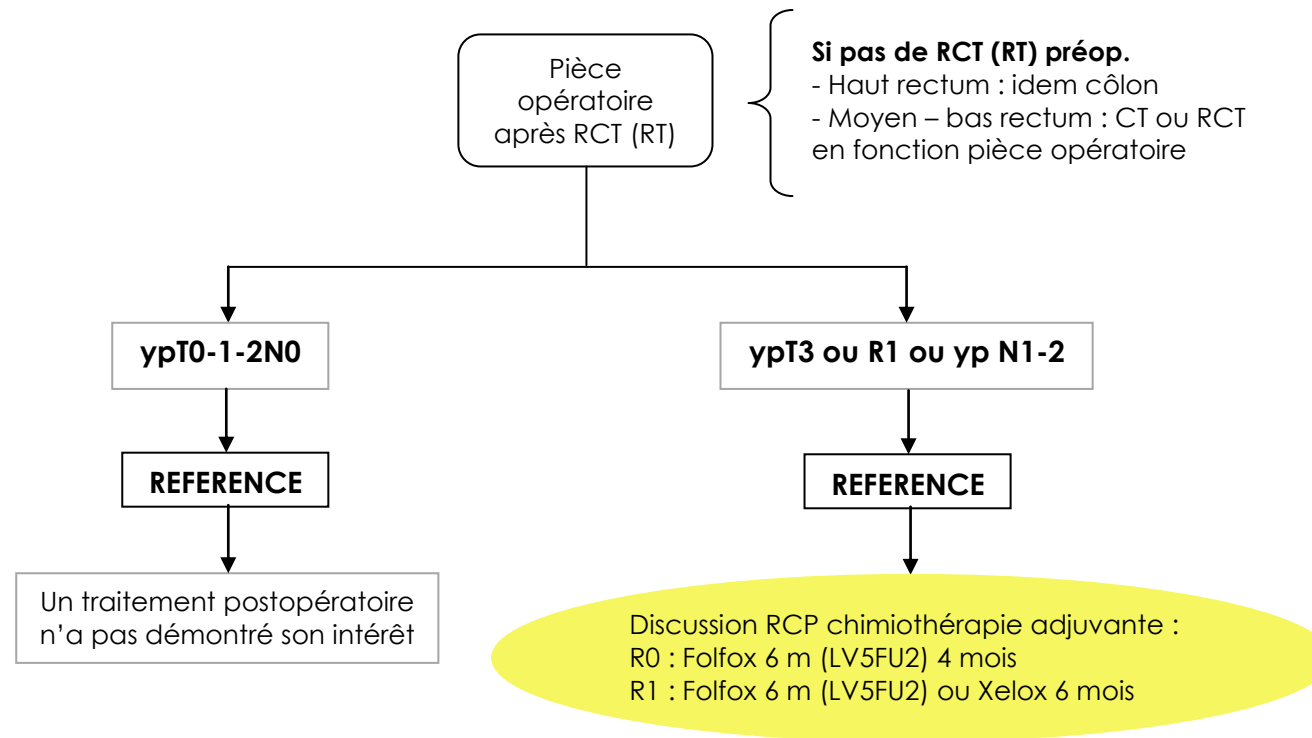
- Étude franco européenne OPERA phase III T2 T3 < 5 cm : CAP 45 + boost RT externe vs boost RT contact. Si réponse clinique complète, surveillance ou exérèse locale sinon exérèse radicale (TME). Coordonnateur : Pr J.P. Gérard (jean-pierre.gerard@nice.unicancer.fr).
- Etude GRECCAR 12, phase III T2 T3 < 4 cm : CAP 50 versus 6 cycles. FOLFIRINOX + CAP 50 puis exérèse locale si bonne réponse. Coordonnateur : Pr E. Rullier (eric.rullier@chu-bordeaux.fr).
- Essai PRODIGE-NACRE : patient > 75 ans, phase III CAP 50 vs 25/5 préopératoire (eric.francois@nice.unicancer.fr).

c) Tumeurs T3 ≥ 4cm ou mrT3 c-d ou N1 (cf. explorations pré thérapeutiques)

Traitement pré opératoire



Traitement post opératoire



ESSAIS CLINIQUES

- Prodiges 23 : Phase III – critère : survie sans événement à 3 ans
- PRODIGE-NACRE : Phase III – critère : taux de chirurgie - toxicité

Ces tumeurs définies par l'IRM représentent un risque intermédiaire tant sur le plan local que métastatique. Une possibilité de conservation de l'organe est très improbable et une chirurgie radicale représente le traitement essentiel généralement précédé par un traitement néoadjuvant.

- **Traitement préopératoire**

RÉFÉRENCES

- Moyen et bas rectum : chirurgie avec exérèse complète du mésorectum précédée d'une radiochimiothérapie selon les schémas décrits en 5.5.1.2.4 avec comme référence 50 Gy et capécitabine 1600 mg/m² les jours de RT (CAP 50) **(recommandation : grade B)**.
- Haut rectum : chirurgie avec exérèse du rectum et du mésorectum jusqu'à 5 cm sous le pôle inférieur de la tumeur. **(recommandation : avis d'experts)**.

OPTIONS

- CAP 45 (45 Gy + capecitabine 825 mg/m² les jours de radiothérapie **(recommandation : grade A)**).
- Moyen rectum : en cas d'envahissement limité du mésorectum, avec marge circonférentielle avec le *fascia recti* > 1mm en IRM, la toxicité de l'association RCT (en fait modérée avec les techniques conformationnelles 3D et de petits volumes) et le moindre risque de résection R1 peuvent faire discuter la radiothérapie seule (éventuellement selon le schéma court 25 Gy en 5 séances). La chirurgie seule avec exérèse totale du mésorectum est du domaine de la recherche clinique et discutée en RCP seulement si la lésion ne présente pas d'envahissement ganglionnaire majeur, (N0) et est localisée en région postérieure sans aucun signe péjoratif : pas d'EMVI (*extra mural vascular invasion*), CRM (marge circonférentielle avec le *fascia recti* ≥ 2 mm), N0 en IRM **(recommandation : avis d'experts)**.
- Haut rectum : traitement préopératoire par radiochimiothérapie ou RT seule de type 25/5 si *fascia recti* menacé **(recommandation : grade B)**.
- Chez des personnes âgées ou fragiles, une RT préopératoire seule avec un protocole court (25/5) dans un petit volume est possible ainsi qu'une RT seule à la dose de 45 ou 50 Gy/5 semaines.

- **Traitement post-opératoire**

Le traitement postopératoire dépend de l'analyse de la pièce opératoire et du traitement reçu en préopératoire. Dans tous les cas, le dossier d'un patient ayant un cancer du rectum doit être présenté en réunion de concertation pluridisciplinaire (RCP), en pré- puis en postopératoire. Le rapport toxicité/efficacité doit être expliqué, compris et accepté par le(a) patient(e).

- **Cancers du rectum sus-péritonéal (haut rectum)** : ils doivent être considérés comme des cancers du côlon et pris en charge de la même manière pour l'indication d'une chimiothérapie adjuvante **(recommandation : grade B)**.
- **Cancers du moyen et du bas rectum** : le traitement adjuvant sera discuté en fonction du stade pTNM sur la pièce de résection, de la présence d'une résection R1 et de l'administration ou non d'une radiothérapie ou RCT néoadjuvante : après RCT et chirurgie, la survie des patients semble mieux corrélée au stade yp ou pTNM sur la pièce opératoire qu'au cTNM établi sur le bilan morphologique préthérapeutique.

1) Patient ayant reçu une RCT ou RT préopératoire

- **Tumeur (y)pT1-T2N0 ou réponse histologique complète (ypT0N0) :**

Pas de traitement adjuvant (**recommandation : grade A**).

- **Tumeurs ypT3-T4N0 ou ypN1-2 :**

Aucun consensus ne peut être obtenu après analyse de la littérature.

- ypTxN0 : pas de chimiothérapie adjuvante (**avis d'experts**)
- Patient < 70 ans et ypN+ : FOLFOX 4s (6m) (**avis d'expert**).
- Patient ≥ 70 ans et ypN+ : FOLFOX 4s (6m) à discuter après évaluation oncogériatrique (**avis d'experts**).

- **Tumeurs avec une résection R1 :**

- Patient < 70 ans : FOLFOX 4s (6m) (**avis d'expert**)
- Patient ≥ 70 ans : FOLFOX 4s (6m) à discuter après évaluation oncogériatrique (**avis d'experts divergents**).

2) Patient n'ayant pas reçu de RCT ou RT préopératoire

- **Tumeur pT3-T4 N0 R0**

Pas de traitement post-opératoire (**recommandation : grade A**).

- **Tumeurs avec une résection R1 ou tumeur perforée**

RCT 50,4Gy associée à une fluoropyrimidine (**recommandation : grade A**).

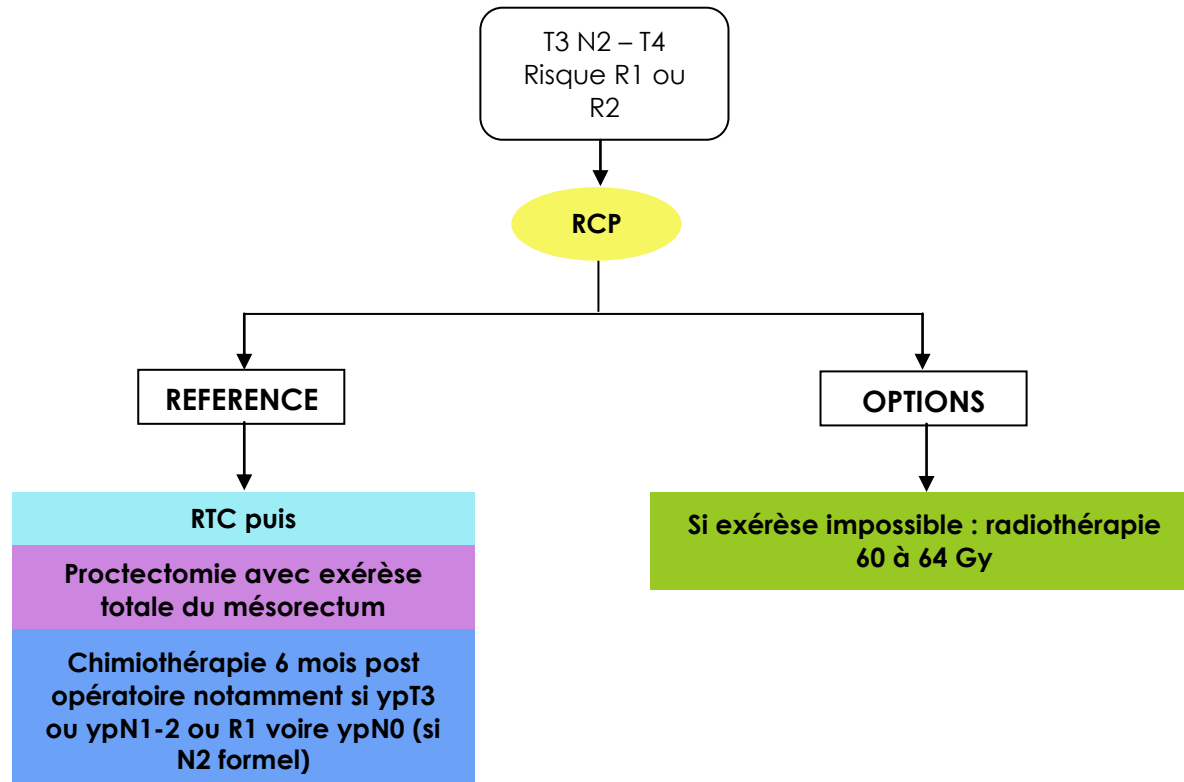
- **Tumeurs pN1-2**

- Patient < 70 ans : RCT (**recommandation : grade A**) ou chimiothérapie adjuvante 6 mois de type FOLFOX 4s (6m) ou XELOX (**avis d'experts**) en cas de chirurgie imparfaite.
- Patient ≥ 70 ans : RCT (**recommandation : grade A**) ou chimiothérapie adjuvante 6 mois à discuter après évaluation oncogériatrique (**avis d'experts**) en cas de chirurgie imparfaite. **Si une chimiothérapie adjuvante est retenue, on préférera une monochimiothérapie par LV5FU2 ou capécitabine.**
- En cas de contre-indication à la RCT postopératoire, chimiothérapie postopératoire par analogie avec le cancer du côlon par LV5FU2 simplifié ou capécitabine ou FOLFOX 4s (6m) ou Xelox (**avis d'experts**) pendant 6 mois ou radiothérapie postopératoire seule (**avis d'experts**).

ESSAIS CLINIQUES

- Essai PRODIGE 23/Accord 23 de phase III : CAP 50 néoadjuvant, intervalle 6 semaines puis chirurgie vs 6 cycles de FOLFIRINOX modifié, puis CAP 50 et chirurgie. Tumeurs T3-4 résécables, patients ≤ 75 ans.
Coordonnateur : T. Conroy (t.conroy@nancy.unicancer.fr).
- Essai PRODIGE-NACRE : patient > 75 ans, phase III CAP 50 vs 25/5 préopératoire (eric.francois@nice.unicancer.fr).

d) Tumeurs T4 à risque de résection R1 ou R2 ou certaines T3 N2 avec marges circonférentielles à risque d'envahissement (stade TNM radiologique ± biopsie)



ESSAIS CLINIQUES

- Prodiges 23 : Phase III – critère : survie sans événement à 3 ans
- PRODIGE-NACRE : Phase III – critère : taux de chirurgie - toxicité

Elles correspondent à des tumeurs T4 fixées au TR à la paroi pelvienne et adhérentes aux organes de voisinage à l'IRM. On les décrit souvent comme "localement avancées". Elles exposent à un risque majoré de rechute locale mais aussi de métastases à distance.

RÉFÉRENCES

Radiochimiothérapie préopératoire selon les schémas décrits à la page 25 et notamment le protocole CAP 50.

En cas d'extension régionale chez un sujet jeune, en l'absence d'adénopathie à distance, une exérèse élargie mutilante (organes génito-urinaires ou sacrum) doit être discutée au cas par cas si une résection R0 peut être espérée (**recommandation : grade C**).

Si l'exérèse s'avère impossible, la RT sera poursuivie **de 60 à 64 Gy**, associée à des traitements endoscopiques (prothèse ou hémostase) ou à une colostomie d'amont si nécessaire.

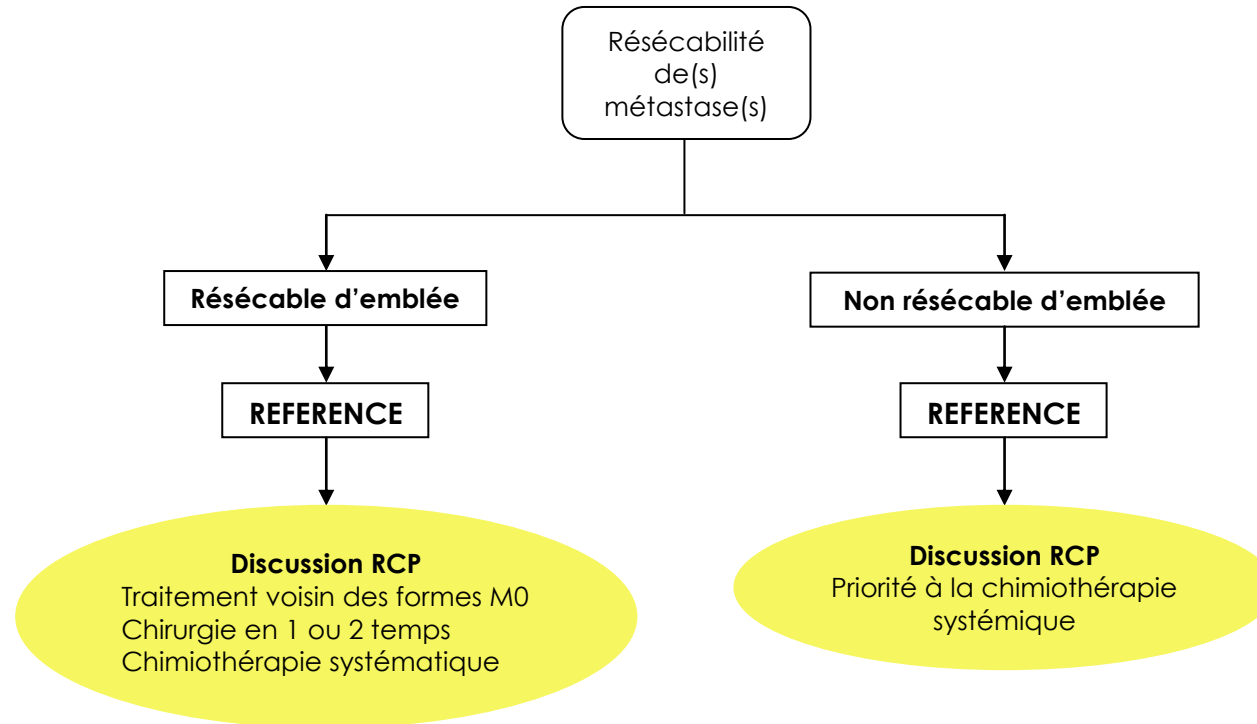
Traitement postopératoire en cas d'exérèse R1 ou R2 et/ou pN1-2 : en l'absence de traitement préopératoire, une RCT est recommandée (**recommandation : avis d'experts**) suivie d'une chimiothérapie (FOLFOX ou XELOX pendant 6 mois) (**recommandation : avis d'experts**).

Si un traitement néoadjuvant a été reçu, une CT par FOLFOX pendant 6 mois est recommandée (**recommandation : avis d'experts**).

OPTIONS

- RCT à la dose de 60 à 64 Gy
- Alternatives de chimiothérapies associées à la radiothérapie : 5FU-acide folinique (FUFOL), 5FU en perfusion continue (**avis d'experts**)
- RT peropératoire en cas de reliquat tumoral macroscopique (résection R2) si technique disponible
- Pour des patients inopérables pour raison médicale, la RCT ou la RT exclusive peuvent être proposées dans un esprit palliatif
- En cas de tumeur pT4 et/ou pN1-N2 n'ayant pas été classée T4 en préopératoire et n'ayant pas reçu de traitement préopératoire, une RCT est recommandée (**avis d'experts**). En cas de contre-indication à la RCT postopératoire, une radiothérapie ou chimiothérapie postopératoire, voire l'abstention thérapeutique peuvent être retenues (**avis d'experts**).

e) Tumeurs avec métastase(s) synchrone(s) résecable(s) d'emblée ou non résecables(s) d'emblée



ESSAIS CLINIQUES

- GRECCAR 8 Phase III

- **Tumeurs avec métastase(s) synchrone(s) résécable(s) d'emblée**

Le traitement de ces formes avec métastases résécables d'emblée est individualisé en fonction du stade TN, du siège des métastases et du contexte général du patient. L'objectif est double : traiter aux mieux la tumeur rectale et aux mieux la ou les métastases.

RÉFÉRENCES

Il n'existe pas de standard reconnu de façon unanime. Ce type de présentation clinique doit toujours être discuté en RCP.

OPTIONS

Plusieurs options stratégiques sont possibles :

- Traitement chirurgical en un temps après RCT néoadjuvante de la tumeur primitive et de la(ou des) métastase(s)
- Traitement séquentiel après RCT, avec chirurgie première de la (ou des) métastase(s) puis chirurgie de la tumeur primitive
- Peuvent également se discuter :
 - une chimiothérapie néoadjuvante 4 à 6 cycles
 - une radiothérapie courte (25/5) permettant de débiter rapidement une chimiothérapie plus active sur les métastases, puis 3 mois plus tard chirurgie rectale et des métastases, suivie d'une reprise de la chimiothérapie jusqu'à un total de 6 mois
 - une chimiothérapie périopératoire de la (ou des) métastase(s) suivie du traitement de la tumeur rectale.

- **Tumeurs avec métastase(s) synchrone(s) non résécable(s) d'emblée**

RÉFÉRENCES

Certaines extensions métastatiques limitées peuvent devenir résécables après chimiothérapie et les dossiers devront être discutés, initialement et après chimiothérapie, en réunion de concertation pluridisciplinaire en présence d'un chirurgien spécialisé en chirurgie hépatique.

Dans l'ensemble, pour ces tumeurs de mauvais pronostic à court terme, le traitement aura pour but de maintenir la qualité de vie des patients en évitant si possible à la fois une évolutivité pelvienne douloureuse et une chirurgie mutilante (Conférence de Consensus sur le cancer du rectum 1994).

Aucune étude prospective randomisée ne permet de guider les choix thérapeutiques, qui ne peuvent être faits qu'après discussion de chaque cas en RCP, initialement et au cours de la chimiothérapie. Le pronostic repose le plus souvent sur l'évolutivité des métastases et la CT systémique prime sur le traitement du primitif rectal. Mais la résection et ou la radiothérapie de ce dernier peuvent être proposées après traitement médical notamment si les métastases deviennent résécables ou si la tumeur rectale reste symptomatique. Si après chimiothérapie la (les) métastase(s) deviennent résécable(s), une chimiothérapie péri-opératoire peut-être proposée et suivie, notamment si les métastases sont contrôlées, d'une chirurgie sur la tumeur rectale éventuellement précédée d'une radiothérapie préopératoire selon un schéma court (25/5).

ESSAI CLINIQUE

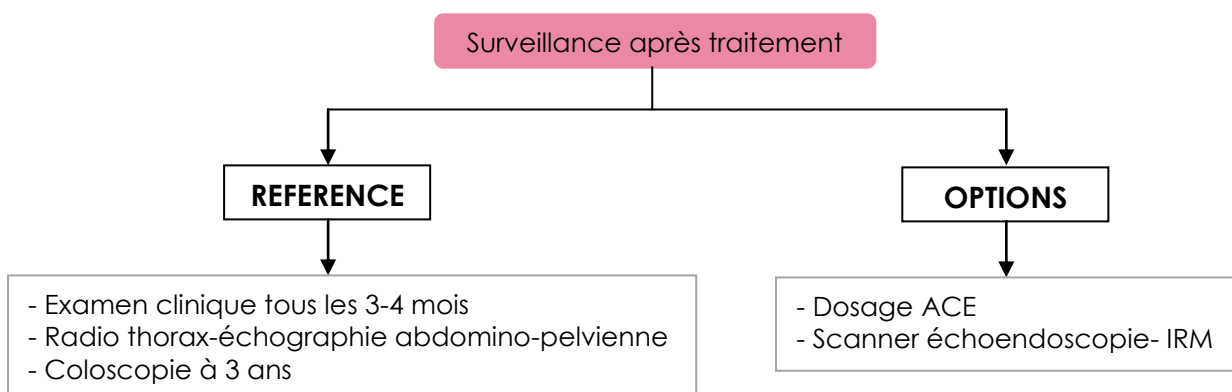
- Essai GRECCAR 8. Rôle de la chirurgie de résection rectale en cas de métastases non résécables. Coordonnateur : Pr E. Cotte (eddy.cotte@chu-lyon.fr).

XI. SURVEILLANCE POST THERAPEUTIQUE

a) Les moyens diagnostiques disponibles

- L'examen clinique, en particulier les touchers pelviens et la rectoscopie rigide en cas de traitement ayant conservé le sphincter (ou le rectum).
- Le bilan biologique hépatique. Le dosage des phosphatases alcalines peu spécifique n'est pas recommandé (conférence consensus 1998).
- L'ACE est le principal marqueur biologique utilisable. Sa sensibilité pour la détection des récurrences est meilleure pour les métastases hépatiques que pour les récurrences locorégionales. Sa spécificité est mauvaise et l'impact sur la survie de son dosage répété n'est pas démontré.
- L'échographie abdominale reste l'examen ayant le meilleur rapport coût/bénéfice pour le dépistage de métastases hépatiques. La sensibilité de détection voisine de 85% peut être diminuée par des difficultés d'ordre technique ou par certaines caractéristiques de la tumeur (caractère isoéchogène, taille < 10 mm, situation périphérique, sous capsulaire ou dans le dôme). La spécificité est voisine de 95%. Elle peut également montrer des adénopathies ou une carcinose péritonéale.
- La radiographie de thorax est un examen peu sensible mais peu coûteux pour la recherche des métastases pulmonaires. La TDM est plus sensible pour détecter les métastases pulmonaires.
- La coloscopie dépiste les lésions rectocoliques métachrones, mais elle n'a pas d'intérêt pour le diagnostic précoce des récurrences locales qui sont extraluminales dans la majorité des cas.
- L'EER avec éventuelle cytoponction écho-guidée est utile pour confirmer une récurrence locorégionale suspectée. Elle permet également la détection d'adénopathies, ou de récurrences précoces à un stade encore asymptomatique. En cas de radiothérapie préalable, l'interprétation des images est parfois difficile. Après amputation du rectum chez la femme, l'échographie endo-vaginale remplace l'EER.
- Les autres examens morphologiques (TDM, IRM) peuvent être utilisés en cas de diagnostic difficile.
- Le TEP scan peut permettre de différencier, devant une masse pelvienne, une fibrose d'une récurrence postopératoire.

b) Stratégie de surveillance



La surveillance n'a d'intérêt que pour les malades capables de supporter une réintervention ou une chimiothérapie. Selon les recommandations de la FNCLCC, et de l'HAS (Conférence de consensus sur la prise en charge des cancers du côlon, 1998 ; Recommandations de pratique clinique sur la coloscopie, 2004), on peut proposer les schémas ci-dessous.

- **Dans les 5 premières années**

RÉFÉRENCE

Examen clinique tous les 3 mois pendant 2 ans puis tous les 6 mois.

Échographie abdominale et radiographie de thorax en alternance avec scanner thoraco-abdomino-pelvien tous les 3 mois pendant 2 ans puis tous les 6 mois pendant 3 ans. Coloscopie à 3 ans puis délai en fonction de la découverte ou non d'adénomes.

Remarque : Privilégier le scanner thoraco-abdominopelvien tous les 6 mois et échographie intermédiaire.

OPTION

Dosage d'ACE trimestriel.

Scanner thoraco-abdominopelvien en remplacement de l'échographie et de la radiographie de thorax en cas de patient obèse.

EER peut être proposée en l'absence d'amputation (écho transvaginale possible chez la femme).

IRM pelvienne si AAP ou si conservation du rectum et de l'anus après traitement néoadjuvant (habituellement RCT) et exérèse locale ou simple surveillance.

L'essai PRODIGE 13 (surveillance du cancer colique ou rectal stade II ou III opéré à visée curative. Double randomisation : R1 suivi ou non de l'ACE et R2 suivi avec ou sans scanner TAP - Coordonnateur : C LEPAGE) a terminé ses inclusions (n = 2 200) en février 2015 et devrait nous permettre de faire des recommandations motivées.

- **Après 5 ans**

RÉFÉRENCE Pas de référence

On peut proposer un examen clinique, une échographie, une radio de poumon et une coloscopie dont la fréquence sera fonction de la découverte éventuelle d'adénomes.

XII. TRAITEMENT DES RÉCIDIVES LOCO-RÉGIONALES

RÉFÉRENCES

Les récidives loco-régionales des cancers du rectum peuvent être accessibles à une exérèse curative surtout après exérèse locale ou résection antérieure. Il s'agit de la seule chance d'assurer une survie prolongée : lorsqu'une exérèse curative est réalisée, elle peut offrir un taux de survie à 5 ans de l'ordre de 20 %.

La douleur, problème majeur au cours de l'évolution des récidives locorégionales des cancers du rectum, doit être combattue par l'utilisation adaptée des traitements antalgiques. En cas de difficulté à contrôler les douleurs, le recours à des spécialistes algologues est recommandé.

OPTIONS

- Les résections palliatives, laissant de la tumeur en place contre les parois du pelvis ou le sacrum sont discutables. Dans ces circonstances, la survie globale est inférieure à 3 ans avec une survie médiane de 12 mois. Elles sont cependant indiquées lorsqu'elles sont susceptibles d'améliorer le confort du patient en cas d'invasion vésicale symptomatique ou de fistules surinfectées. Les traitements combinés peuvent améliorer le pronostic de ces exérèses palliatives.
- La colostomie peut être rendue nécessaire en raison de l'obstruction intestinale ou de l'importance du syndrome rectal.
- Les traitements palliatifs endocavitaires (laser, radiothérapie, électrocoagulation) et les prothèses expansives mises par voie endoscopique peuvent éviter la colostomie dans les cas favorables ou en retarder l'échéance.
- La radio +/- chimiothérapie peut être le seul traitement palliatif des récidives loco-régionales ou être indiquée avant une réintervention si le patient n'a pas été irradié lors du traitement initial. **En cas d'antécédents d'irradiation pelvienne, une radiothérapie par stéréotaxie peut être discutée en RCP si récidive ganglionnaire de petite taille non opérable.**
- La chimiothérapie par oxaliplatine ou irinotécan associés au 5FU en perfusion continue peut avoir un impact sur les symptômes. Son influence sur la survie n'a pas été étudiée.
- Chirurgie d'exérèse et CHIP (chimiothérapie hyperthermie intra-péritonéale) en cas de récidive péritonéale.

Schémas de chimiothérapie

FOLFOX4 simplifié (aussi appelé FOLFOX 6 modifié)

Oxaliplatine 85 mg/m² administré en perfusion IV de deux heures dans 250 ml de glucosé à 5% de façon concomitante (via une connexion en Y) avec acide folinique (400 mg/m² forme dl ou 200 mg/m² forme l) IV sur deux heures, dans 250 ml de glucosé à 5% suivi par 5-FU 400 mg/m² en bolus (injection IV d'approximativement 2 minutes) suivi par 5-FU 2 400 mg/m² en perfusion IV sur 46 heures.

XELOX

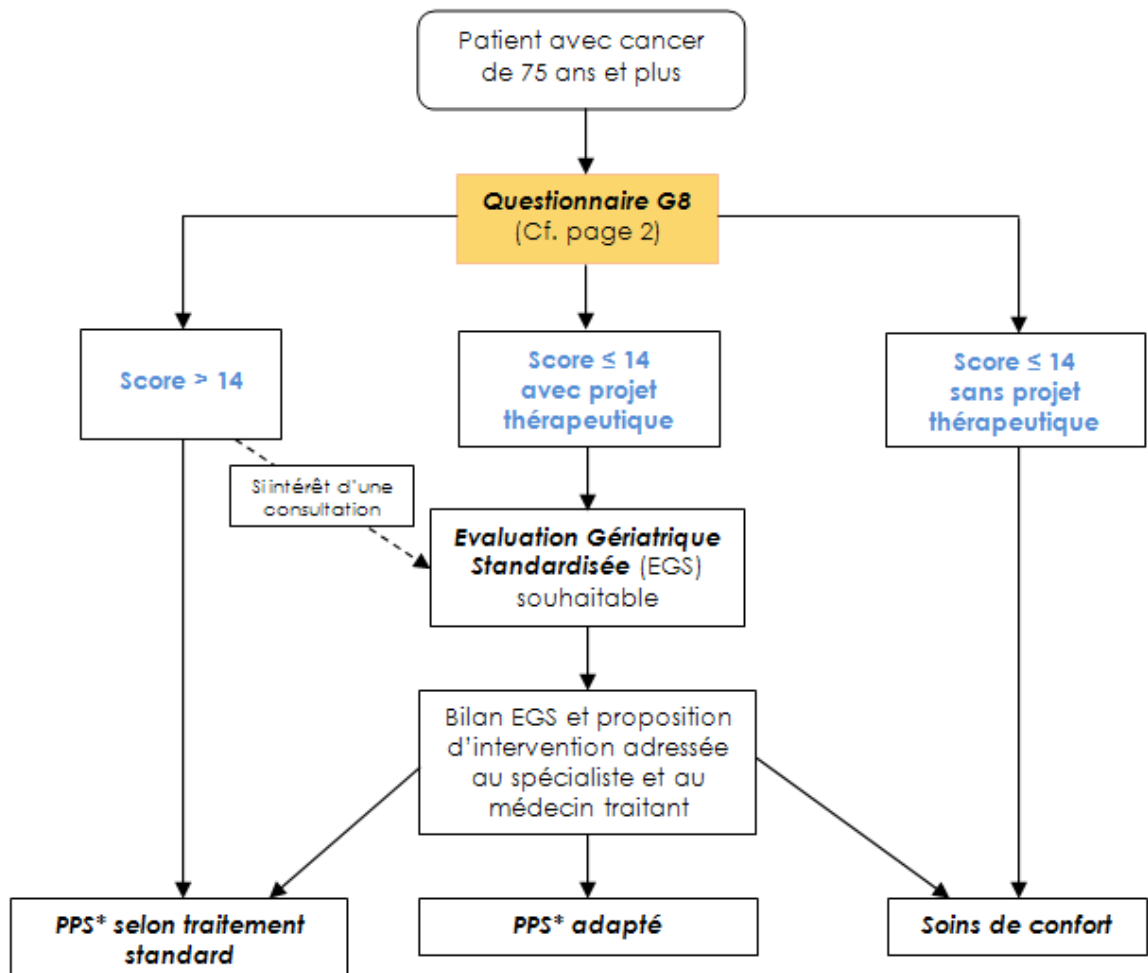
Oxaliplatine 130 mg/m² en perfusion IV de deux heures (Jour 1 toutes les 3 semaines) en association avec capécitabine 1000 mg/m² deux fois par jour (soit une dose journalière de 2000 mg/m²), la première prise ayant lieu le soir du Jour 1 et la dernière prise le matin du jour 15. Cycles de 3 semaines comprenant 2 semaines de traitement suivi d'une semaine sans traitement.

Niveau de preuve scientifique fourni par la littérature (études thérapeutiques)	Grade des recommandations
Niveau 1 – Essais comparatifs randomisés de forte puissance – Méta-analyse d'essais comparatifs randomisés – Analyse de décision basée sur des études bien menées	A Preuve scientifique établie
Niveau 2 Essais comparatifs randomisés de faible puissance Études comparatives non randomisées bien menées Études de cohorte	B Présomption scientifique
Niveau 3 Études cas-témoins	C
Niveau 4 Études comparatives comportant des biais importants Études rétrospectives Séries de cas	Faible niveau de preuve

XIII. ANNEXES

Annexe 1 Grille ONCODAGE G8

Parcours patient en Oncogériatrie



PPS : Programme Personnalisé de Soins

Identité patient

Nom :
 Prénom :

Nom du professionnel :
 Spécialité :
 Date :

	Items	Choix	Cotation	Score
A	Le patient présente-il une perte d'appétit ? A-t-il mangé moins ces 3 derniers mois par manque d'appétit, problèmes digestifs, difficultés de mastication ou de déglutition ?	<input type="checkbox"/> Anorexie sévère	0	
		<input type="checkbox"/> Anorexie modérée	1	
		<input type="checkbox"/> Pas d'anorexie	2	
B	Perte récente de poids (< 3 mois)	<input type="checkbox"/> Perte de poids > 3 kilos	0	
		<input type="checkbox"/> Ne sait pas	1	
		<input type="checkbox"/> Perte de poids entre 1 et 3 kilos	2	
		<input type="checkbox"/> Pas de perte de poids	3	
C	Motricité	<input type="checkbox"/> Du lit au fauteuil	0	
		<input type="checkbox"/> Autonome à l'intérieur	1	
		<input type="checkbox"/> Sort du domicile	2	
E	Problèmes neuropsychologiques	<input type="checkbox"/> Démence ou dépression sévère	0	
		<input type="checkbox"/> Démence ou dépression modérée	1	
		<input type="checkbox"/> Pas de problème psychologique	2	
F	Indice de masse corporelle (Poids (en kg)) / (Taille (en m)) ²	<input type="checkbox"/> IMC < 19	0	
		<input type="checkbox"/> 19 ≤ IMC < 21	1	
		<input type="checkbox"/> 21 ≤ IMC < 23	2	
		<input type="checkbox"/> IMC ≥ 23	3	
H	Prend plus de 3 médicaments	<input type="checkbox"/> Oui	0	
		<input type="checkbox"/> Non	1	
P	Le patient se sent-il en meilleure ou en moins bonne santé que la plupart des personnes de son âge ?	<input type="checkbox"/> Moins bonne	0	
		<input type="checkbox"/> Ne sait pas	0,5	
		<input type="checkbox"/> Aussi bonne	1	
		<input type="checkbox"/> Meilleure	2	
Age		<input type="checkbox"/> > 85 ans	0	
		<input type="checkbox"/> Entre 80 et 85 ans	1	
		<input type="checkbox"/> < 80 ans	2	
SCORE TOTAL		De 0 à 17		

Un score ≤ 14 révèle une vulnérabilité ou une fragilité gériatrique devant conduire à une consultation adaptée, uniquement si un projet thérapeutique est envisagé.

XIV. RÉFÉRENCES BIBLIOGRAPHIQUES

Allegra CJ, Jessup JM, Somerfield MR, Hamilton SR, Hammond EH, Hayes DF, McAllister PK, Morton RF, Schilsky RL. American Society of Clinical Oncology provisional clinical opinion: testing for KRAS gene mutations in patients with metastatic colorectal carcinoma to predict response to anti-epidermal growth factor receptor monoclonal antibody therapy. *J Clin Oncol*. 2009;27(12):2091-6.

Allegra CJ, Yothers G, O'Connell MJ et al. Neoadjuvant 5-FU or Capecitabine Plus Radiation With or Without Oxaliplatin in Rectal Cancer Patients: A Phase III Randomized Clinical Trial. *J Natl Cancer Inst*. 2015 Sep 14;107(11).

Appelt AL, Pløen J, Vogelius IR, Bentzen SM, Jakobsen A. Radiation dose-response model for locally advanced rectal cancer after preoperative chemoradiation therapy. *Int J Radiat Oncol Biol Phys*. 2013 Jan 1;85(1):74-80.

Appelt AL, Vogelius IR, Pløen J, Rafaelsen SR, Lindebjerg J, Havelund BM, Bentzen SM, Jakobsen A. Long-term results of a randomized trial in locally advanced rectal cancer: no benefit from adding a brachytherapy boost. *Int J Radiat Oncol Biol Phys*. 2014 Sep 1;90(1):110-8

Appelt AL, Pløen J, Harling H, Jensen FS, Jensen LH, Jørgensen JC, Lindebjerg J, Rafaelsen SR, Jakobsen A. High-dose chemoradiotherapy and watchful waiting for distal rectal cancer: a prospective observational study. *Lancet Oncol*. 2015 Aug;16(8):919-27.

Aschele C, Cionini L, Lonardi S, Pinto C, Cordio S, Rosati G et al. Primary Tumor Response to Preoperative Chemoradiation With or Without Oxaliplatin in Locally Advanced Rectal Cancer: Pathologic Results of the STAR-01 Randomized Phase III Trial. *J Clin Oncol*. 2011 Jul 10;29(20):2773-80.

Bachet JB, Rougier P, Gramont AD, André T. Rectal cancer and adjuvant chemotherapy : which conclusions ? *Bull Cancer* 2010;97:107-22.

Bach SP, Hill J, Monson JR, Simson JN, Lane L, Merrie A, Warren B, Mortensen NJ; Association of Coloproctology of Great Britain and Ireland Transanal Endoscopic Microsurgery (TEM) Collaboration. A predictive model for local recurrence after transanal endoscopic microsurgery for rectal cancer. *Br J Surg*. 2009 Mar;96(3):280-90.

Baulieux J, Mabrut JY, Adham M, de La Roche E, Olgagne E, Ducerf C et al. Excision of low rectal carcinomas with sphincter preservation. Multimodal strategy using neoadjuvant radiotherapy and "delayed" coloanal anastomosis. *Bull Acad Natl Med* 2004 ;188 :1509-1524.

Bhangu A, Brown G, Nicholls RJ, Wong J, Darzi A, Tekkis P. Survival outcome of local excision versus radical resection of colon or rectal carcinoma: a Surveillance, Epidemiology, and End Results (SEER) population-based study. *Ann Surg*. 2013 Oct;258(4):563-9.

Bibeau F, Boissiere F, Laurent-Puig P. Formes familiales des cancers colorectaux : techniques diagnostiques. *Colon Rectum* 2011 ;5 :179-184.

Bonjer HJ, Deijen CL, Haglind E; COLOR II Study Group. A Randomized Trial of Laparoscopic versus Open Surgery for Rectal Cancer. *N Engl J Med*. 2015 Jul 9;373(2):194.

Bonnetain F, Bosset JF, Gerard JP et al. What is the clinical benefit of preoperative chemoradiotherapy with 5FU/leucovorin for T3-4 rectal cancer in a pooled analysis of EORTC 22921 and FFCD 9203 trials: surrogacy in question? *Eur J Cancer*. 2012 Aug;48(12):1781-90.

Bosset JF, Collette L, Calais G, Mineur L, Maingon P, Radosevic-Jelic L, et al. Chemotherapy with preoperative radiotherapy in rectal cancer. *N Engl J Med* 2006 ;355 :1114-1123.

Bosset JF, Calais G, Mineur L et al. Fluorouracil-based adjuvant chemotherapy after preoperative chemoradiotherapy in rectal cancer: long-term results of the EORTC 22921 randomised study. *Lancet Oncol*. 2014 Feb;15(2):184-90.

Boustani J, Caubet M, Bosset JF. Adjuvant Chemotherapy in Rectal Cancer after Chemoradiotherapy. *Clin Oncol (R Coll Radiol)*. 2016 Feb;28(2):140-5

Bouvier AM, Launoy G. Epidémiologie du cancer colorectal. *Rev Prat* 2015 ; 65 :767-773.

Braendengen M, Tveit KM, Berglund A, Birkemeyer, Frykholm G, Pahlman L, et al. Randomized phase III study comparing preoperative radiotherapy with chemoradiotherapy in nonresectable rectal cancer. *J Clin Oncol* 2008;26:3687-3694.

Breugom AJ, van Gijn W, Muller EW et al. Adjuvant chemotherapy for rectal cancer patients treated with preoperative (chemo)radiotherapy and total mesorectal excision: a Dutch Colorectal Cancer Group (DCCG) randomized phase III trial. *Ann Oncol*. 2015 Apr;26(4):696-701.

Breugom AJ, Vermeer TA, van den Broek CB, Vuong T, Bastiaannet E, Azoulay L, Dekkers OM, Niazi T, van den Berg HA, Rutten HJ, van de Velde CJ. Effect of preoperative treatment strategies on the outcome of patients with clinical T3, non-metastasized rectal cancer: A comparison between Dutch and Canadian expert centers. *Eur J Surg Oncol*. 2015 Aug;41(8):1039-44.

Breugom AJ, Swets M, Bosset JF, Collette L, Sainato A, Cionini L, Glynne-Jones R, Counsell N, Bastiaannet E, van den Broek CB, Liefers GJ, Putter H, van de Velde CJ. Adjuvant chemotherapy after preoperative (chemo)radiotherapy and surgery for patients with rectal cancer: a systematic review and meta-analysis of individual patient data. *Lancet Oncol*. 2015 Feb;16(2):200-7.

Breugom AJ, Swets M, van de Velde CJ. Adjuvant chemotherapy for rectal cancer - authors' reply. *Lancet Oncol*. 2015 Apr;16(4):e155.

Bujko K, Nowacki MP, Nasierowska-Guttmejer A. Sphincter preservation following preoperative radiotherapy for rectal cancer: report of a randomised trial comparing short-term radiotherapy vs. conventionally fractionated radiochemotherapy. *Radiother Oncol* 2004;72:15-24.

Cardone C, Martini G, Troiani T et al. Genetic landscape of primary versus metastatic colorectal cancer : to what extent are they concordant ? *Curr Colorectal Cancer Rep* 2015;11:217-224.

Chua YJ, Barbachano Y, Cunningham D, Oates JR, Brown G, Wotherspoon A, Tait D, Massey A, Tebbutt NC, Chau I. Neoadjuvant capecitabine and oxaliplatin before chemoradiotherapy and total mesorectal excision in MRI-defined poor-risk rectal cancer: a phase 2 trial. *Lancet Oncol*. 2010 Mar;11(3):2418.

Cotte E, Passot G, Decullier E, Maurice C, Glehen O, François Y, Lorchel F, Chapet O, Gerard JP. Pathologic Response, When Increased by Longer Interval, Is a Marker but Not the Cause of Good Prognosis in Rectal Cancer: 17-year Follow-up of the Lyon R90-01 Randomized Trial. *Int J Radiat Oncol Biol Phys*. 2015 Nov 4. pii: S0360-3016(15)26667-9.

De Gramont A, Van Cutsem E, Schmoll HJ. Bevacizumab plus oxaliplatin-based chemotherapy as adjuvant treatment for colon cancer (AVANT): a phase 3 randomised controlled trial. *Lancet Oncol*. 2012 Dec;13(12):1225-33.

Dewdney A, Cunningham D, Tabernero J et al. Multicenter randomized phase II clinical trial comparing neoadjuvant oxaliplatin, capecitabine, and preoperative radiotherapy with or without cetuximab followed by total mesorectal excision in patients with high-risk rectal cancer (EXPERT-C). *J Clin Oncol*. 2012 May 10;30(14):1620-7.

Dworak O, Keilholz L, Hoffmann A. Pathological features of rectal cancer after preoperative radiochemotherapy. *Int J Colorectal Dis* 1997;12:19-23.

Elliot AH, Martling A, Glimelius B, Nordenvall C, Johansson H, Nilsson PJ. Preoperative treatment selection in rectal cancer: a population-based cohort study. *Eur J Surg Oncol*. 2014 Dec;40(12):1782-8.

Emmertsen KJ, Laurberg S. Low anterior resection syndrome score: development and validation of a symptom-based scoring system for bowel dysfunction after low anterior resection for rectal cancer. *Ann Surg*. 2012 May;255(5):922-8.

Fazio VW, Zutshi M, Remzi FH, Parc Y, Ruppert R, Fürst A, Celebrezze J Jr, Galanduk S, Orangio G, Hyman N, Bokey L, Tietz E, Kirchdorfer B, Medich D, Tietze M, Hull T, Hammel J. A randomized multicenter trial to compare long-term functional outcome, quality of life, and complications of surgical procedures for low rectal cancers. *Ann Surg*. 2007 Sep;246(3):481-8; discussion 488-90.

Fernández-Martos C, Pericay C, Aparicio J et al. Phase II, randomized study of concomitant chemoradiotherapy followed by surgery and adjuvant capecitabine plus oxaliplatin (CAPOX) compared with induction CAPOX followed by concomitant chemoradiotherapy and surgery in magnetic resonance imaging-defined, locally advanced rectal cancer: Grupo cancer de recto 3 study. *J Clin Oncol*. 2010 Feb 10;28(5):859-65.

Folkesson J, Birgisson H, Pahlman L, Cedermark B, Glimelius B, Gunnarsson U. Swedish Rectal Cancer Trial: long lasting benefits from radiotherapy on survival and local recurrence rate. *J Clin Oncol*. 2005;23 (24):5644-50.

Fleshman J, Branda M, Sargent DJ, Boller AM, George V, Abbas M, Peters WR Jr, Maun D, Chang G, Herline A, Fichera A, Mutch M, Wexner S, Whiteford M, Marks J, Birnbaum E, Margolin D, Larson D, Marcello P, Posner M, Read T, Monson J, Wren SM, Pisters PW, Nelson H. Effect of Laparoscopic-Assisted Resection vs Open Resection of Stage II or III Rectal Cancer on Pathologic Outcomes: The ACOSOG Z6051 Randomized Clinical Trial. *JAMA*. 2015 Oct 6;314(13):1346-55. doi: 10.1001/jama.2015.10529.

François E, Azria D, Gourgou-Bourgade S, Jarlier M, Martel-Laffay I, Hennequin C, Etienne PL, Vendrely V, Seitz JF, Conroy T, Juzyna B, Gerard JP. Results in the elderly with locally advanced rectal cancer from the ACCOR12/PRODIGE 2 phase III trial: tolerance and efficacy. *Radiother Oncol*. 2014 Jan;110(1):144-9.

François E, Gourgou-Bourgade S, Azria D et al. ACCORD12/0405-Prodige 2 phase III trial neoadjuvant treatment in rectal cancer: Results after 5 years of follow-up. *J Clin Oncol* 34, 2016 (suppl 4S; abstr 490)

Francois Y, Nemoz CJ, Baulieux J, Vignal J, Grandjean JP, Partensky C, Souquet JC, Adeleine P, Gerard JP. Influence of the interval between preoperative radiation therapy and surgery on downstaging and on the rate of sphincter-sparing surgery for rectal cancer: the Lyon R90-01 randomized trial. *J Clin Oncol*. 1999 Aug;17(8):2396.

Galon J, Binedea G, Mlecnik B, Angell H, Lagorce C, Tosi AM, Berger A, Pages F. Intratumoral immune microenvironment and survival : the immunoscore. *Med Sci* 2014;30:439-44.

Garcia-Aguilar J, Shi Q, Thomas CR Jr, Chan E, Cataldo P, Marcet J, Medich D, Pigazzi A, Oommen S, Posner MC. A phase II trial of neoadjuvant chemoradiation and local excision for T2N0 rectal cancer: preliminary results of the ACOSOG Z6041 trial. *Ann Surg Oncol*. 2012 Feb;19(2):384-91.

Garcia-Aguilar J, Chow OS, Smith DD et al. Timing of Rectal Cancer Response to Chemoradiation Consortium. Effect of adding mFOLFOX6 after neoadjuvant chemoradiation in locally advanced rectal cancer: a multicentre, phase 2 trial. *Lancet Oncol*. 2015 Aug;16(8):957-66.

Garcia-Aguilar J, Renfro LA, Chow OS, Shi Q, Carrero XW, Lynn PB, Thomas CR Jr, Chan E, Cataldo PA, Marcet JE, Medich DS, Johnson CS, Oommen SC, Wolff BG, Pigazzi A, McNevin SM, Pons RK, Bleday R. Organ preservation for clinical T2N0 distal rectal cancer using neoadjuvant chemoradiotherapy and local excision (ACOSOG Z6041): results of an open-label, single-arm, multi-institutional, phase 2 trial. *Lancet Oncol*. 2015 Nov;16(15):1537-46.

Gerard JP, Romestaing P, Chapet O. Radiotherapy alone in the curative treatment of rectal carcinoma. *Lancet Oncol* 2003;4:158-66.

Gerard JP, Chapet O, Nemoz C, Hartweg J, Romestaing P, Coquard R, Barbet N, Maingon P, Mahe M, Baulieux J, Partensky C, Papillon M, Glehen O, Crozet B, Grandjean JP, Adeleine P. Improved sphincter preservation in low rectal cancer with high-dose preoperative radiotherapy: the Lyon R96-02 randomized trial. *J Clin Oncol*. 2004;22 (12):2404-9.

Gérard JP, Conroy T, Bonnetain F, Bouché O, Chapet O, Closon-Dejardin MT, et al. Preoperative radiotherapy with or without concurrent fluorouracil and leucovorin in T3-4 rectal cancers: results of FFCD 9203. *J Clin Oncol*. 2006;24:4620-5.

Gérard JP, Azria D, Gourgou-Bourgade S, Martel-Laffay I, Hennequin C, Etienne PL, Vendrely V, François E, de La Roche G, Bouché O, Mirabel X, Denis B, Mineur L, Berdah JF, Mahé MA, Bécouarn Y, Dupuis O, Lledo G, Montoto-Grillot C, Conroy T. Comparison of two neoadjuvant chemoradiotherapy regimens for locally advanced rectal cancer: results of the phase III trial ACCORD 12/0405-Prodige 2. *J Clin Oncol*. 2010;28(10):1638-44.

Gérard JP, Azria D, Gourgou-Bourgade S et al. Clinical Outcome of the ACCORD 12/0405 PRODIGE 2 Randomized Trial in Rectal Cancer. *J Clin Oncol*. 2012 Dec 20;30(36):4558-65.

Gerard JP, Rostom Y, Gal J, Benchimol D, Ortholan C, Aschele C, Levi JM. Can we increase the chance of sphincter saving surgery in rectal cancer with neoadjuvant treatments: lessons from a systematic review of recent randomized trials. *Crit Rev Oncol Hematol*. 2012 Jan;81(1):21-8

Gérard JP, Chamorey E, Gourgou-Bourgade S, Benezery K, de Laroche G, Mahé MA, Boige V, Juzyna B. Clinical complete response (cCR) after neoadjuvant chemoradiotherapy and conservative treatment in rectal cancer. Findings from the ACCORD 12/PRODIGE 2 randomized trial. *Radiother Oncol*. 2015 May;115(2):246-52.

Gerard JP, Frin AC, Doyen J, Zhou FX, Gal J, Romestaing P, Barbet N, Coquard R, Chapet O, François E, Marcié S, Benezery K. Organ preservation in rectal adenocarcinoma (T1) T2-T3 Nx M0. Historical overview of the Lyon Sud – Nice experience using contact x-ray brachytherapy and external beam radiotherapy for 120 patients. *Acta Oncol.* 2015 Apr;54(4):545-51.

Glimelius B, Tiret E, Cervantes A, Arnold D; ESMO Guidelines Working Group. Rectal cancer: ESMO Clinical Practice Guidelines for diagnosis, treatment and follow-up. *Ann Oncol.* 2013 Oct;24 Suppl 6:vi81-8.

Gunderson LL, Jessup JM, Sargent DJ, Greene FL, Stewart A. Revised tumor and node categorization for rectal cancer based on surveillance, epidemiology, and end results and rectal pooled analysis outcomes. *J Clin Oncol.* 2010 ;28 (2):256-63.

Habr-Gama A, Perez RO, Sabbaga J, Nadalin W, São Julião GP, Gama-Rodrigues J. Increasing the rates of complete response to neoadjuvant chemoradiotherapy for distal rectal cancer: results of a prospective study using additional chemotherapy during the resting period. *Dis Colon Rectum.* 2009;52:1927-34.

Habr-Gama A, Gama-Rodrigues J, São Julião GP, Proscuschim I, Sabbagh C, Lynn PB, Perez RO. Local recurrence after complete clinical response and watch and wait in rectal cancer after neoadjuvant chemoradiation: impact of salvage therapy on local disease control. *Int J Radiat Oncol Biol Phys.* 2014 Mar 15;88(4):822-8.

Harewood GC. Assessment of clinical impact of endoscopic ultrasound on rectal cancer. *Am J Gastroenterol* 2004;99:623-627.

Heald RJ, Ryall D. Recurrence and survival after total mesorectal excision for rectal cancer. *Lancet* 1986;1(8496):1479-82.

Hermanek P, Merkel S, Fietkau R, Rödel C, Hohenberger W. Regional lymph node metastasis and locoregional recurrence of rectal carcinoma in the era of TME surgery. Implications for treatment decisions. *Int J Colorectal Dis* 2010;25:359-368.

Hofheinz RD, Wenz F, Post S, Matzdorff A, Laechelt S, Hartmann JT, Müller L, Link H, Moehler M, Kettner E, Fritz E, Hieber U, Lindemann HW, Grunewald M, Kremers S, Constantin C, Hipp M, Hartung G, Gencer D, Kienle P, Burkholder I, Hochhaus A. Chemoradiotherapy with capecitabine versus fluorouracil for locally advanced rectal cancer: a randomised, multicentre, non-inferiority, phase 3 trial. *Lancet Oncol.* 2012 Jun;13(6):579-88.

Hong YS, Nam BH, Kim KP et al. Oxaliplatin, fluorouracil, and leucovorin versus fluorouracil and leucovorin as adjuvant chemotherapy for locally advanced rectal cancer after preoperative chemoradiotherapy (ADORE): an open-label, multicentre, phase 2, randomised controlled trial. *Lancet Oncol.* 2014 Oct;15(11):1245-53.

Hutchins G, Southward K, Handley K, Magill L, Beaumont C, Stahlschmidt J, Richman S, Chambers P, Seymour M, Kerr D, Gray R, Quirke P. Value of mismatch repair, KRAS, and BRAF mutations in predicting recurrence and benefits from chemotherapy in colorectal cancer. *J Clin Oncol* 2011;29:1261-70.

Jansen RL, Beets GL. Which way is forward in the treatment of rectal cancer? *Nat Rev Clin Oncol.* 2013 Jan;10(1):12-3.

Kapiteijn E, Marijnen CA, Nagtegaal ID, Putter H, Steup WH, Wiggers T, Rutten HJ, Pahlman L, Glimelius B, van Krieken JH, Leer JW, van de Velde CJ; Dutch Colorectal Cancer Group. Preoperative radiotherapy combined with total mesorectal excision for resectable rectal cancer. *N Engl J Med.* 2001;345(9):638-46.

Lakkis Z, Barthet M, Koch S, Lelong B, Rouanet P, Gérard JP. Recommendations pour la pratique Clinique Cancer du rectum. *Colon Rectum* 2015 DOI 10.1007/s11725-015-0618-y.

Lezoche E, Baldarelli M, Lezoche G, Paganini AM, Gesuita R, Guerrieri M. Randomized clinical trial of endoluminal locoregional resection versus laparoscopic total mesorectal excision for T2 rectal cancer after neoadjuvant therapy. *Br J Surg.* 2012 Sep;99(9):1211-8.

Maas M, Nelemans PJ, Valentini V, Das P, Rödel C, Kuo LJ, et al. Long-term outcome in patients with a pathological complete response after chemoradiation for rectal cancer: a pooled analysis of individual patient data. *Lancet Oncol.* 2010;11:835-44.

- Maas M, Beets-Tan RG, Lambregts DM et al. Wait-and-see policy for clinical complete responders after chemoradiation for rectal cancer. *J Clin Oncol.* 2011 Dec 10;29(35):4633-40.
- Maas M, Lambregts DM, Nelemans PJ, Heijnen LA, Martens MH, Leijtens JW, Sosef M, Hulsewé KW, Hoff C, Breukink SO, Stassen L, Beets-Tan RG, Beets GL. Assessment of Clinical Complete Response After Chemoradiation for Rectal Cancer with Digital Rectal Examination, Endoscopy, and MRI: Selection for Organ-Saving Treatment. *Ann Surg Oncol.* 2015 Jul 22. [Epub ahead of print]
- Marsh PJ, James RD, Schofield PF. Adjuvant preoperative radiotherapy for locally advanced rectal carcinoma. *Dis Colon Rectum* 1994;37:1205-14.
- Moore HG, Riedel E, Minsky B, Saltz L, Paty P, Wong D et al. Adequacy of 1-cm distal margin after restorative rectal cancer resection with sharp mesorectal excision and preoperative combined-modality therapy. *Ann. Surg. Oncol.* 2003;10:80-85.
- Morino M, Risio M, Bach S, Beets-Tan R, Bujko K, Panis Y, Quirke P, Rembacken B, Rullier E, Saito Y, Young-Fadok T, Allaix ME; European Association for Endoscopic Surgery; European Society of Coloproctology. Early rectal cancer: the European Association for Endoscopic Surgery (EAES) clinical consensus conference. *Surg Endosc.* 2015 Apr;29(4):755-73.
- Nagawa H, Muto T, Sunouchi K, Higuchi Y, Tsurita G, Watanabe T, Sawada T. Randomized, controlled trial of lateral node dissection vs. nerve-preserving resection in patients with rectal cancer after preoperative radiotherapy. *Dis Colon Rectum.* 2001 Sep;44(9):1274-80.
- Nagtegaal I, Tot T, Jayne D, McShane P, Nihlberg A, Marshall H et al. Lymph nodes, tumor deposits, and TNM : are we getting better ? *J Clin Oncol* 2011;29:2487-2492.
- Ngan SY, Burmeister B, Fisher RJ et al. Randomized trial of short-course radiotherapy versus long-course chemoradiation comparing rates of local recurrence in patients with T3 rectal cancer: Trans-Tasman Radiation Oncology Group trial 01.04. *J Clin Oncol.* 2012 Nov 1;30(31):3827-33.
- Nijkamp J, Kusters M, Beets-Tan RG, Martijn H, Beets GL, van de Velde CJ, Marijnen CA. Three-dimensional analysis of recurrence patterns in rectal cancer: the cranial border in hypofractionated preoperative radiotherapy can be lowered. *Int J Radiat Oncol Biol Phys.* 2011;80 (1):103-10.
- Nilsson PJ, van Etten B, Hospers GA, Pahlman L, van de Velde CJ, Beets-Tan RG, Blomqvist L, Beukema JC, Kapiteijn E, Marijnen CA, Nagtegaal ID, Wiggers T, Glimelius B. Short-course radiotherapy followed by neoadjuvant chemotherapy in locally advanced rectal cancer--the RAPIDO trial. *BMC Cancer.* 2013 Jun 7;13:279.
- Nougaret S, Reinhold C, Mikhael HW, Rouanet P, Bibeau F, Brown G. The use of MR imaging in treatment planning for patients with rectal carcinoma: have you checked the "DISTANCE"? *Radiology.* 2013 Aug;268(2):330-44.
- O'Connell MJ, Martenson JA, Wieand HS, Krook JE, Macdonald JS, Haller DG et al. Improving adjuvant therapy for rectal cancer by combining protracted-infusion fluorouracil with radiation therapy after curative surgery. *N Engl J Med* 1994;331:502-507.
- Ortholan C, Romestaing P, Chapet O, Gerard JP. Correlation in rectal cancer between clinical tumor response after neoadjuvant radiotherapy and sphincter or organ preservation: 10-year results of the Lyon R 96-02 randomized trial. *Int J Radiat Oncol Biol Phys.* 2012 Jun 1;83(2):e165-71.
- Pahlman L, Bujko K, Rutkowski A, Michalski W. Altering the therapeutic paradigm towards a distal bowel margin of less than 1 cm in patients with low-lying rectal cancer: a systematic review and commentary. *Colorectal Dis* 2013;15(4):e166-74.
- Park JH, Yoon SM, Yu CS, Kim JH, Kim TW, Kim JC. Randomized phase 3 trial comparing preoperative and postoperative chemoradiotherapy with capecitabine for locally advanced rectal cancer. *Cancer.* 2011 Aug 15;117(16):3703-12
- Patel UB, Taylor F, Blomqvist L, George C, Evans H, Tekkis P, Quirke P, Sebag-Montefiore D, Moran B, Heald R, Guthrie A, Bees N, Swift I, Pennert K, Brown G. Magnetic Resonance Imaging-Detected Tumor Response for Locally Advanced Rectal Cancer Predicts Survival Outcomes: MERCURY Experience. *J Clin Oncol* 2011;29:3753-60.
- Perkins G, Laurent-Puig L. Biologie des cancers colorectaux. *Rev Prat* 2015 ; 65 ;802-806. Petersen SH et al. *Cochrane Data Base Sys Rev* 2012; 3 : CD0040078.

Pettersson D, Lörinc E, Holm T, Iversen H, Cedermark B, Glimelius B, Martling A. Tumour regression in the randomized Stockholm III Trial of radiotherapy regimens for rectal cancer. *Br J Surg*. 2015 Jul;102(8):972-8.

Pucciarelli S, De Paoli A, Guerrieri M, La Torre G, Maretto I, De Marchi F, Mantello G, Gambacorta MA, Canzonieri V, Nitti D, Valentini V, Coco C. Local excision after preoperative chemoradiotherapy for rectal cancer: results of a multicenter phase II clinical trial. *Dis Colon Rectum*. 2013 Dec;56(12):1349-56.

QUASAR Collaborative Group. Adjuvant versus observation in patients with colorectal cancer: a randomised study. *Lancet* 2007;370:2020-2029.

Quirke P, Steele R, Monson J, Grieve R, Khanna S, Couture J, O'Callaghan C, Myint AS, Bessell E, Thompson LC, Parmar M, Stephens RJ, Sebag-Montefiore D; MRC CR07/NCIC-CTG CO16 Trial Investigators; NCRI Colorectal Cancer Study Group. Effect of the plane of surgery achieved on local recurrence in patients with operable rectal cancer: a prospective study using data from the MRC CR07 and NCIC-CTG CO16 randomised clinical trial. *Lancet* 2009;373:821-8.

Rehnan AG, Malcomson L, Emsley R et al. Watch-and-wait approach versus surgical resection after chemoradiotherapy for patients with rectal cancer (the OnCoRe project): a propensity-score matched cohort analysis. *Lancet Oncol*. 2015 Dec 16. pii: S1470-2045(15)00467-2.

Rödel C, Liersch T, Becker H et al. Preoperative chemoradiotherapy and postoperative chemotherapy with fluorouracil and oxaliplatin versus fluorouracil alone in locally advanced rectal cancer: initial results of the German CAO/ARO/AIO-04 randomised phase 3 trial. *Lancet Oncol*. 2012 Jul;13(7):679-87.

Rödel C, Graeven U, Fietkau R et al. Oxaliplatin added to fluorouracil-based preoperative chemoradiotherapy and postoperative chemotherapy of locally advanced rectal cancer (the German CAO/ARO/AIO-04 study): final results of the multicentre, open-label, randomised, phase 3 trial. *Lancet Oncol*. 2015 Aug;16(8):979-89.

Roman S, Cenni JC, Roy P, Pujol B, Napoleon B, Kerriven-Souquet O et al. Value of rectal ultrasound in predicting staging and outcome in patients with rectal adenocarcinoma. *Dis Colon Rectum* 2004;47(9):1323-1330.

Rullier E. Transanal Mesorectal Excision: The New Challenge in Rectal Cancer. *Dis Colon Rectum*. 2015 Jul;58(7):621-2.

Rutten HJ, den Dulk M, Lemmens VE, van de Velde CJ, Marijnen CA. Controversies of total mesorectal excision for rectal cancer in elderly patients. *Lancet Oncol*. 2008 ;9 (5):494-501.

Sauer R, Becker H, Hohenberger W, Rödel C, Wittekind C, Fietkau R, et al; German Rectal Cancer Study Group. Preoperative versus postoperative chemoradiotherapy for rectal cancer. *N Engl J Med* 2004;351:1731-40.

Sauer R, Liersch T, Merkel S et al. Preoperative versus postoperative chemoradiotherapy for locally advanced rectal cancer: results of the German CAO/ARO/AIO-94 randomized phase III trial after a median follow-up of 11 years. *J Clin Oncol*. 2012 Jun 1;30(16):1926-33.

Schmoll HJ, Haustermans K, Price TJ et al. Preoperative chemoradiotherapy and postoperative chemotherapy with capecitabine and oxaliplatin versus capecitabine alone in locally advanced rectal cancer : first results of the PETACC-6 randomized phase III trial. *J Clin Oncol* 2014: abstract 3501.

Schmoll HJ, Twelves C, Sun W, O'Connell MJ, Cartwright T, McKenna E, Saif M, Lee S, Yothers G, Haller D. Effect of adjuvant capecitabine or fluorouracil, with or without oxaliplatin, on survival outcomes in stage III colon cancer and the effect of oxaliplatin on post-relapse survival: a pooled analysis of individual patient data from four randomised controlled trials. *Lancet Oncol*. 2014 Dec;15(13):1481-92.

Schrag D, Weiser MR, Goodman KA, Gonen M, Hollywood E, Cercek A, Reidy-Lagunes DL, Gollub MJ, Shia J, Guillem JG, Temple LK, Paty PB, Saltz LB. Neoadjuvant chemotherapy without routine use of radiation therapy for patients with locally advanced rectal cancer: a pilot trial. *J Clin Oncol*. 2014 Feb 20;32(6):513-8.

Sebag-Montefiore D, Stephens RJ, Steele R, Monson J, Grieve R, Khanna S, et al. Preoperative radiotherapy versus selective postoperative chemoradiotherapy in patients with rectal cancer (MRC CR07 and NCIC-CTG C016): a multicentre, randomised trial. *Lancet*. 2009 ;373 (9666):811-20.

Shia J, McManus M, Guillem JG, Leibold T, Zhou Q, Tang LH, Riedel ER, Weiser MR, Paty PB, Temple LK, Nash G, Kolosov K, Minsky BD, Wong WD, Klimstra DS. Significance of acellular mucin pools in rectal carcinoma after neoadjuvant chemoradiotherapy. *Am J Surg Pathol*. 2011;35(1):127-34.

Stephens RJ, Thompson LC, Quirke P, Steel R, Grieve R, Couture J et al. Impact of short-course preoperative radiotherapy for rectal cancer on patients' quality of life : data from the medical research council CR07/National Cancer Institute of Canada clinical trials Group C016 randomized clinical trial. *J Clin Oncol* 2010;28:4233-4239.

Stevenson AR, Solomon MJ, Lumley JW, Hewett P, Clouston AD, GebSKI VJ, Davies L, Wilson K, Hague W, Simes J; ALaCaRT Investigators. Effect of Laparoscopic-Assisted Resection vs Open Resection on Pathological Outcomes in Rectal Cancer: The ALaCaRT Randomized Clinical Trial. *JAMA*. 2015 Oct 6;314(13):1356-63.

Taieb J, Taberno J, Mini E, et al. Adjuvant FOLFOX-4 with and without cetuximab in KRAS wildtype patients with resected stage III colon cancer. Results from PETACC8 Intergroup trial. *Ann Oncol* 2012;23 (Sup 4) : IV17.

Thariat J, Hannoun-Levi JM, Sun Myint A, Vuong T, Gérard JP. Past, present, and future of radiotherapy for the benefit of patients. *Nat Rev Clin Oncol*. 2012 Dec 11;10(1):52-60.

Tilly C(1), Lefèvre JH, Svrcek M, Shields C, Fléjou JF, Tiet E, Parc Y. R1 rectal resection: look up and don't look down. *Ann Surg*. 2014 Nov;260(5):794-9.

Tournigand C, André T, Bonnetain F et al. Adjuvant therapy with fluorouracil and oxaliplatin in stage II and elderly patients (between ages 70 and 75 years) with colon cancer: subgroup analyses of the Multicenter International Study of Oxaliplatin, Fluorouracil, and Leucovorin in the Adjuvant Treatment of Colon Cancer trial. *J Clin Oncol*. 2012 Sep 20;30(27):3353-60.

Ueno H, Mochizuki H, Hashiguchi Y, Shimazaki H, Aida S, Hase K, Matsukuma S, Kanai T, Kurihara H, Ozawa K, Yoshimura K, Bekku S. Risk factors for an adverse outcome in early invasive colorectal carcinoma. *Gastroenterology*. 2004 Aug;127(2):385-94.

van Gijn W, Marijnen CA, Nagtegaal ID, Kranenbarg EM, Putter H, Wiggers T, Rutten HJ, Pahlman L, Glimelius B, van de Velde CJ; Dutch Colorectal Cancer Group. Preoperative radiotherapy combined with total mesorectal excision for resectable rectal cancer: 12-year follow-up of the multicentre, randomised controlled TME trial. *Lancet Oncol*. 2011 Jun;12(6):575-82.

Vendrey V, Rullier E et al. Local excision versus total mesorectal excision in patients with good response after neoadjuvant radiochemotherapy for T2-T3 low rectal cancer : preliminary results of the GRECCAR2 randomized phase 3 trial. *IJROBP* 2014.90 : suppl 15 abst 34 (S20).

Vuong T, Devic S, Podgorsak E. High dose rate endorectal brachytherapy as a neoadjuvant treatment for patients with resectable rectal cancer. *Clin Oncol* 2007;19:701-705.

West NP, Finan PJ, Anderin C, Lindholm J, Holm T, Quirke P. Evidence of the oncologic superiority of cylindrical abdominoperineal excision for low rectal cancer. *J Clin Oncol*. 2008;26(21):3517-22.

Wiltshire KL, Ward IG, Swallow C et al. Preoperative radiation with concurrent chemotherapy for resectable rectal cancer : effect of dose escalation on pathologic complete response, local recurrence-free survival, disease-free survival, and overall survival. *Int J Radiat Oncol Biol Phys* 2006;3:709-16.